

## گزارش یک مورد میاز زخم ناشی از لوسیلیا سریکاتا

دکتر صفرعلی طالاری<sup>۱</sup>، دکتر فخرالدین صدر<sup>۲</sup>، مهندس عباس درودگر<sup>۳</sup> و محسن اربابی<sup>۴</sup>

### خلاصه

لارو لوسیلیا سریکاتا یکی از عوامل میازیس است که به صورت اکتوپارازیت اجباری در حیوانات و به ندرت در انسان ایجاد میاز اختیاری می‌کند. در این مقاله، یک مورد میاز ناشی از لارو لوسیلیا سریکاتا معرفی می‌گردد. بیمار معرفی شده مردی است ۲۶ ساله با سابقه ۱۲ سال اعتیاد به مواد مخدر، که از سه سال پیش تاکنون هروئین تزریق می‌کرده است. نامبرده متعاقب تزریق مقدار نامعلومی هروئین دچار آنسفالوپاتی هیپوکسیک و از بین رفتن سطح هوشیاری شده و در حالت کوما به بیمارستان منتقل و تحت درمان قرار گرفت. در آزمایشات به عمل آمده تست HCV مثبت و تست‌های HBSAg و HIV منفی گزارش گردید و CBC، ESR، LFT تغییر محسوسی نداشتند. از زخم ایجاد شده در دست چپ بیمار که در اثر تزریق مکرر مواد مخدر به وجود آمده بود، کشت به عمل آمد و استافیلوکوک اورئوس ایزوله شد. همچنین ۳۸ لارو زنده در سن سه از زخم جمع‌آوری و در شرایط مناسب از مرحله لاروی و شفیرگی به مگس بالغ تبدیل شدند. پس از مشاهده خصوصیات مرفولوژی لارو و مگس، نمونه جدا شده لوسیلیا سریکاتا تشخیص داده شد. با توجه به وجود بیمار فوق و مشاهده لارو مگس لوسیلیا سریکاتا در منطقه کاشان توصیه می‌شود که پزشکان با مشاهده علائم بالینی مشابه، بیماران را جهت بررسی بیشتر و تشخیص این انگل به آزمایشگاه ارجاع دهند.

### واژه‌های کلیدی: لوسیلیا سریکاتا، میازیس

### مقدمه

مگس‌های *Lucilia sericata* و *L. cuprina* از خانواده *Calliphoridae* و انگل خارجی محسوب می‌شوند. لارو گونه‌های لوسیلیا معمولاً در گوشت، لاشه حیوانات و یا لاشه‌های در حال فساد زاد و ولد می‌کند و یکی از عوامل ایجادکننده میاز در انسان و گوسفندان می‌باشد (۴،۶،۷).

گونه‌های لوسیلیا انتشار جهانی دارند، متداول‌ترین گونه شناخته شده آن در انسان لوسیلیا سریکاتا می‌باشد که در آمریکا، آفریقا و آسیا گزارش شده است (۹). لوسیلیا کاپرینا مهم‌ترین عامل میاز جلدی گوسفندان در استرالیا و آفریقای جنوبی بوده و

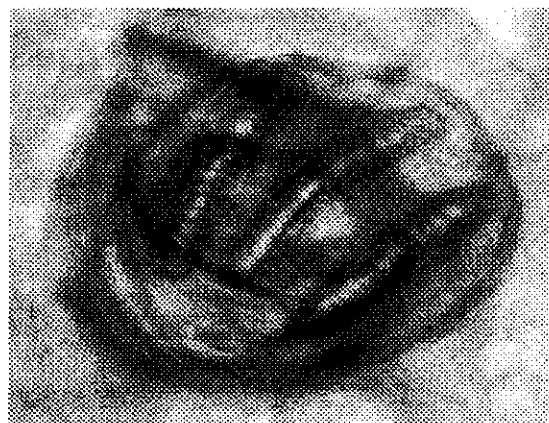
لوسیلیا سریکاتا مهم‌ترین عامل میاز جلدی گوسفندان در بریتانیا به شمار می‌روند (۱۰) موارد نادر میاز ناشی از لارو لوسیلیا سریکاتا در انسان در نقاط مختلف دنیا گزارش شده‌اند (۲،۳،۸،۱۱).

لوسیلیا سریکاتا بالغ اغلب به رنگ سبز متالیک دیده می‌شود و به بطری سبز یا مسی نیز معروف می‌باشد. این انگل دارای چشم‌های قرمز مایل به قهوه‌ای و بدن نسبتاً باریک به طول ۸-۱۰ میلی‌متر می‌باشد. سطح پشتی سینه دارای موهای درشت و اسکوامای بال بدون مو می‌باشد. مگس بالغ اطراف قصابی‌ها و کشتارگاه‌ها دیده می‌شود و در داخل خانه‌ها به علت پرواز

۱- دانشیار گروه انگل‌شناسی، ۲- استادیار گروه داخلی، ۳- مربی گروه حشره‌شناسی، ۴- مربی گروه انگل‌شناسی، دانشگاه علوم پزشکی و خدمات بهداشتی -

HCV=Positive	SGOT=22	Hb=11.8
HIV=Negative	SGPT=28	HCT=35
HBSAg=Negative	ALK.Ph=75	ESR=8
WBC=11500		
Poly=63%		
Lymph=30%		
Eos=5%		
Mon=2%		

در این بررسی، تعداد ۳۸ لارو زنده از زخم دست چپ بیمار که در اثر تزریق مکرر مواد مخدر ایجاد شده بود، خارج گردید و بلافاصله به آزمایشگاه انگل شناسی دانشگاه علوم پزشکی کاشان ارسال و مورد بررسی قرار گرفت. ابتدا خصوصیات لارو کامل که به رنگ سفید مایل به خاکستری و فاقد مو بودند، ثبت گردید. سپس سوراخ‌های تنفسی عقبی و ضمام‌دهانی همراه با سوراخ تنفسی جلویی روی لام مونتاز و با استفاده از چسب سیتولوژی فیکس گردید. با استفاده از میکروسکوپ معمولی این ضمام‌مورد بررسی قرار گرفتند. با توجه به فرم سوراخ‌های تنفسی عقبی، تعداد و شکل شاخه‌های سوراخ تنفسی، عدم وجود مو روی بندها، لارو *Lucilia sericata* تشخیص داده شد شکل (۱). همچنین تعدادی از لاروها در شرایط مساعد آزمایشگاهی به مگس‌های بالغ به رنگ سبز متالیک به طول ۱۰-۸ میلی‌متر تبدیل شدند. مگس‌ها دارای چشم قرمز مایل به قهوه‌ای و پاهای سیاه‌رنگ بودند که با توجه به خصوصیات مرفولوژی لوسیلیا سریکاتا بودن آنها تأیید شد و نتیجه آزمایش به پزشک معالج گزارش گردید.



شکل ۱: اسپیراکل در لارو لوسیلیا سریکاتا

پرصدای خود برای ساکنین مزاحمت ایجاد می‌نماید. جنس ماده روی گوشت، ماهی، لاشه و اجساد در حال تجزیه و هم چنین روی زخم‌های متعفن بدن انسان یا حیوانات و روی مدفوع و مواد گیاهی در حال پوسیدن تخم‌ریزی می‌کند (۳،۹). تشخیص دو گونه مهم لوسیلیا سریکاتا و لوسیلیا کاپرینا از یکدیگر مشکل است. در لوسیلیا سریکاتا پاها سیاه رنگ است در حالی که در لوسیلیا کاپرینا قطعه ران اولین زوج پا سبز براق است. دوره تکامل لوسیلیا سریکاتا ۱۰-۲۳ روز طول می‌کشد. از تخم مگس پس از هشت ساعت لارو مخروطی شکل به طول ۱۴-۱۰ میلی‌متر و دارای بندهای بدون مو به وجود می‌آید. لارو از تعداد ۱۰-۷ اسپیراکل، سوراخ تنفسی عقبی نازک با فرورفتگی داخلی و منفذ تنفسی با پرتیریم کامل که دور باتون را می‌پوشاند، تشکیل شده است. لارو پس از ۴-۸ روز تکامل یافته و روی زمین می‌افتد سپس در داخل خاک نفوذ کرده و تبدیل به شفیره می‌شود. دوره شفیرگی ۶-۱۴ روز طول می‌کشد و سپس به مگس بالغ تبدیل می‌شود. لاروهای لوسیلیا به درون بافت زنده میزبان هجوم برده و از آن تغذیه می‌کنند. به طوری که فقط سوراخ‌های تنفسی عقبی آنها نمایان است. لارو مرحله سوم (سن سه) پس از تغذیه زخم را ترک کرده و در خاک به شفیره و سپس به مگس تبدیل می‌شود (۵). با توجه به نادر بودن میاز جلدی ناشی از لوسیلیا سریکاتا در انسان، مشاهده مورد فوق در کاشان از اهمیت خاصی برخوردار بوده و به معرفی آن اقدام گردید.

### معرفی بیمار

بیمار معرفی شده، مردی ۳۶ ساله بیکار و با ۱۲ سال اعتیاد به تریاک و هروئین می‌باشد که از ۳ سال پیش تا زمان بروز بیماری هروئین مصرف می‌کرده است. وی به دنبال تزریق مقدار نامعلومی از هروئین دچار آنسفالوپاتی هیپوکسیک، ایسکمیک و از بین رفتن سطح هوشیاری شده و به حالت اغماء به بیمارستان شهید بهشتی کاشان منتقل گردید و پس از بستری تحت درمان قرار گرفت. بر روی دست چپ بیمار زخمی نامتقارن به قطر حدود ۲/۲ سانتی‌متر با هاله‌ای ملتهب و عفونت در بخش مرکزی وجود داشت. در کشت به عمل آمده از این زخم استافیلوکوک اورئوس جدا گردید. نتایج سایر آزمایشات بیمار بدین شرح بود:

بحث

مختلف جهان حاکی از وجود بیماری در سنین مختلف می باشد. چنان که بیماران مورد گزارش Pays (۸)، Paran (۱۱)، Cho JH (۲) و Daniel (۳) به ترتیب مرد ۶۷ ساله، دختر ۲ ساله، مرد ۵۴ ساله و مرد ۵۰ ساله بوده اند. در مردها میزان شیوع بالاتر است که احتمالاً این امر به دلایل شغلی است.

در آزمایشات انجام شده از بیمار حاضر LFT، CBC و ESR در حد طبیعی، HBSAg و HIV منفی، اما HCV و کشت زخم مثبت بود. با توجه به این که بیمار مورد مطالعه فرد معتاد به مواد مخدر تزریقی بود و معمولاً در این افراد استفاده از سرنگ های غیر استریل و حتی استفاده از یک سرنگ در دفعات متعدد شایع می باشد، مثبت شدن HCV و ایجاد عفونت با کتریال در محل تزریق مربوط به عوامل فوق می باشد. در مطالعه Bourel و همکارانش در سال ۱۹۹۹ در فرانسه اثر غلظت های مختلف مرفین در رشد و تکامل لارو لوسیلیاسریکاتا در خرگوش مورد بررسی قرار گرفت. نتایج حاصله نشان داد که مرفین در بافت خرگوش موجب تشدید رشد و تکامل لاروها در مقایسه با بافت خرگوش فاقد مرفین می شود (۱). از آنجا که طول دوره لاروی در شرایط مناسب ۴-۸ روز می باشد (۵)، وجود لارو سن سه مگس در زخم بیمار حاضر و اظهار نظر همراه بیمار مبنی بر دوره چهار روزه آلودگی به لارو در این بیمار مسأله تأثیر مواد مخدر مطرح می شود. احتمالاً اعتیاد به مواد مخدر که در این بیمار به روش تزریقی بوده، موجبات تسریع رشد و تکامل لارو لوسیلیاسریکاتا را فراهم نموده است. پس از شستشوی زخم بیمار و خارج نمودن لاروها، بیمار تحت درمان با آنتی بیوتیک مناسب قرار گرفت و بهبودی حاصل شد. با توجه به گزارش مورد فوق در منطقه مورد بررسی و وجود گزارشات مختلف آلودگی به لارو دوبالان در ایران پیشنهاد می شود که بیماران مبتلا به میاز از نظر نوع لارو مگس مورد مطالعه قرار گرفته و در صورت شیوع آلودگی به لارو لوسیلیاسریکاتا اقدامات کنترلی در گوسفندان و در دامداری ها صورت گیرد.

بررسی های انجام شده نشان می دهد که عامل میاز جلدی در مورد معرفی شده لارو لوسیلیاسریکاتا است. این لارو مهمترین عامل میاز جلدی در گوسفندان در بریتانیا به شمار می رود. وجود زخم سبب جلب مگس ها شده و نیز به عنوان محیطی برای رشد لاروها و فعالیت باکتری ها، باعث ایجاد یک واکنش اکسوداتیو در پوست می شود. لاروها تا زمانی که توانایی سوراخ کردن پوست را پیدا نکرده اند، از ترشحات اکسودای پوست تغذیه نموده و پس از آن از بافت استفاده می کنند (۱۰).

لارو لوسیلیاسریکاتا در زخم های جلدی و سوراخ های طبیعی بدن انسان و گوسفندان مثل دهان، گوش، چشم و سینوس ها جایگزین شده و موجب خارش، درد، سرگیجه، قرمزی، خونریزی، ائوزینوفیلی و گاهی عفونت های ثانویه باکتریال می شود (۳، ۵). در گوسفندان موجب ضررهای اقتصادی شامل هزینه های ناشی از کاهش ارزش پشم، کاهش تولید گوشت و شیر، تلف شدن حیوانات و نیز هزینه های مورد نیاز برای مراقبت و رسیدگی به حیوانات مبتلا می شود (۱۰).

طبق گزارش های موجود، میزان بروز میاز ناشی از لارو لوسیلیاسریکاتا با توجه به شرایط اقلیمی مناطق مختلف و عضو مورد تهاجم متفاوت می باشد. Pays و همکارانش در سال ۱۹۷۶ در فرانسه یک مورد میاز ناشی از لوسیلیاسریکاتا و Paran و همکارانش در سال ۱۹۸۸ میاز ناشی از گونه های متعدد مگس ها به ویژه لوسیلیاسریکاتا را گزارش نمودند (۸، ۱۱). Cho-JH و همکاران در سال ۱۹۹۶ اولین مورد انسانی آن را بر روی زخم سطح بدن یک بیمار گزارش کردند (۲). همچنین Daniel و همکارانش در سال ۱۹۹۶ یک مورد میاز بینی از زخمی که در اثر ضربه ایجاد شده بود، را مطرح و تعداد ۵۰ لارو لوسیلیاسریکاتا از بینی، سینوس های پارابانازال و دهان بیمار جدا نمودند (۳).

به نظر می رسد که سن در میزان ابتلا به بیماری بی تأثیر باشد. بیمار مورد نظر مردی ۳۶ ساله است و گزارش های قبلی از نقاط

Summary

A Case Report of Wound Myiasis Caused by *Lucilia Sericata*

Talari SA, PhD<sup>1</sup>, Sadr F, MD<sup>2</sup>, Dorudgar A, MSc<sup>3</sup>, and Arbabil M, MSc<sup>4</sup>

1. Associate Professor of Parasitology, 2. Assistant Professor of Internal Medicine, 3. Faculty Member of Entomology Department, 4. Faculty Member of Parasitology Department, Kashan University of Medical Sciences and Health Services, Kashan, Iran

*Lucilia sericata* larva is an obligatory parasite which causes myiasis in animals and rarely in humans

as an ectoparasite. It belongs to the family of arthropoda and has many forms including egg, larva, nymph and adult. Infestation in humans and sheep occurs in wounds, mouth, ear, eye, and nose. Infestation with this parasite causes itching, pain, inflammation, erythema, eosinophilia and secondary bacterial infection. This study introduces a case of myiasis caused by *Lucilia sericata* larva of the left hand wound in Shahid Beheshti hospital, Kashan, 2000. The case is a 36 year-old man, with 12 years history of addiction to opium, living in Kashan, which has had heroin injections since 3 years ago. After an overdose he was referred to Shahid Beheshti hospital in Kashan with signs of hypoxic encephalopathy, decreasing mental alertness and coma. He was diagnosed as HB<sub>s</sub>Ag, HIV negative and HCV positive. Liver function tests LFT, CBC, ESR were normal however staph aureus was isolated from his wound. Also, a total of 38 alive larvae in stage 3 were removed from his wound. The larvae in laboratory changed to adult forms and adult flies proved to be *Lucilia sericata*. Considering the above report, and observation of *Lucilia sericata* in Kashan, it is recommended that attending physicians, who observe similar clinical signs, refer the patients to the laboratory for further evaluation and possible diagnosis of this parasite.

**Key words:** *Lucilia sericata*, Myiasis, Kashan

*Journal of Kerman University of Medical Sciences*, 2002; 9(2): 110-113.

## References

1. Bourel B, Hedouin V, Martin-Bouyer L et al. Effects of morphine in decomposing Salama MM. bodies on the development of *Lucilia sericata*. *J Forensic Sci* 1999; 44(2): 354-358.
2. Cho JH, Kim HB, Cho CS, Hush S and Ree HI. An aural myiasis case in a 54 year old male farmer in Korea. *Korean J Parasitol* 1999; 37(1): 51-53.
3. Daniel M, Sramova H and Zalabska E. *Lucilia sericata* (Diptera: Calliphoridae) causing hospital acquired myiasis of a traumatic wound. *J Hosp infect* 1994; 28(2): 149-152.
4. Granz W, Schneider D and Schumann H. Human myiasis in middle Europe. *Z Gesamte Inn Med* 1975; 30(8): 293-301.
5. Kaufman GL, Gandevia BH, Bellas TE, Tovey ER and Baldo BA. Occupational allergy in an entomological research center. *Br J Ind Med* 1989; 46(7): 473-478.
6. Mateos M, Leon A, Gonzalez Herranz P, Bourgos J, Lopez Mondejar JA and Baquero F. *Lucilia sericata* infestation of the skin openings for the bon traction device in Lengthening of the tibia. *Enferm Infecc Microbiol Clin* 1990; 8(6): 365-367.
7. Morsy TA, Fayad ME, Salama MM, Sabry AH, el-Serougi AO and Abdallah KF. Some myiasis producers in Cairo and Giza abattoirs. *J Egypt Soc Parasitol* 1991; 21(2): 339-346.
8. Pays JF and Haas C. Wound myiasis caused by *Lucilia sericata*. *Bull Soc Pathol Exot Filiales* 1976; 69(2): 181-186.
9. Service MW. Medical entomology for students. London, Chapman and Hall 1996; pp166-171.
10. Soulsby EJJ. Arthropods and protozoa of domesticated animals. 1986; 419-425.
11. Poran J, Gold D and Lengy J. Human intranasal myiasis. 7<sup>th</sup> ed., Bailliere Tindall, Harefuah 1986; 110(11): 561-562.