

تأثیر وابستگی به مرفین بر ترمیم استخوان در موش صحرایی

دکتر محمود کریمی مبارکه^۱، دکتر رضا ملک پور افشار^۲، دکتر منظومه شمسی میمندی^۳ و فاطمه مهدوی جعفری^۴

خلاصه

شکستگی استخوان به طور شایع در حوادث وسایل نقلیه و صدمات ناشی از فعالیت‌های ورزشی رخ می‌دهد. عوامل مختلفی در ترمیم استخوان نقش دارند که از جمله می‌توان به سوء تغذیه، استعمال دخانیات، بیماری قند و سن اشاره کرد. مرفین صرف نظر از ایجاد اعتیاد که یک مشکل عمده اجتماعی، فردی و فرهنگی محسوب می‌شود، اثرات متعددی بر روی فیزیولوژی و سیستم ایمنی بدن دارد. این مطالعه به منظور بررسی اثر اعتیاد به مرفین بر ترمیم استخوان طراحی شد. ۵۶ موش صحرایی به طور تصادفی به ۲ گروه ۲۸ تایی تقسیم و تحت شرایط آزمایشگاهی یکسان نگهداری شدند. موش‌های گروه شاهد غیرمعتاد بودند و موش‌های گروه معتاد از طریق اضافه کردن پودر مرفین به آب آشامیدنی به مدت ۲۱ روز معتاد شدند. سپس هر دو گروه تحت عمل جراحی برای ایجاد سوراخ در استخوان تیبیا قرار گرفتند. در روزهای ۳، ۶، ۱۰ و ۲۰ هر بار ۷ موش معتاد و ۷ موش غیرمعتاد مورد بیوپسی قرار گرفتند و نتایج مطالعه میکروسکوپی مورد تجزیه و تحلیل آماری قرار گرفت که تفاوت بین دو گروه از نظر درصد آگزودای نوتروفیلی ($P < 0/005$) و نسج گرانولاسیون ($P < 0/005$) در روز سوم، درصد آگزودای نوتروفیلی ($P = 0/01$) و استخوان نابالغ ($P < 0/005$) در روز ششم، درصد استخوان‌های نابالغ ($P = 0/001$) و بالغ ($P < 0/005$) در روز دهم و بافت مزانشیمی ($P < 0/005$) در روز بیستم معنی‌دار بود. نتایج به دست آمده بیانگر تأخیر ترمیم استخوان در گروه معتاد می‌باشد.

واژه‌های کلیدی: شکستگی، مرفین، وابستگی، ترمیم استخوان، موش صحرایی

۱- استادیار ارتوپدی، ۲- استادیار پاتولوژی، ۳- مربی فارماکولوژی، ۴- دانشجوی مقطع بالینی، دانشگاه علوم پزشکی و خدمات بهداشتی درمانی کرمان

تاریخ دریافت مقاله: ۸۲/۴/۷ تاریخ دریافت اصلاحات: ۸۲/۷/۱۶ تاریخ پذیرش: ۸۲/۸/۲۸

مقدمه

دخانیات، سوءتغذیه و پایین بودن سطح بهداشت در افراد معتاد ممکن است در ترمیم استخوان نقش داشته باشند. از آنجا که تاکنون به صورت خاص در مورد اثر اعتیاد به مرفین بر روی ترمیم استخوان مطالعه‌ای صورت نگرفته است و در بین مردم نواحی خاصی از کشور رایج است که دود و یا محلول تریاک را برای ترمیم زخم تجویز می‌کنند، در این مطالعه سعی شده است با شاخص‌های هیستولوژیک اثرات مرفین بر ترمیم استخوان مورد بررسی قرار گیرد.

روش کار

این مطالعه از نوع تجربی (experimental) است. قبل از شروع طرح، روزهای بیوپسی در یک مطالعه مقدماتی (pilot) انتخاب شدند. به این صورت که ۱۰ عدد موش صحرایی سالم نر، با وزن ۲۵۰-۳۰۰ گرم تحت بی‌هوشی عمومی با اتر، مورد عمل جراحی قرار گرفتند و بعد از ایجاد برشی به طول ۲cm روی پوست و کنار زدن عضله سوراخی به قطر ۱/۵mm در یک سوم فوقانی استخوان تیبیا با دریل برقی و سر مته ایجاد شد و در روزهای متعدد هر بار یک موش مورد بیوپسی قرار گرفت و در نهایت روزهای ۳، ۶، ۱۰ و ۲۰ که روزهای با تغییرات عمده پاتولوژی بودند، به عنوان روزهای بیوپسی در مطالعه اصلی انتخاب شدند. بعد از تعیین روزهای بیوپسی، ۵۶ موش به صورت تصادفی به ۲ گروه تقسیم شدند و در شرایط کاملاً یکسانی قرار گرفتند. در گروه معتاد حیوانات به روش افزایش تدریجی غلظت خوراکی معتاد شدند. به این ترتیب که روز اول مرفین به مقدار ۰/۱mg/ml در آب آشامیدنی حل شد و به ترتیب هر ۴۸ ساعت غلظت‌های ۰/۲ mg/ml، ۰/۳، ۰/۴ اضافه شد و پس از آن غلظت نهایی ۰/۴mg/ml تا روز ۲۱ ادامه یافت (۳،۱). به علت تلخ شدن مزه آب و عدم تمایل حیوان، ساکاروز نیز همراه با مرفین به آن اضافه شد (۱). در این مدت گروه غیر معتاد از آب شهری

امروزه در جوامع صنعتی علت اصلی مرگ و میر و ناتوانی در افراد، حوادث رانندگی می‌باشد که اغلب با شکستگی استخوان‌ها همراه است. عامل اصلی تعیین‌کننده در ترمیم استخوان شدت ترومای اولیه و مقدار آسیب نسج نرم است. هر چه آسیب نسج نرم بیشتر شود، خون‌رسانی استخوان کمتر و ایجاد عوارض بیشتر و در نتیجه باعث تأخیر در ترمیم و یا حتی گاهی جوش نخوردن استخوان می‌شود (۱۱). از جمله دیگر عوامل محیطی دخیل در ترمیم استخوان می‌توان به سوءتغذیه و استعمال دخانیات (۷،۱۱) و مصرف الکل (۸) و عدم کنترل قند خون در بیماران مبتلا به دیابت (۶) اشاره کرد.

ترمیم استخوان از همان لحظه بروز شکستگی آغاز می‌شود و به طور نظری شامل مراحل مختلف زیر می‌باشد:

- ۱) مرحله تشکیل هماتوم
- ۲) مرحله تشکیل کال نرم
- ۳) مرحله تشکیل کال سخت
- ۴) مرحله شکل‌گیری مجدد

در عمل، بین مراحل مختلف فوق هم‌پوشانی وجود دارد که نمی‌توان آنها را از هم مجزا کرد.

مرفین یکی از آلکالوئیدهای اصلی تریاک است (۱۵) که برخی از اثرات آن عبارتند از: تضعیف سیستم ایمنی و افزایش خطر عفونت و مرگ و میر ناشی از آن (۵،۱۳)، کاهش درد، یبوست، مهار مرکز تنفس و کاهش پاسخ به تغییرات CO₂ و افزایش فشار داخل جمجمه (۱۶)، تغییرات قندخون در افراد مبتلا به دیابت (۲)، کاهش شدت چسبندگی داخل شکمی بعد از لاپاراتومی (۳).

تجارب بالینی نشان می‌دهد که عوارض شکستگی در افراد معتاد به مراتب بیشتر از افراد غیرمعتاد می‌باشد. اگر چه عوامل دیگر همراه اعتیاد مثل سطح فرهنگی اجتماعی پایین، مصرف

رنگ آمیزی آنها با هماتوکسیلین و اتوزین می‌باشد. در مطالعه میکروسکوپی ناحیه ترمیمی تحت بزرگنمایی ۴۰ از نظر اجزای تشکیل دهنده به صورت درصد رتبه‌بندی می‌شوند. تعیین هویت دقیق هر جزء تحت بزرگنمایی ۴۰۰ انجام می‌شود. شیوه تعیین درصد رتبه‌بندی اجزاء بدین شرح است که با توجه به کوچک بودن ناحیه ترمیمی که حداکثر یک یا دو میدان میکروسکوپی ۴۰ را اشغال می‌کند به طور تخمینی درصد اجزاء تشکیل دهنده میدان میکروسکوپی بیان می‌شود (۱۰،۱۴). جهت افزایش حساسیت درصد رتبه‌بندی اعداد گزارش شده با گزارش پاتولوژیست دیگر مقایسه شدند. داده‌های به دست آمده در جدولی ثبت و با تست mann-whitney مورد تجزیه و تحلیل آماری قرار گرفت.

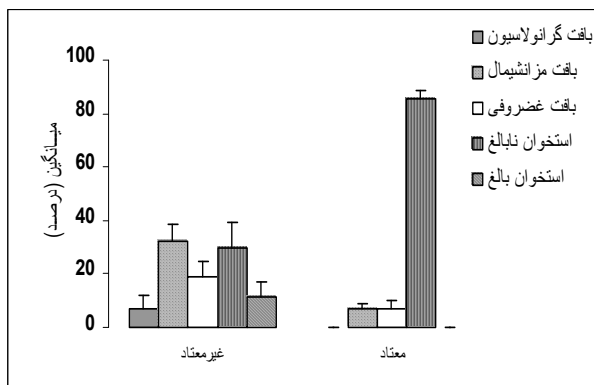
نتایج

در روز سوم پس از شکستگی تابلوی برجسته نمونه‌های بیوپسی وجود آگزودای نوتروفیلی بود (تجمع نوتروفیل‌ها در یک زمینه فیبرینی مشتق از پلاسما). ترمیم در گروه معنادار به طور کامل محدود به این مرحله بود در حالیکه در گروه غیرمعنادار مختصری پیشرفت در روند ترمیم به صورت تشکیل بافت گرانولاسیون مشاهده شد (بافت اختصاصی ناشی از تکثیر فیبروبلاست‌ها و سلول‌های آندوتلیال). ترکیب بافت ترمیمی در محل ضایعه در گروه معنادار ۱۰۰٪ آگزودای نوتروفیلی و در گروه غیرمعنادار ۸۷٪ آگزودای نوتروفیلی همراه با ۱۲٪ نسج گرانولاسیون بود و با مقایسه این دو مرحله در دو گروه اختلاف بین آنها ($P < 0.05$) معنی‌دار بود (نمودار ۱).

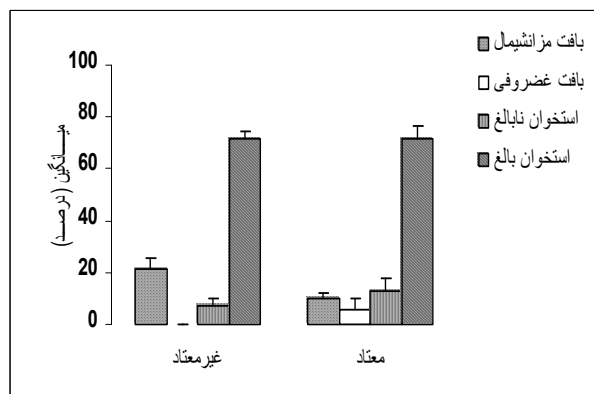
در روز ششم پس از شکستگی تابلوی برجسته نمونه‌ها وجود بافت گرانولاسیون بود. اما پیشرفت در روند ترمیم به صورت تشکیل استخوان نابالغ (اولین بافت استخوانی در هنگام ترمیم شکستگی) نیز در هر دو گروه مشهود بود. ترکیب بافت

استفاده می‌کردند. مطالعات مختلف نشان داده است که اضافه کردن سوکروز به آب آشامیدنی گروه شاهد تأثیری در نتایج آزمایش ندارد (۱،۳). در پایان هفته سوم ۱۰ درصد موش‌های هر دو گروه (از هر گروه ۳ موش) به صورت تصادفی انتخاب و به هر کدام ۲mg/kg نالوکسان (۹) تزریق شد و هر موش به مدت ۲۰ دقیقه در یک محفظه شیشه‌ای، از نظر علائم محرومیت تحت نظر قرار گرفته و نتایج ثبت شدند (۴،۱۲). علائم محرومیت مشاهده شده در موش‌های معنادار عبارت بودند از: پرش، لرزش سر، اسهال، تحریک‌پذیری، لرزش پنجه، افتادگی پلک، کشیدگی بدن و به هم خوردن دندان‌ها (۸،۱). در صورت وجود ۴ علامت یا بیشتر، موش معنادار تلقی می‌شد (۲). پس از تأیید وجود وابستگی به دارو، تمام موش‌ها با پنبه آغشته به اثر بی‌هوشی، و بعد از تراشیدن موهای ناحیه و ضدعفونی با بتادین به صورت blind توسط یک متخصص ارتوپدی، ابتدا برش ۲cm در پوست ناحیه یک سوم فوقانی ساق پای راست داده شد و با کنار زدن عضلات، استخوان تیبیا مشخص و با سر مته ۱/۵mm استخوان سوراخ شد و نخ ۵ صفر عبور داده شد و سپس پوست با نخ نایلون ۵ صفر بخیه شد. روزهای بعد موش‌ها از نظر علائم عفونت زخم و استئومیلیت معاینه شدند که در هیچ‌کدام عفونت ایجاد نشده بود. ضمن اینکه تجویز غلظت نهایی مرفین در گروه معنادار ادامه داشت. در روزهای ۱۰، ۱۶، ۳ و ۲۰ هر بار ۷ موش معنادار و ۷ موش غیرمعنادار بیوپسی شدند و استخوان تیبیا بعد از جدا شدن در محلول فرمالین ۱۰ درصد قرار گرفت و به آزمایشگاه پاتولوژی ارسال گردید. نمونه‌های ارسالی به آزمایشگاه پس از یک دوره ۲۴ ساعته جهت ثابت‌سازی کامل بافت به مدت ۲۴ ساعت به محلول اسیدنیتریک ۱۰٪ منتقل شدند. سپس از محل ضایعه برش بافتی تهیه می‌شد. برش‌های بافتی مراحل پاساژ بافتی را طی کرده و در نهایت بلوک‌های پارافینی تهیه شد. مرحله بعدی تهیه برش‌های ۵ میکرونی و

در روز دهم پس از شکستگی تابلوی برجسته، پیشرفت قابل ملاحظه روند ترمیم در هر دو گروه است. ترمیم در این مرحله



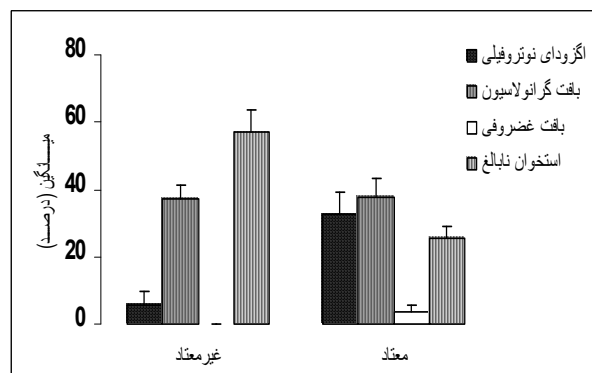
نمودار ۳: مشخصات هیستوپاتولوژی نمونه‌ها در روز ۱۰. در ترکیب بافت ترمیمی گروه غیر معناد $11/4+5/5$ درصد استخوان بالغ بیشتری دیده می‌شود که در گروه معناد وجود ندارد.



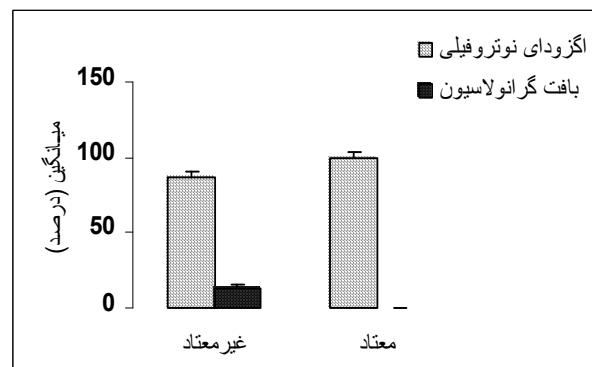نمودار ۴: مشخصات هیستوپاتولوژی نمونه‌ها در روز ۲۰. در ترکیب ترمیمی هر دو گروه استخوان بالغ به نسبت مساوی دیده می‌شود تفاوت در بخش بافت مزانشیمالی بین دو گروه معنی‌دار است

شامل تشکیل استخوان نابالغ و غضروف و وجود کانون‌هایی از استخوان بالغ (در این بافت رشته‌های کلاژن به صورت تیغه‌ای ترتیب یافته‌اند) در گروه غیر معناد بود. ترکیب بافت ترمیمی در گروه معناد $7/1\pm 1/8$ درصد بافت مزانشیمالی (این بافت نوعی ترمیم با واسطه بافت همبند، فیبروز، می‌باشد) و $7/1\pm 2/8$ درصد

ترمیمی در گروه معناد $32/8\pm 6$ درصد آگزودای نوتروفیلی و $37/8\pm 5/3$ درصد بافت گرانولاسیون و $3/5\pm 2$ درصد غضروف (بافت ترمیمی متشکل از سلول‌های کندروسیت) و $25/7\pm 3$ درصد استخوان نابالغ و در گروه غیر معناد $5/7\pm 4/1$ درصد آگزودای نوتروفیلی و $37\pm 4/2$ درصد بافت گرانولاسیون و $57/1\pm 6/7$ درصد استخوان نابالغ بود. تفاوت بافت ترمیمی در بخش‌های آگزودای نوتروفیلی ($P < 0/05$) و استخوان نابالغ ($P < 0/05$) بین دو گروه معنی‌دار بود و تفاوت بین سایر متغیرها از لحاظ آماری معنی‌دار نبود (نمودار ۲).



نمودار ۱: مشخصات هیستوپاتولوژی نمونه‌ها در روز ۳۰. در ترکیب بافت ترمیمی گروه غیر معناد $12\pm 2/8$ درصد بافت گرانولاسیون مشاهده می‌شود که نشانه پیشرفت بیشتر روند ترمیم در این گروه نسبت به گروه معناد است.



نمودار ۲: مشخصات هیستوپاتولوژی نمونه‌ها در روز ۶۰. در ترکیب بافت ترمیمی گروه غیر معناد درصد بیشتری استخوان نابالغ دیده می‌شود که نشانه پیشرفت بیشتر روند ترمیم در این گروه است.

بافت غضروفی و $3 \pm 85/7$ درصد بافت استخوان نابالغ و در گروه غیرمعتاد شامل $7/1 \pm 4/7$ درصد بافت گرانولاسیون و $8/1 \pm 6/32$ درصد بافت مزانشیم و $3/5 \pm 2/19$ درصد بافت غضروفی و $2/9 \pm 3/0$ درصد بافت استخوان نابالغ و $5/5 \pm 4/11$ درصد بافت استخوانی بالغ بود. تفاوت بافت ترمیمی در بخش‌های بافت مزانشیمی ($P < 0/005$) و استخوان نابالغ ($P < 0/005$) و استخوان بالغ ($P < 0/05$) معنی‌دار بود (نمودار ۳).

در روز بیستم پس از شکستگی تابلوی برجسته نمونه‌ها بافت استخوان بالغ بود و ترکیب بافت ترمیمی در گروه معتاد شامل $1/2 \pm 2/10$ درصد بافت مزانشیمی و $2/2 \pm 4/5$ درصد غضروف و $2/5 \pm 8/12$ درصد بافت نابالغ و $5/5 \pm 4/71$ درصد بافت استخوان بالغ بود و در گروه غیر معتاد $4 \pm 2/21$ درصد بافت مزانشیمی و $4/3 \pm 1/71$ درصد بافت نابالغ و $4/3 \pm 1/71$ درصد بافت استخوان بالغ بود و غضروف دیده نشد (نمودار ۴). تفاوت بافت ترمیمی در بخش بافت مزانشیم معنی‌دار بود ($P < 0/05$).

بحث

جوش نخوردن یا تأخیر در جوش خوردن یکی از مشکلات شناخته شده پس از جراحی شکستگی استخوان‌های بلند است که گاهی منجر به عوارض متعدد و عدم کارآیی مطلق اندام می‌شود. مدت‌های طولانی است که محققین درصدد رفع این مشکل هستند و علاوه بر تکامل سیستم‌های ثابت‌کننده استخوان، مواد سنتتیک و آلی جهت تسریع جوش خوردن ابداع شده است. یکی از عوامل مهم در این رابطه مسائل فردی، مثل: سوءتغذیه، مصرف دخانیات و مصرف داروهای کورتیکواستروئید است (۶،۹). با توجه به شیوع قابل توجه مصرف تریاک و مرفین و نیز با توجه به تجارب بالینی مبنی بر بیشتر بودن عوارض شکستگی‌ها در معتادین به این مواد، انگیزه کافی برای مطالعه تأثیر این مواد بر کمیت و کیفیت جوش خوردن استخوان وجود دارد. پیشرفت بیشتر ترمیم استخوان در روزهای ۳، ۶ و ۱۰

به صورت قابل توجهی در موش‌های غیرمعتاد نسبت به گروه معتاد و اختلاف معنی‌دار آن از نظر آماری توجیه‌کننده مختل شدن روندهای ترمیمی در اثر مصرف ترکیبات مرفین می‌باشد. اما در روز ۲۰ روند ترمیم استخوان تقریباً در ۲ گروه برابر است که احتمالاً یکی از دلایل آن تأخیر نمونه‌گیری از محل ترمیم می‌باشد. یعنی زمانی نمونه‌گیری انجام شده است که جوش خوردگی در هر دو گروه تقریباً کامل شده است. علاوه بر اختلاف آماری بین دو گروه، مراحل مختلف ترمیم نیز متفاوت است. به عنوان مثال در روز سوم بافت گرانولاسیون در گروه معتاد وجود نداشت اما در گروه غیرمعتاد دیده می‌شد و یا در روز دهم استخوان بالغ در گروه غیرمعتاد دیده می‌شد اما در گروه معتاد وجود نداشت. اگرچه اثر متفاوت مرفین در مراحل مختلف ترمیم را نباید از نظر دور داشت. نکته قابل توجه و مهم دیگر مسأله وجود بافت فیروز (مزانشیمی) بالغ، در موش‌های غیرمعتاد در روز ۲۰ و تفاوت معنی‌دار آن با گروه معتاد می‌باشد. به نظر می‌رسد که این روند مربوط به پاسخ التهابی قوی‌تر در گروه غیرمعتاد (احتمالاً نسبت به نخ عبور داده شده از محل آسیب استخوان) باشد. پاسخ التهابی قوی‌تر و بافت فیروز بیشتر در گروه غیرمعتاد در مطالعه دیگری نیز تأیید شده است (۳). نتیجه‌گیری این که در حیوان معتاد به مرفین ترمیم استخوان با تأخیر انجام می‌شود و با تعمیم آن به مدل انسانی نتیجه می‌گیریم که اعتیاد علاوه بر مسائل اجتماعی، فرهنگی و اقتصادی موجب عوارض بیشتر شکستگی می‌شود. به همین دلیل، پیشنهاد می‌گردد در بیماران معتاد به تریاک، این نکته مهم تذکر داده شود و به عنوان انگیزه‌ای برای ترک اعتیاد، هم برای پیشگیری از عوارض زودرس و هم در نهایت برای بهبود کیفیت زندگی استفاده شود. البته نباید این مطلب را از نظر دور داشت که لزوماً اعتیاد به تریاک که در جامعه ما زیاد وجود دارد (به خصوص در افراد مسن) ممکن است معادل کامل اعتیاد به مرفین (که در

سپاسگزاری

بدین وسیله از آقای دکتر جلال واحدیان اردکانی متخصص جراحی عمومی و خانم دکتر آزاده جلال کمالی که نهایت همکاری را در اجرای این طرح مبذول داشتند تشکر و قدردانی می‌گردد.

مطالعه حاضر انجام شده) نباشد و این احتمال وجود دارد که آلکالوئیدهای دیگر موجود در تریاک پاسخ ترمیم استخوان را تغییر دهد. برای بررسی این احتمال می‌توان عین این مطالعه را در یک گروه دیگر با استفاده از تریاک تکرار و نتایج را با گروه مرفین مقایسه کرد و یا روند ترمیم شکستگی ناشی از حوادث در افراد معتاد به تریاک با افراد معتاد به مرفین را به صورت بالینی بررسی و مقایسه نمود.

منابع

- رضائی قرائی، لایلا و ثابت کسائی، معصومه: بررسی و مقایسه درد پس از جراحی در موش‌های صحرایی معتاد به مورفین. مجله فیزیولوژی و فارماکولوژی. جلد پنجم، شماره ۲ ص ۱۵۳-۱۶۰
- سجادی، محمدعلی، خاکساری، محمد و همکاران: اثر اعتیاد به تریاک بر روی قند، هموگلوبین، گلیکوزیکه در موش صحرایی دیابتی. خلاصه مقالات پنجمین کنگره بیماری‌های غدد درون‌ریز ایران، ۱۳۷۸.
- واحدیان اردکانی، جلال و بهجتی، حمیدرضا: تأثیر اعتیاد به مواد مخدر بر چسبندگی داخل شکمی در موش صحرایی. مجله دانشگاه علوم پزشکی کرمان، ۱۳۸۲، دوره نهم، شماره ۱، ص ۲۶-۲۱.
- Badawy AA, Evans CM and Evans M. Production of tolerance & physical dependence in the rat by simple administration of morphine in drinking water. *Br J Pharmacol* 1982; 75(3): 485-491.
- Bailey PL, Egan TD and Scanleg TH: Intra Venous opioid anesthetics. In: Miller RD (Ed). *Anaesthesia*, 5th ed., Philadelphia, Churchill Livingstone, 2000; PP274-355.
- Beam HA, Parsons JR and Lin SS. The effect of blood glucose control upon fracture healing in the BB Wistar rat with diabetes Mellitus. *J. Orthop Res* 2002; 20(6): 1210-6.
- Buckwalter JA, Einhorn TA, Bolander ME and Cruess RV. Healing of the musculoskeletal tissues. In: Rockwood CA, Green DP, Bucholz RW and Heckman JD (eds.). *Rockwood & Green's fractures in Adults*. Vol. 1, 4th ed., Philadelphia, Lipincott-Roven, 1996; PP261-306.
- Elmali N, Ertem K, Ozen S, et al. Fracture healing & bone mass in rats fed on liquid diet containing ethanol. *Alcohol Clin Exp Res* 2002; 26(4): 509-13.
- Gullert VF and Holtzman SG. Development and maintenance of morphine tolerance and dependence in the rat by scheduled access to morphine drinking solutions. *J Pharmacol Exp Ther* 1978; 205(3): 539-546.
- Henry JB: *Clinical Diagnosis and Management by Laboratory Method*. 20th ed., Philadelphia, W.B. Saunders, 2001; PP538-539.
- Lavell DG: Delayed union and nonunion of fractures. In: Canale ST (ed.). *Campbell's operative orthopaedics*. 10th ed., St. Louis, mosby, 2003; PP 3125-3165.
- Leung CM, Dia S and Ogle CW. Rapid induction to dependence to morphine in rats. *Neuropharmacol* 1986; 25(3): 305-307.
- Lysle DT, Coussons ME, watts VJ, Bennett EH and Dykstra LA. Morphine-induced alterations of immune status: dose dependency, compartment specificity & antagonism by naltroxone. *J Pharmacol Exp Ther* 1993; 265(3): 1071-8.
- Rossi J: *Ackerman's surgical Pathology*. Thyroid gland. 8th ed., St. Louis, mosby-year book, 1996; P1499.
- Sadock BJ, Sadock VA and Kaplan H.I: Other substance Related Disorders. In: Sadock BJ, Sadock VA and Kaplan H.I (eds.) *Kaplan & Sadock's pocket Hand book of clinical psychiatry*. 3rd ed., Philadelphia, Lippincott Williams & Wilkins 2001; PP79-90.
- Way LW, Filds HL and Schumacher MA: Opioid analgesic & antagonists. In: Trevor AJ, katzung BG, Masters SB (eds.), *Katzung & Trevor's pharmacology*. 6th ed., New York, Lange Medical Books / MC Graw - Hill, 2002; PP 279-283.