

مقاله موردی

اورتروسل بزرگ داخل مثانه ای یک طرفه همراه با آرنزی کلیه همان طرف

دکتر علی اصغر کتابچی^۱

خلاصه

در این گزارش مورد نادری از اورتروسل بزرگ یک طرفه و داخل مثانه ای همراه با آرنزی کلیه همان طرف در یک مرد جوان ۲۵ ساله که به علت احتباس ادراری مکرر به درمانگاه اورولوژی مراجعه کرده است معرفی می شود. تشخیص نهایی بعد از سونوگرافی، IVP و CT اسکن حاصل شد و نهایتاً اورتروسل بیمار از راه مثانه حذف گردید.

واژه های کلیدی: اورتروسل، احتباس ادراری، آرنزی کلیه

۱- استادیار بخش اورولوژی، دانشگاه علوم پزشکی و خدمات بهداشتی - درمانی کرمان

مقدمه

اورتروسول عبارت از اتساع کیستیک انتهایی داخل مثانه ای حالب می باشد (۷). اورتروسول ها به انواع داخل مثانه ای (ساده یا اورتوتوپیک) و اکتوپیک (نوزادی) تقسیم می شوند (در گردن مثانه، مجرا یا در مجرای تناسلی قرار می گیرند). اورتروسول می تواند به یک سیستم کلیوی واحد یا دوگانه (معمولاً به پل فوقانی) وصل باشد (۹). اندازه اورتروسول ها از حد کوچک که با روش های عادی قابل کشف نبوده تا حد بزرگ که موجب علایم بالینی شده فرق می کند. جدار اورتروسول ها معمولاً دچار کاهش لایه عضلانی و کلاژن می باشد و این سستی جدار گاهی در قاعده آن (جدار مثانه) دیده می شود.

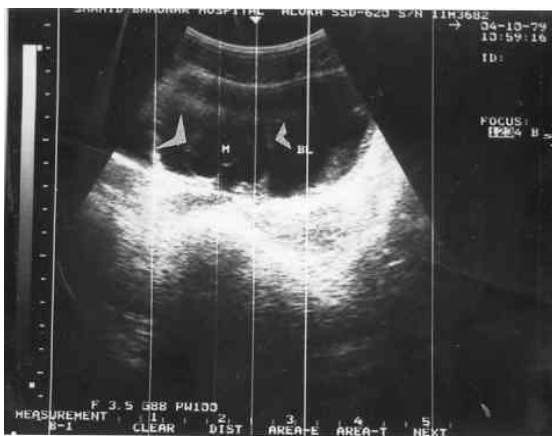
شیوع اورتروسول ۱ در ۵۰۰۰ تا ۱۲۰۰۰ گزارش شده و در ۱۰٪ موارد دو طرفه، ۸۰-۶۰٪ موارد اکتوپیک و در ۸۰٪ موارد همراه با دوگانگی کلیه همان طرف می باشد (۳). نوع اکتوپیک با سیستم واحد نادر بوده و بیشتر در جنس مذکر دیده می شود. اورتروسول با دوگانگی کلیه اغلب با دیسپلازی قطب فوقانی کلیه و حتی دیگر آنومالی های کلیوی همراه است (۴). شیوع اورتروسول در نژاد سفید بیشتر بوده و نوع اکتوپیک آن در زنان ۷-۴ بار بیشتر از مردان دیده می شود (۸). اغلب اورتروسول ها در دوران کودکی تشخیص داده می شوند و در بالغین انواع داخل مثانه ای و همراه با سیستم واحد کلیوی همان طرف و بدون اختلال کلیوی مشخص می شود. علایم بالینی اورتروسول از عفونت های مکرر ادراری، کاهش رشد کودکان، علایم انسداد گردن مثانه در دختر بچه ها، دردهای پهلو و شکم و حتی بی اختیاری ادراری فرق می کند و نشانه های آن گاهی با کشف توده شکمی، پهلو و گاهی اورتروسول پرولاپس یافته در واژن می تواند باشد (۳). بهترین وسیله تشخیص اورتروسول سونوگرافی می باشد. اورتروسول در سونوگرافی به صورت توده کیستیک با حدود معین دیده می شود (۱۰) و در این روش امکان بررسی همزمان وضعیت سیستم کلیوی می باشد. در سیستم گرام IVP اورتروسول به صورت سر مار کبری (cobra head sign) دیده می شود و در موارد دوگانگی حالب و کاهش فونکسیون قطب فوقانی کلیه همان طرف سیستم تحتانی کلیه به صورت علامت گل

سرنگون (dropping lily sign) مشخص می شود. گاهی سایه منفی اورتروسول در سیستم گرام تشابهی با سنگ مثانه، لخته خون، تومور مثانه و یا گاز در رکتوم پیدا می کند و در ۲۵٪ موارد ریفلاکس در طرف مقابل دیده می شود.

انتخاب روش درمان بستگی به نوع و شدت این ناهنجاری دارد. در اورتروسول های داخل مثانه با سیستم واحد و یا دوگانه بهترین روش درمان دکمپرسیون اندوسکوپیک می باشد (انسزیون کوچک و پایین با ایجاد فلاپ برای جلوگیری از ریفلاکس) که موجب بهبودی در ۹۰٪ موارد می گردد (۵،۱). در موارد وجود سستی در جدار مثانه و یا نیاز به اصلاح ریفلاکس روش داخل مثانه ارجح تر می باشد و گاهی در موارد نادر انتخاب تکنیک های مجاری فوقانی ادراری برای جلوگیری از ریفلاکس و حتی انجام نفرکتومی در این موارد ضرورت پیدا می کند. البته روش اندوسکوپیک در اورتروسول اکتوپیک کمتر موفق بوده و اکثراً نیاز به جراحی باز مجدد می باشد (۸۰-۵۰٪).

معرفی بیمار

یک مرد ۲۵ ساله با سابقه احتباس حاد ادراری مکرر به درمانگاه اورولوژی مراجعه نمود و در سونوگرافی شکمی وی در مثانه یک توده کیستیک با جداری صاف مشاهده شد (شکل ۱).

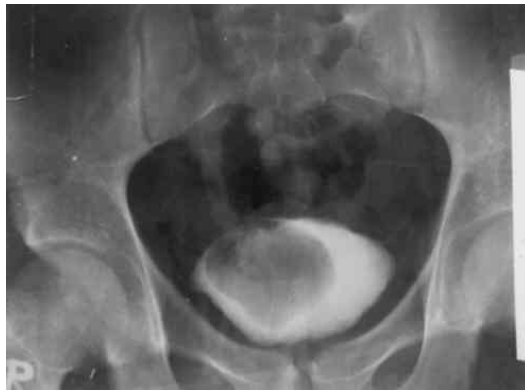

شکل ۱: سونوگرافی مثانه نشان دهنده توده کیستیک بزرگ در کف مثانه با جدار مشخص

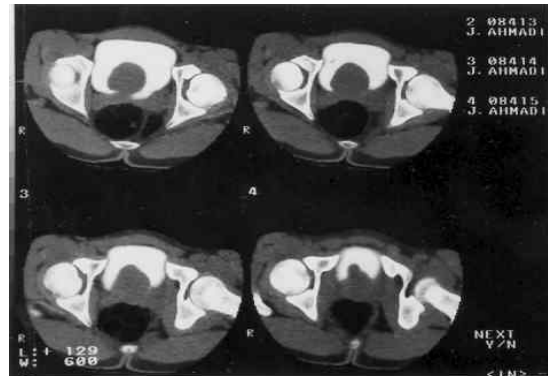
مثانه = BL و توده کیستیک با جدار نازک و اکوژن

بود سوند مجرا

(سرفلش مشخص شده است) H=



شکل ۴: در سیتوگرام توده ای با سایه منفی در مثانه دیده می شود

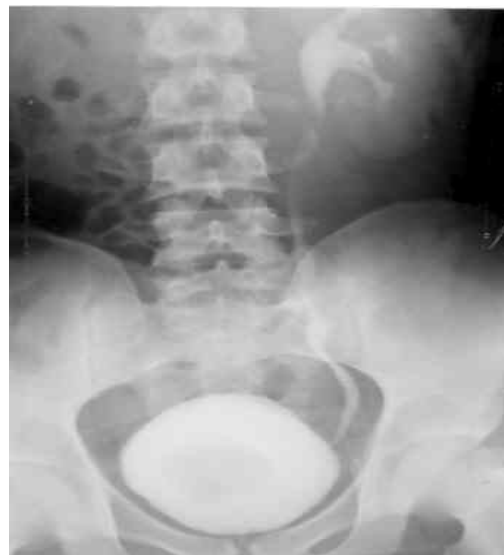

شکل ۲: CT اسکن لگن نشان دهنده توده کیستیک در کف مثانه می باشد

داشت و در موقع ترخیص سوند خارج شد و وی به راحتی قادر به دفع ادرار بود.

بحث

اورتروسل بزرگ با آرنزی کلیه همان طرف از موارد نادر می باشد. اغلب اورتروسل ها (۸۰٪) همراه با دوگانگی حالب و عمدتاً متصل به حالب قطب فوقانی کلیه ها بوده و بیشتر اورتروسل ها اکتوپیک می باشند (۸۰-۶۰٪). اورتروسل ها در نتیجه کاهش المان های عضلانی - کلاژنی جدار و باز شدن ناکافی سوراخ آن (اختلال در تکوین پرده chwała) دچار اتساع می گردند. کشف اورتروسل ها اغلب با علائم ادراری در دوران طفولیت و حتی در برنامه های غربالگری پیش از تولد با سونوگرافی صورت می گیرد. بیمار معرفی شده دچار یک اورتروسل بزرگ (۶×۵ سانتی متر) بود که به دلیل پیدایش علائم در سن بالا احتمالاً به تدریج افزایش حجم پیدا کرده بود. در این بیمار اورتروسل همراه با عدم تشکیل کلیه همان طرف بود که می تواند ناشی از عدم رشد جوانه حالبی به طرف سر جنین باشد. اورتروسل های داخل مثانه در ۸۰٪ موارد قابل درمان از راه سیتوسکوپ می باشند ولی در مورد گزارش شده، به دلیل بزرگی آن و پیش بینی احتمال سستی جدار مثانه در قاعده این اورتروسل بزرگ، عمل باز از راه مثانه برای حذف و ترمیم کف مثانه ترجیح داده شد.



شکل ۳: IVP نشان دهنده عدم ترشح در کلیه راست می باشد (آرنزی کلیه راست)

با انجام IVP و CT اسکن نهایتاً اورتروسل داخل مثانه ای راست همراه با آرنزی کلیه همان طرف تشخیص داده شد (شکل ۲ و ۳ و ۴).

در معاینات بالینی هیچگونه ناهنجاری دیگری از جمله در دستگاه تناسلی بیمار یافت نشد و تنها در آزمایش ادرار بیمار قبل از عمل عفونت ادراری وجود داشت که با پوشش آنتی بیوتیکی مناسب اقدام به حذف اورتروسل از راه مثانه و ترمیم جدار سست مثانه در قاعده اورتروسل شد. بیمار تا پنج روز که در بیمارستان

Summary

Intravesical and Unilateral Ureterocele with Ipsilateral Kidney Agenesis

Ketabchi A.A, MD.¹

1. Assistant Professor of Urology, Kerman University of Medical Sciences and Health Services, Kerman, Iran

This is a report of a rare case of intravesical and unilateral ureterocele in a young man (25 years old) with ipsilateral kidney agenesis. He was referred to our urology clinic with frequent retention. Ultimate diagnosis made by US, IVP and CT Scan. This ureterocele operated via cystostomy.

Key Words: Ureterocele, Urinary retention, Renal agenesis

Journal of Kerman University of Medical Sciences, 2003; 10(2):119-122.

References

1. Blyth B, Passerini-Glazel G, Camuffo C, Snyder HM 3rd and Duckett JW. Endoscopic incision of ureteroceles: intravesical versus ectopic. *J Urol* 1993; 149 (3): 556-9.
2. Churchill BM, Abara EO and McLorie GA. Ureteral duplication, ectopy and ureteroceles. *Pediatr Clin North Am* 1987; 34(5): 1273-1289.
3. Farrokh D. Early diagnosis of congenital ureterocele. *J Belge Radiol* 1992; 76(1): 288 .
4. Goodship J, Robson SC, Sturgiss S, Cross IE and Wright C. Renal abnormalities on obstetric ultrasound as a presentation of DiGeorge syndrome. *Prenat Diagn* 1997; 17(9): 867-70.
5. Jayanthi VR and Koff SA. Long-term outcome of transurethral puncture of ectopic ureteroceles: initial success and late problems. *J Urol* 1999; 162 (3 pt 2): 1077-80.
6. Jeffrey Williams, Harry Pkoo, Bartley G Cilento, M David Bomalaski and William cromie: Ureteral Duplication, Ureteral Ectopia and ureterocele: *Medicine Journal*, Oct.2, 2001; Volume Number 10.
7. Malisch TW and Leanty P. Ureterocele, ectopic. www.Thefetus.net
8. Scherz HC, Kaplan GW, Packer MG and Brock WA. Ectopic ureteroceles: surgical management with preservation of continence-review of 60 cases. *J Urol* 1989; 142(2pt2): 538-541.
9. Vergani P, Ceruti P, Locatelli A *et al.* Accuracy of prenatal ultrasonographic diagnosis of duplex renal system. *J Ultrasound Med* 1999; 18 (7): 463-67.
10. Winters WD and Lebowitz RL. Importance of prenatal detection of hydronephrosis of the upper pole. *AJR Am J Roentgenol* 1990; 155(1): 125-129.