

مقاله پژوهشی

مقایسه میزان صدمه عصبی بعد از جراحی با برش قدامی و خلفی در شکستگی‌های نیمه فوقانی رادیوس بزرگسالان

دکتر علی سالاری^۱

خلاصه

این مطالعه با هدف مقایسه میزان عوارض عصبی در جراحی با برش قدامی و خلفی در شکستگی‌های نیمه فوقانی رادیوس بزرگسالان انجام شده است. به این منظور ۳۱۰ بیمار با شکستگی هر دو استخوان ساعد در نیمه فوقانی که از سال ۱۳۷۶ لغایت ۱۳۸۱ در بخش ارتوپدی بیمارستان شهید دکتر باهنر کرمان جراحی شدند، مورد بررسی گرفتند که از این تعداد ۱۲۱ مورد زن و ۱۸۹ مورد مرد بوده و از نظر سن حداقل سن بیماران ۱۲ سال و حداکثر ۶۸ سال با متوسط ۴۳/۲ سال بود. برش قدامی در ۱۵۳ مورد (۴۹/۴ درصد) و برش خلفی در ۱۵۷ مورد (۵۰/۶ درصد) صورت گرفت. محل شکستگی در ۱۷۰ بیمار (۵۴/۸ درصد) در یک چهارم فوقانی ساعد و در ۱۴۰ مورد (۴۵/۲ درصد) در یک چهارم میانی بود. از این تعداد ۲۸۳ بیمار (۹۱/۳ درصد) بدون عارضه عصبی بودند ولی در ۲۷ بیمار (۸/۷ درصد) عارضه عصبی پس از عمل جراحی بوجود آمد که در ۲۴ مورد (۸۸/۸ درصد) عصب رادیال صدمه دیده و در ۳ مورد (۱۱/۲ درصد) عصب مدیان مورد تعرض قرار گرفته بود. در ۹ بیمار (۳۳/۳ درصد) عارضه عصبی در ماه اول و در ۱۲ مورد (۴۴/۴ درصد) در ماه دوم برگشت کرده و ۳ مورد (۱۱/۱ درصد) در ماه سوم بهبود یافتند. در سه مورد (۱۱/۱ درصد) پس از شش ماه هیچ گونه برگشتی از نظر عوارض عصبی وجود نداشت. عارضه عصبی رادیال در برش خلفی بیشتر از برش قدامی مشاهده شد و این اختلاف از نظر آماری معنی‌دار بود ($P < 0/001$). بر اساس نتایج این مطالعه انجام روش جراحی با برش قدامی در شکستگی نیمه فوقانی رادیوس توصیه می‌شود.

واژه‌های کلیدی: رادیوس، صدمه عصب رادیال، شکستگی رادیوس، شکستگی دوبل ساعد، صدمه عصب مدیان

۱-استادیار گروه ارتوپدی، دانشگاه علوم پزشکی و خدمات بهداشتی - درمانی کرمان

دریافت مقاله: ۱۳۸۲/۵/۷ دریافت مقاله اصلاح شده: ۱۳۸۳/۲/۸ پذیرش مقاله: ۱۳۸۳/۳/۶

مقدمه

با افزایش روزافزون تعداد و شدت تصادفات، صدمات شکستگی‌های ساعد و عوارض ناشی از این شکستگی‌ها افزایش یافته است و به طبع برای رسیدن به یک روش درمانی مناسب و کم عارضه بررسی‌های زیادی لازم است. درمان قطعی شکستگی‌های ساعد در بزرگسالان جراحی می‌باشد و روش‌های مختلفی برای رسیدن به محل شکستگی مطرح شده است (۱،۲،۳،۴،۵،۶) که از این میان دو روش بیش از سایر روش‌ها کاربرد پیدا کرده است. یک روش برش قدامی ساعد می‌باشد که اولین مرتبه هنری (Henry) برای نمایان کردن استخوان رادیوس در اعمال جراحی مطرح کرده است و در سطح ولار ساعد می‌توان از آن استفاده کرد (۶) و روش دیگر جراحی با برش خلفی ساعد می‌باشد که توسط تامپسون (Thompson) مطرح شده و علت طرح این روش جایگزینی پلاک بر روی سطح مناسب استخوان رادیوس (tension side) آن می‌باشد (۱۲). در روش خلفی به دلیل در دسترس بودن شاخه بین استخوانی خلفی عصب رادیال، این عصب شدیداً در معرض خطر می‌باشد و لازم است حتماً این عصب پیدا و در حین عمل جراحی محافظت گردد و حتی با محافظت کردن عصب نیز در حین عمل جراحی به دلیل جاناندازی شکستگی و کاربرد وسایل جراحی این عصب می‌تواند تحت کشش قرار گیرد و دچار صدمات موقتی و یا حتی دائمی گردد (۱۲). مطالعات زیادی جهت بررسی کارآیی این روش‌ها و عوارض ایجاد شده در هر کدام انجام شده است ولی به صورت مقایسه و رویارویی این دو روش نبوده است. روش جراحی با برش قدامی در همه شکستگی‌های نیمه تحتانی استخوان رادیوس به کار می‌رود ولی در نیمه فوقانی لازم است برای معرفی روش کم عارضه‌تر مطالعه مقایسه‌ای در مورد دو روش ذکر شده انجام گردد. لذا مطالعه حاضر با هدف مقایسه میزان صدمه عصبی در جراحی با

برش قدامی و خلفی در شکستگی‌های نیمه فوقانی رادیوس انجام گردید.

روش بررسی

در این مطالعه ۳۱۰ بیمار با شکستگی هر دو استخوان ساعد در نیمه فوقانی که از سال ۱۳۷۶ لغایت ۱۳۸۱ به بیمارستان شهید دکتر باهنر کرمان مراجعه کرده بودند مورد بررسی قرار گرفتند. این بیماران از ۱۲ تا ۶۸ سال داشته‌اند و همگی مورد عمل جراحی جاناندازی باز و ثابت کردن داخلی قرار گرفتند میزان عوارض عصبی ایجاد شده در جراحی با برش قدامی و خلفی و سیر بهبود این عوارض در پی‌گیری ۳ ماه تا ۶ ماه بررسی شد. بیماران به دو گروه تقسیم شده و توسط دو گروه جراح بر اساس مهارت و سلیقه شخصی تحت عمل جراحی با برش خلفی یا قدامی قرار گرفتند. همه بیماران قبل از عمل جراحی مورد معاینه عصبی قرار گرفته و مواردی که قبل از عمل جراحی عارضه عصبی داشتند از مطالعه حذف شدند. روز بعد از عمل جراحی نهایی که بیماران کاملاً از لحاظ هوشیاری به وضعیت طبیعی برگشته بودند مورد معاینه عصبی قرار گرفتند و بیمارانی که ضایعه‌ای در اعصاب اندام عمل شده داشتند در یک گروه قرار گرفته و در هفته اول، دوم، سوم، چهارم، ششم، هشتم و دوازدهم مورد بررسی قرار گرفتند. بیمارانی که تا انتهای هفته دوازدهم علائمی از بهبود عصبی نداشتند، هر ماه یک بار تا ماه ششم مورد معاینه عصبی قرار گرفتند و چنانچه در هفته دوازدهم هیچ علامت بهبودی از لحاظ حسی و حرکتی در سیر عصب ضایعه دیده وجود نداشت با الکترومیوگرافی و سنجش سرعت هدایت جریان عصبی پیگیری شدند و اگر علائم بهبودی (رژنراسیون عصبی) در الکترومیوگرافی و سنجش سرعت هدایت جریان عصبی وجود نداشت تحت عمل جراحی تفتیش عصبی (اکسپلوراسیون عصبی) قرار گرفتند.

نتایج

ماه سوم برگشت علائم عصبی داشتند. تنها ۳ مورد از بیماران به صورت دائمی و غیرقابل برگشت دچار عارضه عصبی شدند و تا ۶ ماه هیچ گونه علائمی از برگشت ضایعه عصبی نداشتند. از این تعداد یک مورد حاضر به عمل جراحی تفتیش عصب (اکسیپوراسیون عصب) نشد، یک مورد تحت عمل جراحی قرار گرفت و یک بیمار نیز تحت عمل جراحی انتقال تاندون جهت توانایی صاف کردن انگشتان قرار گرفت.

بر اساس نتایج مطالعه حاضر روش جراحی با برش قدامی در مقایسه با برش خلفی به طور معنی داری کمتر منجر به عارضه و صدمه عصبی می شود (جدول ۱ و نمودار ۱) و جنسیت تأثیری در میزان عارضه عصبی ندارد (نمودار ۲). محل شکستگی در میزان بروز عوارض عصبی تأثیر معنی داری را نشان نداد (جدول ۲). نوع برش در شکستگی های باز در میزان عارضه عصبی تأثیری ندارد در حالی که در شکستگی های بسته برش قدامی مطلوب تر است (جدول ۴).

از بیماران مورد مطالعه (۶۱٪) مرد و ۱۲۱ مورد (۳۹٪) زن بودند. حداقل سن بیماران ۱۲ سال و حداکثر ۶۸ سال بود و متوسط سن ۳۴/۲ سال بود.

تعداد بیمارانی که با برش قدامی (۳،۵۷) مورد عمل قرار گرفتند ۱۵۳ نفر (۴۹/۶٪) و تعداد بیمارانی که با روش جراحی با برش خلفی (۱۰،۱۲) عمل شده اند ۱۵۷ نفر (۵۰/۴٪) بود. مجموعاً در ۲۷ مورد (۸/۷٪) عارضه عصبی ایجاد شد که از این تعداد ۲۴ مورد (۸۸/۸٪) ضایعه عصبی عصب رادیال و ۳ مورد (۱۱/۱٪) عارضه عصب میان داشتند و موردی از ضایعه عصب اولنا وجود نداشت. زخم به همراه شکستگی بر اساس تقسیم بندی Gustillo در ۲۱ مورد (۶/۷٪) نوع I و در ۳ مورد (۱٪) نوع II بود.

برگشت این عوارض هر هفته کنترل شد که از مجموع ۲۷ مورد با عارضه عصبی، ۹ مورد (۳۳/۳٪) در عرض مدت یک ماه و ۱۲ مورد (۴۴/۴٪) در عرض دو ماه و سه نفر (۱۱/۱٪) در

جدول ۱: توزیع فراوانی صدمه عصبی بر حسب نوع برش

عارضه عصبی	نوع برش	قدامی	خلفی	جمع
دارد	۵	۲۲	۲۷	
ندارد	۱۴۸	۱۳۵	۲۸۳	
جمع	۱۵۳	۱۵۷	۳۱۰	

معنی دار است $P < 0.001$ $\chi^2 = 11.21$

جدول ۲: توزیع فراوانی ضایعه عصبی بیماران بر حسب محل شکستگی

ضایعه عصبی	محل شکستگی	ندارد	عصب رادیال	عصب میان	جمع
یک چهارم فوقانی	۱۵۶	۱۳	۱	۱۷۰	
یک چهارم میانی	۱۲۷	۱۱	۲	۱۴۰	
جمع	۲۸۳	۲۴	۳	۳۱۰	

معنی دار نیست $P = 0.75$ $\chi^2 = 0.057$

جدول ۳: توزیع فراوانی عارضه عصبی بر حسب نوع شکستگی

عارضه عصبی	نوع شکستگی	باز	بسته	جمع
دارد	۶	۲۰	۲۶	
ندارد	۱۷	۲۶۷	۲۸۴	
جمع	۲۳	۲۸۷	۲۱۰	

معنی دار است $P < 0/001$ $\chi^2 = 10/13$

جدول ۴: توزیع فراوانی عوارض عصبی بر حسب نوع شکستگی و برش جراحی

شکستگی بسته**			شکستگی باز*			نوع شکستگی و نوع برش عارضه عصبی
جمع	خلفی	قدامی	جمع	خلفی	قدامی	
۲۰	۱۷	۳	۶	۴	۲	دارد
۲۶۷	۱۲۸	۱۳۹	۱۷	۸	۹	ندارد
۲۸۷	۱۴۵	۱۴۲	۲۳	۱۲	۱۱	جمع

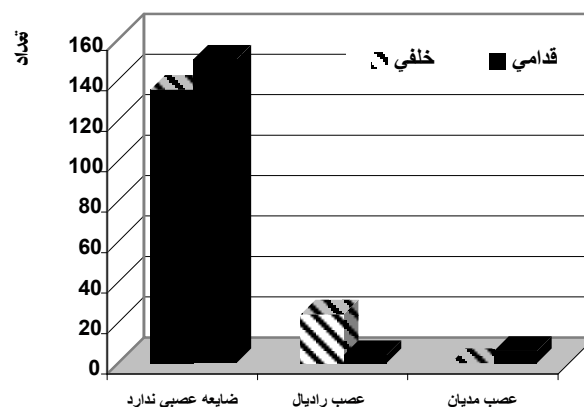
معنی دار نیست $P = 0/64$ $\chi^2 = 0/12$ *معنی دار است $P = 0/001$ $\chi^2 = 10/12$ **

بحث

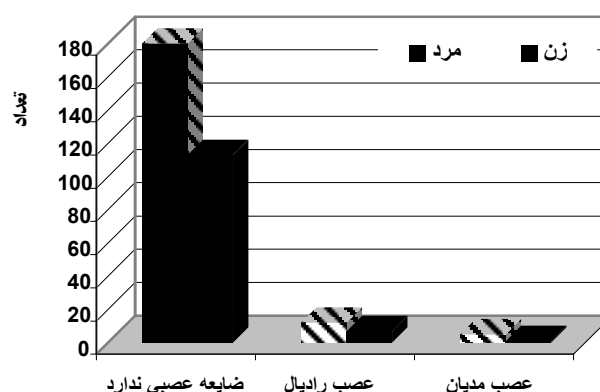
از ۲۷ بیمار که عارضه عصبی داشتند ۲۴ مورد ضایعه عصب رادیال و تنها ۳ مورد عصب مدیان داشتند که به علت نزدیکی عصب رادیال به محل جراحی در هر دو برش احتمال صدمه عصب رادیال بیشتر بوده است. مطالعات قبلی نیز در مورد احتمال آسیب این عصب تأکید کرده‌اند (۶،۷،۱۱،۱۲).

۵ مورد از بیمارانی که ضایعه عصبی داشتند با برش قدامی عمل شده بودند که ۲ مورد آن صدمه عصب رادیال و ۳ مورد ضایعه عصب مدیان داشتند. در حالیکه ۲۲ مورد که ضایعه عصبی داشتند با برش خلفی عمل شده بودند که در ۲۲ مورد آنها عصب رادیال صدمه دیده و عصب مدیان صدمه نداشت. در مقایسه در روش جراحی با برش خلفی شانس عارضه عصب رادیال بیشتر از مدیان می‌باشد و این اختلاف از نظر آماری معنی‌دار بود ($P = 0/001$).

نتایج به دست آمده نشان می‌دهد که احتمال آسیب عصبی در روش جراحی با روش خلفی مساعد نسبت به روش جراحی با برش قدامی بیشتر است. مطالعه حاضر نشان داد که سن، جنس، و محل شکستگی در بروز ضایعه عصبی در دو روش اثری ندارد. مطالعات قبلی نیز این امر را تأیید می‌کند (۷،۸،۹). در بیماران مورد مطالعه عارضه عصبی در ۲ ماه اول در ۷۷/۷٪ و در



نمودار ۱: توزیع فراوانی ضایعه عصبی بر حسب نوع برش



نمودار ۲: توزیع فراوانی ضایعه عصبی بر حسب جنس

تشکر و قدردانی

از جناب آقای دکتر سعدا... شمس‌الدینی و آقای دکتر بهرام‌پور به دلیل همکاری در تدوین و ویرایش مقاله سپاسگزاری می‌شود.

۸۸/۹٪ ضایعات در انتهای ماه سوم برگشت داشتند. در مجموع در ۸۸/۹٪ موارد ضایعات عصبی برگشت یافت که با نتایج به دست آمده از مطالعات دیگر یکسان است (۱۱،۱۳). این گونه بیماران بایستی تا پایان ماه سوم پی‌گیری شده و اگر شواهدی دال بر بهبودی ضایعه دیده نشد بررسی الکترومیوگرافی و سنجش سرعت هدایت جریان عصبی انجام گیرد (۴،۱۳) و چنانچه در بررسی‌های مذکور نیز علایمی از بهبودی دیده نشده بیماران بایستی تحت عمل جراحی تفتیش عصبی (اکسیلوراسیون) و ترمیم عصب قرار گیرند.

References

1. Anderson LD and Bacastow DW. Treatment of forearm shaft fractures with compression plates. *Contemp Orthop* 1984; 8(6): 17.
2. Bucholz R.W. and Heckman J.D: Rockwood and Green's fractures in adults. 5th ed., USA, Lipincott Williams & Wilkins, 2001; PP 884-887.
3. Chapman MW, Gordon JE and Zissimos AG. Compression-plate fixation of acute fractures of diaphyses of the radius and ulna. *J Bone Joint Surg Am* 1989; 71(2): 159-169.
4. Crenshaw AH: Surgical approaches In: Crenshaw AH (ed), Campbell's operative orthopedics. 10th ed., Vol 13, 2001; PP93, 107.
5. Duncan R, Geissler W, Freeland AE and Savoie FH. Immediate internal fixation of open fractures of the diaphysis of the forearm. *J Orthop Trauma* 1992; 6(1): 25-31.
6. Henry AK. Exposures of long bones and other surgical Methods. Bristol, John Wright, 1927.
7. Mih AD, Cooney WP, Idler RS and Lewallen DG. Long term follow-up of forearm bone diaphyseal plating. *Clin Orthop* 1994; 299: 256-8.
8. Rosacker JA and Kopta JA. Both bone fractures of the forearm: a review of surgical variables associated with union. *Orthopedics* 1981; 4: 1353-56.
9. Schemitsch EH and Richards RR. The effect of malunion of functional outcome after plate fixation of fractures of both bones of the forearm in adults. *J Bone Joint surg Am* 1992; 74(7): 1068-1078.
10. Simpson NS, Goodman LA and Jupiter JB. Contoured LCDC plating of the proximal ulna. *Injury* 1996; 27(6): 411-7.
11. Scheuer M and Pot JH. Acute traumatic bowing fracture of the forearm. *Neth J Surg* 1986; 38(5): 158-159.
12. Thompson JF. Anatomical methods of approaches. In operation on the long bones of the extremities. *Ann Surg* 1918; 68L 309-329.
13. Young C, Hudson A and Richards R. Operative treatment of palsy of the posterior interosseous nerve of the forearm. *J Bone Joint Surg Am* 1990; 72(8): 1215-9.