

## بررسی بالینی و آسیب شناسی بافتی اثر فنی توئین سدیم در ترمیم ضایعه جلدی ماهی حوض (*Carassius auratus*)

داور شاهسونی، احمد رضا موثقی و لیلا باغی

Shasavani2002@yahoo.com

دانشکده دامپزشکی دانشگاه فردوسی مشهد

تاریخ پذیرش: آذر ۱۳۸۳

تاریخ ورود: تیر ۱۳۸۲

### چکیده

ضایعات جلدی در ماهیان ناشی از عوامل ویروسی، باکتریایی، انگلی و عوامل مکانیکی و شیمیایی بسیار شایع است، که این عوامل باعث پیشرفت سریع عفونت و مرگ ماهیان می‌شوند. در این تحقیق ۱۴۰ عدد ماهی حوض (الگوی آزمایشگاهی) با نمک ۳ درصد به مدت ۱۵ دقیقه ضد عفونی گردیدند. در تمام ماهیان تحت آزمایش ابتداء یک برش به طول ۱/۵ سانتی‌متر و به عمق ۲ میلی‌متر در پهلوئی چپ در کنار خط میانی شکم ایجاد گردید و سپس ماهیان به ۴ گروه ۳۵ تایی در آکواریوم‌هایی با درجه حرارت متوسط ۲۳ درجه سانتیگراد تقسیم شدند. یک گروه به عنوان شاهد و ۳ گروه دیگر به عنوان گروه‌های تحت آزمایش با مقادیر ۲، ۵ و ۱۰ میلی‌گرم در لیتر فنی توئین سدیم حمام دهی شدند. در ۲۰ روز آزمایش هر دو روز یک بار آب ماهیان تمویض و فنی توئین سدیم به میزان قبلی مجدداً اضافه می‌گردید. نتایج حاصله بعد از بررسی‌های آسیب شناسی بافتی، روند التیام در ضایعات را نشان داد که التیام در روز بیستم آزمایش در تمام گروه‌ها انجام شده بود، اما در گروه ۳ و سپس در گروه ۲ از دیگر گروه‌ها کامل‌تر بود. هم چنین روند التیام در گروه ۳ و ۲ سریع‌تر از دیگر گروه‌ها آغاز شده بود.

در بررسی بالینی ماهیان در طی این ۲۰ روز مشخص شد که ماهیان گروه ۳ دچار کاهش اشتها، افزایش موکوس در سطح بدن و آبشش و عدم تعادل شدند. در حالیکه گروه ۲ علائم بالینی واضحی را نشان ندادند و طبیعی به نظر می‌رسیدند. از مجموع نتایج حاصله از بررسی‌های بالینی و آسیب شناسی می‌توان به این نتیجه رسید که مقدار ۵ میلی‌گرم در لیتر فنی توئین سدیم از دیگر مقادیر استفاده شده برای تسریع در روند التیام و بهبودی موثرتر بوده است.

**لغات کلیدی:** آسیب شناسی بافتی، فنی توئین، ماهی حوض، *Carassius auratus*

## مقدمه

درمان بیماری‌های ماهی با اتخاذ شیوه‌های مختلف درمانی و هم چنین انواع داروها در جهت بهبود سریع ماهیان ضرورت دارد، زیرا ماهیان در محیطی زندگی می‌کنند که عوامل بیماری‌زایی اولیه و ثانویه پراکنش تنوع زیادی دارند. لذا اکثر این ضایعات به شدت عفونی شده و در بیشتر موارد موجب تلفات سنگین در جمعیت ماهیان می‌گردد. التیام بافتی در ماهیان چون تحت تاثیر عوامل مختلف (درجه حرارت، pH، تغذیه، استرس و فعالیت تولید مثلی) قرار دارد، لذا در بسیاری از موارد دوره التیام طولانی می‌گردد (تامسون، ۱۳۶۵؛ فرگوسن، ۱۳۸۱). استفاد از فنی توئین سدیم، ویتامین A و اکسید روی موضعی موجب تسریع التیام بافتی می‌گردد، اما در ماهیان به علت خروج آنها از آب موجب استرس شده و از طرفی استفاده از پمادهای موضعی مستلزم این است که محل ضایعه را باید کاملاً خشک کرد که این امر موجب حذف اپی‌تلیوم تازه تشکیل یافته می‌شود (فرگوسن، ۱۳۸۱). همینطور استفاده موضعی فنی توئین سدیم و سایر داروها در جمعیت بزرگ ماهیان ممکن نمی‌باشد (Stoskopf, 1993)؛ شاهسونی و همکاران، ۱۳۸۱ و ۱۳۸۰). تاکنون کار تحقیقاتی در مورد تاثیر روش حمام طولانی مدت فنی توئین سدیم بر روی زخم‌های جلدی ماهی صورت نگرفته است و اطلاعات کافی در این زمینه موجود نیست، لذا این تحقیق به منظور بررسی اثر التیامی فنی توئین سدیم به روش حمام طولانی مدت در ماهی حوض صورت گرفته است (تامسون، ۱۳۶۵).

## مواد و روش کار

چون ماهی حوض از لحاظ بافت شناسی، آناتومیک و فیزیولوژیک بسیار شبیه دیگر گونه‌های خانواده کپور ماهیان می‌باشد، لذا در این تحقیق به عنوان الگوی آزمایشی انتخاب گردید. جهت بررسی روند التیام، یک گروه به عنوان شاهد و ۳ گروه تحت درمان در نظر گرفته شدند. تعداد ۱۴۰ عدد ماهی حوض ۲۰ تا ۲۳ سانتی‌متری انتخاب و با محلول نمک ۳ درصد به مدت ۱۵ دقیقه ضد عفونی گردیدند و بطور مساوی در ۴ آکواریوم که به هر کدام ۲۰ میلی‌گرم در لیتر اکسی تتراسایکلین جهت جلوگیری از ایجاد عفونت احتمالی و اختلال در روند التیام زخم اضافه شده بود، تقسیم گردیدند. محل برش بین باله شکمی و مخرجی در سمت چپ و کنار خط میانی شکم انتخاب شد. پس از مقید کردن ماهی و برداشتن فلس‌های ناحیه مورد نظر، ضد عفونی با بتادین انجام گردید و بوسیله تیغه اسکالپل استریل برشی به طول ۱/۵ سانتی‌متر و عمق ۲ میلی‌متر ایجاد گردید که پوست و قسمتی از بافت‌های زیر پوست را در بر می‌گرفت. ماهیان گروه شاهد بعد از برش، داخل آکواریومی که از قبل آنتی بیوتیک ریخته شده بود قرار داده شدند. به محیط گروه ۱، ۲، به گروه ۲، ۵ به گره ۳، ۱۰ میلی‌گرم در لیتر فنی توئین سدیم اضافه گردید و گروه شاهد در محیط پاک و بدون آلودگی نگهداری شدند. ماهیان به مدت ۲۰ روز تحت آزمایش قرار گرفتند. دمای آب در طول آزمایش ۲۳ درجه سانتی‌گراد، اکسیژن محلول ۶ تا ۶/۵ میلی‌گرم در لیتر و سختی آب PPT ۱۵۰ بود. هر ۲ روز یک بار آب آکواریوم تعویض و مجدداً

برای هر گروه مقدار معین شده فنی توئین اضافه می‌گردید (حجم هر آکواریوم ۲۰۰ لیتر). در مدت ۲۰ روز آزمایش تلفاتی در گروه‌ها مشاهده نشد. در این تحقیق مقادیر کمتر از LC50 انتخاب گردید تا بررسی آسیب شناسی و بالینی در ماهی مورد آزمایش انجام شود.

در مدت ۲۰ روز آزمایش از هر گروه آزمایشی تعداد ۸ عدد ماهی به طور تصادفی در روزهای ۵، ۱۰ و ۲۰ نمونه‌برداری بافتی انجام گرفت. پس از تهیه مقاطع بافتی به روش هماتوکسیلین - اتوزین رنگ آمیزی شدند و سپس هریک از لام‌ها با استفاده از میکروسکوپ نوری مورد بررسی قرار گرفتند.

## نتایج

علائم بالینی: در ماهیان مورد تحقیق در گروه ۳ بعد از استفاده از فنی توئین سدیم در طول دوره آزمایش، تعداد حرکات آبششی آنها افزایش پیدا کرده و افزایش موکوس روی سطح آبشش و بدن دیده می‌شد. اکثر ماهیان دچار رخوت بوده و در یک گوشه آکواریوم جمع می‌شدند. میل به غذا در آنها وجود نداشت و بیشتر ماهیان دارای عدم تعادل بودند. اما در گروه‌های شاهد، ۱ و ۲ علائم بالینی خاصی مشاهده نگردید. LC50 فنی توئین سدیم در این مطالعه ۲۰ میلی‌گرم در لیتر در مدت ۲۴ ساعت ثبت گردید.

در بررسی آسیب شناسی بافتی نمونه‌های گرفته شده در روزهای ۵، ۱۰ و ۲۰ آزمایش، شاخص‌هایی مورد ارزیابی قرار گرفتند که نتایج آن در جداول ۱ تا ۳ ارائه شده‌اند و شکل‌های ۱ تا ۴ وضعیت بافت را در حالت‌های مختلف نشان می‌دهند.

جدول ۱: بررسی آسیب شناسی بافتی گروه‌های تحت آزمایش (روز ۵ آزمایش)

گروه‌ها	شاهد	گروه ۱ (۲ میلی‌گرم در لیتر)	گروه ۲ (۵ میلی‌گرم در لیتر)	گروه ۳ (۱۰ میلی‌گرم در لیتر)
تکروز سلول‌های عضلانی	+++	++	++	+
حضور سلول‌های آماسی	+++	++	++	++
تشکیل توده فیبرینی	+	+	+	+
پرولیفراسیون سلول‌های همبندی	-	-	+	++
حضور بافت جوانه‌ای	-	-	+	+
تشکیل رشته‌های کلاژن سازمان یافته	-	-	-	-
بازسازی بافت پوششی چند لایه‌ای	-	-	-	-

عدم حضور (-) خفیف (+) متوسط (++) شدید (++++)

جدول ۲: بررسی آسیب شناسی بافتی گروه‌های تحت آزمایش (روز ۱۰ آزمایش)

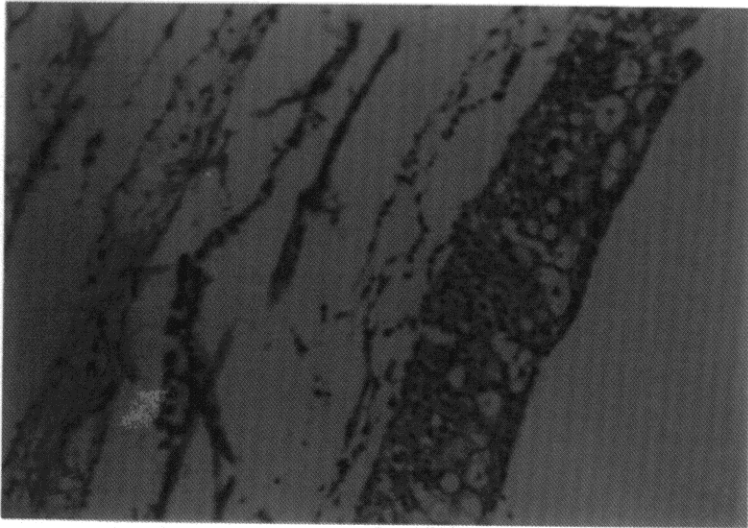
گروه ۳ (۱۰ میلی‌گرم در لیتر)	گروه ۲ (۵ میلی‌گرم در لیتر)	گروه ۱ (۲ میلی‌گرم در لیتر)	شاهد	گروه‌ها	ضایعات
+	+	+	++		نکروز سلولهای عضلانی
+	+	++	++		حضور سلولهای آماسی
+	+	+	+		تشکیل توده فیبرینی
++	+	+	+		پرولیفراسیون سلولهای همبندی
+	+	+	-		حضور بافت جوانه‌ای
+	+	-	-		تشکیل رشته‌های کلاژن سازمان یافته
++	+	-	-		بازسازی بافت پوششی چند لایه‌ای

عدم حضور (-) خفیف (+) متوسط (++) شدید (+++)

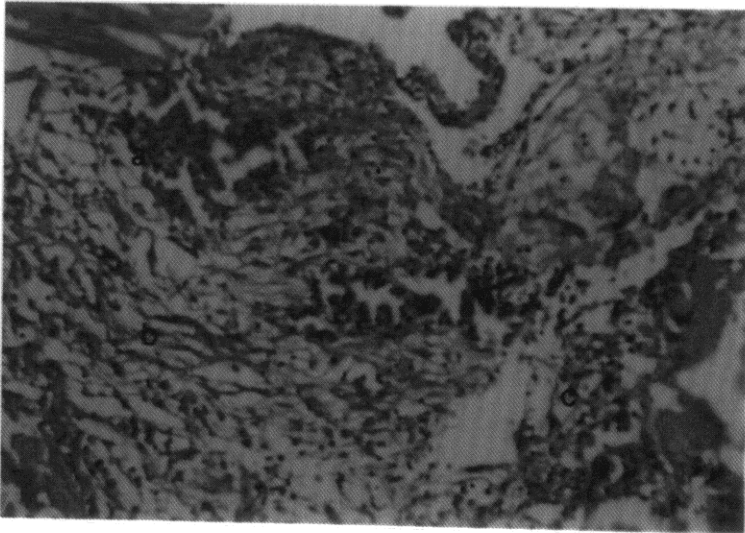
جدول ۳: بررسی آسیب شناسی بافتی گروه‌های تحت آزمایش (روز ۲۰ آزمایش)

گروه ۳ (۱۰ میلی‌گرم در لیتر)	گروه ۲ (۵ میلی‌گرم در لیتر)	گروه ۱ (۲ میلی‌گرم در لیتر)	شاهد	گروه‌ها	ضایعات
+	+	+	+		نکروز سلولهای عضلانی
+	+	+	++		حضور سلولهای آماسی
-	-	-	+		تشکیل توده فیبرینی
-	+	+	+		پرولیفراسیون سلولهای همبندی
+	+	+	+		حضور بافت جوانه‌ای
+++	++	+	-		تشکیل رشته‌های کلاژن سازمان یافته
++	++	++	+		بازسازی بافت پوششی چند لایه‌ای

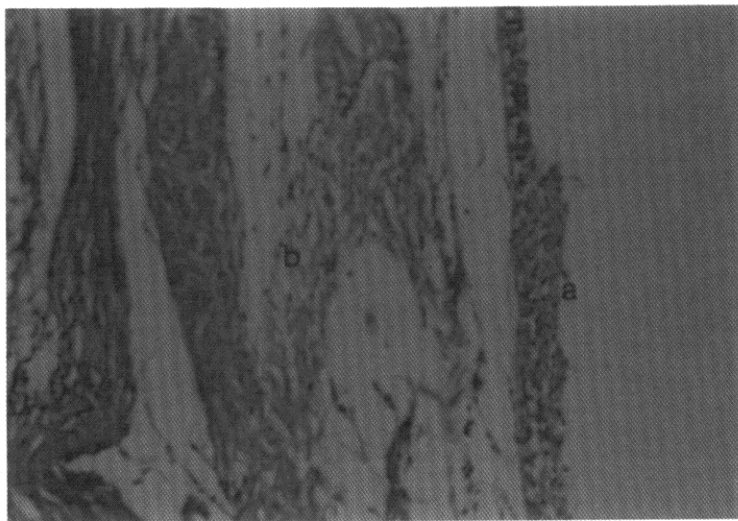
عدم حضور (-) خفیف (+) متوسط (++) شدید (+++)



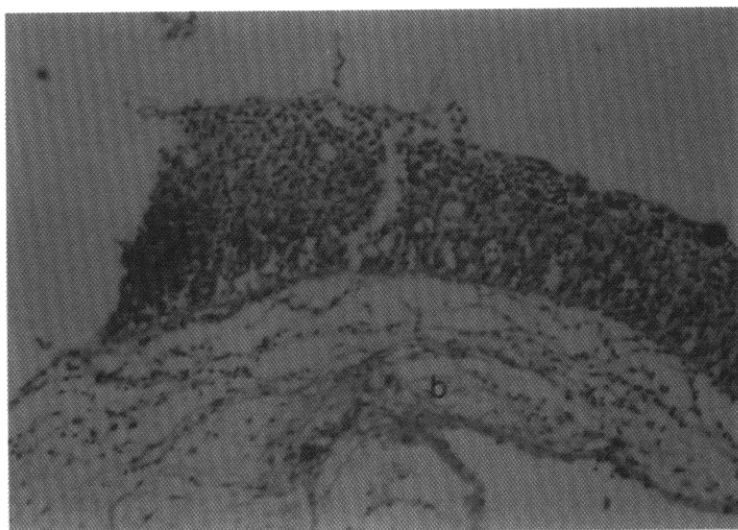
شکل ۱: نمایی از پوست سالم و طبیعی ماهی  
رنگ آمیزی H & E بزرگنمای X ۳۲۰



شکل ۲: پرخونی همراه با خونریزی (a)، پرولیفراسیون فیبروبلاست‌ها (b) و حضور سلول‌های آماسی (c)  
رنگ آمیزی H & E بزرگنمای X ۳۲۰ (گروه ۲، روز ۵ آزمایش)



شکل ۳: بازسازی بافت پوششی در ۲ تا ۳ ردیف سلول، فاقد سلول‌های موکوسی (a) و حضور فیبربلاست‌ها و فیبروسیت‌ها (b) رنگ آمیزی H & E بزرگنمای X ۳۲۰ (گروه ۳، روز ۱۰ آزمایش)



شکل ۴: هیپرپلازی و بازسازی بافت پوششی همراه با سلول‌های موکوسی (a)، دسته جات کلاژن موج دار (b) رنگ آمیزی H & E بزرگنمای X ۳۲۰ (گروه ۲، روز ۲۰ آزمایش)

## بحث

فنی توئین سدیم از فعالیت غیر طبیعی کلاژناز ممانعت می‌کند و باعث افزایش فیبروبلاستها و لذا افزایش میزان کلاژن، تسریع در روند تشکیل عروق جدید و تسریع در روند تشکیل بافت جوانه‌ای جدید می‌شود که در التیام زخم بسیار موثر است (شاهسونی و همکاران، ۱۳۸۰). با مقایسه اثر دو داروی اکسید روی و فنی توئین سدیم بر التیام زخم‌های جلدی ناشی از برش جراحی در ماهی حوض نشان داده شده است که فنی توئین سدیم موضعی باعث تسریع روند التیام می‌شود (شاهسونی و همکاران، ۱۳۸۰). در تحقیقی که در ضایعه جلدی ماهی حوض انجام شد در بررسی مقایسه‌ای هیستوپاتولوژی اثرات التیامی ویتامین A و فنی توئین سدیم مشخص شد که فنی توئین سدیم روند التیام زخم را نسبت به ویتامین A بیشتر تسریع می‌دهد و بازسازی بافت پوششی محل ضایعه سریعتر تشکیل می‌گردد (شاهسونی و همکاران، ۱۳۸۱). Wagner و همکاران (۱۹۹۸) در تحقیقی اثرات ضد عفونی‌کنندگی پووایدین - آیودین بر روی زخم‌های ناشی از جراحی در ماهی قزل آلابی رنگین کمان را بررسی نمودند و دریافتند که ضد عفونی محل زخم‌ها توسط پووایدین - آیودین موجب تسریع در بهبود زخم‌ها نمی‌گردد و زخم‌های ایجاد شده بعد از ۴۲ روز بهبود یافتند. شریف‌پور (۱۳۸۳) در تحقیقی به منظور مطالعه بافت‌شناسی مراحل پاسخ آماسی و نیز کیفیت روند بهبود زخم ناشی از جراحی بیان نمود که ماهی کپور سالم قادر به ایجاد پاسخ آماسی سریع و موثر و دارای قدرت ترمیمی زیاد در برابر زخم می‌باشد.

دهقانی و همکاران (۱۳۷۶) در بررسی درمانگاهی ترمیم زخم‌های ناشی از جراحی در دیواره بطنی ماهی کپور نشان دادند که چنانچه از نخ پلی گلیکولیک برای زخم‌های ایجاد شده استفاده شود. التهاب بافتی نسبت به نخ‌های کات کوت ساده و کرومیک کمتر بوده و سطح زخم هموارتر است. آنها استفاده از نخ پلی گلیکولیک را برای جراحی‌های ماهی توصیه نمودند.

بررسی نتایج آسیب شناسی بافتی نمونه‌ها در ۴ گروه نشان می‌دهد که در همه گروه‌ها در روز ۲۰ آزمایش روند التیام صورت گرفته است، اما روند التیام ابتداء در گروه ۳ و بعد در گروه ۲ و سپس در گروه ۱ و شاهد با تشکیل بیشتر رشته‌های کلاژن (ایجاد خاصیت ارتجاعی پوست) کامل‌تر است. هم چنین آغاز مراحل ترمیمی در گروه ۳ و سپس در گروه ۲ نسبت به سایر گروه‌ها سریعتر بوده است.

بررسی یافته‌های بالینی در گروه ۳ نشان می‌دهد که مقدار ۱۰ میلی‌گرم در لیتر فنی توئین باعث ایجاد افسردگی، کاهش اشتها، افتادگی باله پشتی و عدم تعادل و افزایش ترشح موکوس در سطح بدن و آبشش ماهیان می‌شود، در حالی که در گروه ۱ و ۲ علائم بالینی خاصی در ماهیان مشاهده نشد. از مجموع نتایج حاصله از بررسی‌های بالینی و آسیب شناسی بافتی می‌توان به این نتیجه رسید که مقدار ۵ میلی‌گرم در لیتر فنی توئین سدیم از دیگر مقادیر استفاده شده برای تسریع در روند التیام و بهبودی موثرتر می‌باشد.

## منابع

- تامسون، ر.ژ.، ۱۳۶۵. آسیب شناسی عمومی دامپزشکی، ترجمه: احمد عریان، ۱۳۶۵. انتشارات فوق برنامه بخش فرهنگی دفتر مرکز جهاد دانشگاهی تهران. صفحات ۳۰۱ تا ۳۲۷.
- شاهسونی، د.؛ موثقی، ا. و صاحبی، غ.ح.، ۱۳۸۰. بررسی مقایسه ای اثرات التیامی اکسید روی و فنی توئین سدیم در ضایعات جلدی ماهی قرمز. مجله پژوهش و سازندگی، شماره ۵۲، صفحات ۸۷ تا ۹۴.
- شاهسونی، د.؛ موثقی، ا. و صاحبی، غ.ح. ۱۳۸۱. بررسی مقایسه ای اثرات التیامی ویتامین A و فنی توئین سدیم در ضایعات جلدی ماهی قرمز. مجله دانشکده دامپزشکی دانشگاه تهران، شماره ۵۷، صفحات ۴۲ تا ۴۶.
- شریف‌پور، ع.، ۱۳۸۳. مطالعه تجربی بافت شناسی کیفیت روند بهبود زخم در ماهی کپور. مجله علمی شیلات ایران، شماره ۲، صفحات ۹۱ تا ۱۱۶.
- فرگوسن، ه. د.، ۱۳۸۱. آسیب شناسی سیستمیک ماهی. ترجمه: د. شاهسونی و ا.ر. موثقی. انتشارات دانشگاه فردوسی. صفحات ۷۳ تا ۸۹.

Robert, R.J. , 1989. Fish pathology. Baillere Tindal, 2th edition. pp.13-15, 67.

Stoskopf, M.K. , 1993. Fish medicine. W.B. Sanders Company. pp.32-33.



Wagner, G.N. ; Don-Stevens, E. and Harvy-Clarrk, C. , 1999. Wound healing in Rainbow trout following surgical preparation with Povidin-Iodine antiseptic. Journal of Aquatic Animal Health. Vol. 11, No. 4, pp.372-382.

## Studying clinical and histopathological effects of Phenytoin Sodium on Cutaneous wounds in the Gold Fish (*Carassius auratus*)

Shahsavani D. ; Movassaghi A.R. and Baghi L.

shasavani@yahoo.com

Department of Clinical Science, Faculty of Veterinary Medicine,  
Mashhad University, Mashhad, Iran

Received: July 2003

Accepted: November 2004

**Keywords:** Healing, Histopathological, Lesion, Phenytoin, *Carassius auratus*

### Abstract

Cutaneous lesions of fish caused by viral, bacterial, parasitic, mechanical and chemical agents are very common normally leading to more infection severity and higher mortality. We studied the healing effects of Phenytoin Sodium on 140 fish specimens. For this reason, the fish samples disinfected by using a saline solution 3% for 14 minutes. An incision 1.5cm long and 2mm deep applied in all fish samples and then the samples divided into four groups of 35 fish specimens. We used the first group as control and treated the other three groups by three doses of Phenytoin Sodium. During the 20 days of the study, water changed as per need and added Phenytoin Sodium at a dose of 2mg/l, 5mg/l and 10mg/l. Over the 20 days of study, healing was recorded in all groups, but groups 2 and 3 showed more healing. The healing initiation was also sooner in groups 2 and 3 compared to other groups.

In clinical examination of the healing effects of Phenytoin Sodium, group 3 showed depression, anorexia, increased mucous secretion and ataxia while these symptoms were absent in group 2. We concluded that a solution of 5mg/l of Phenytoin Sodium is the best for improvement of the incision healing in the gold fish.