

گزارش موردی سندرم لکه سفید چشمی در پیش مولدین پرورشی

میگو پاسبید غربی (*Litopenaus vannamei*)

امراه قاجاری^{(۱)*}؛ مریم میربخش^(۲)؛ وحید یگانه^(۳) و آذر صیدی^(۴)

amrellahghajari@yahoo.com

۱ و ۴ - سازمان دامپزشکی کشور، تهران صندوق پستی: ۶۳۴۹-۱۴۱۵۵

۲ و ۳ - پژوهشکده میگوی کشور، بوشهر صندوق پستی: ۱۳۷۴

تاریخ پذیرش: تیر ۱۳۹۰

تاریخ دریافت: آذر ۱۳۸۸

لغات کلیدی: تکثیر و پرورش، بیماری، سخت پوستان، باکتری *Aeromonas*

صورت گرفت نقش عوامل مختلف ویروسی و باکتریایی مورد بررسی قرار گرفت.

میگوهای مورد مطالعه از گونه پاسبید غربی (*Litopenaus vannamei*) بودند که در مجتمع پرورشی حله استان بوشهر در استخرهای خاکی ایستگاه تحقیقاتی پژوهشکده میگو پرورش داده شده و میگوها پس از رسیدن به وزن متوسط ۱۶ گرمی جهت تولید مولدین پرورشی، صید و به استخرهای گلخانه ایستگاه تکثیر میگوی بندرگاه (واقع در بوشهر) انتقال پیدا کرده بودند. تعداد میگوهای منتقله ۱۸۰۰ عدد با تناسب جنسیتی ۱ به ۱ بودند. قبل از انتقال، میگوها از لحاظ علائم ظاهری بیماری‌ها مانند تغییر رنگ پوسته و آبشش، انواع بدشکلی‌های پوسته، وجود لکه‌های رنگی روی پوسته و ... کنترل شده و هیچگونه مورد غیرطبیعی مشاهده نگردید. میگوها یک ماه پس از ورود به استخرهای گلخانه علائم بالینی شامل کم اشتها، تا توقف کامل تغذیه، تغییر رنگ بدن شامل: تیرگی سرتاسری بدن و حضور لکه سیاه روی پوسته، قرمز شدن دم، بی‌حالی، کاهش رشد هفتگی و توقف رشد را نشان دادند. متعاقباً لکه‌های سفید در چشم که عمدتاً در یک چشم و گاه در هر دو چشم بود، بروز کرد. اندازه‌ی لکه‌ها بین ۵-۲ میلی‌متر با لبه‌های مژرس و اشکال متفاوت ولی عمدتاً دایره‌ای تا بیضی شکل بودند. پس از باز کردن چشم، این لکه سفید بصورت پلاک سفیدی خود را نشان داد که از بافت‌های زیرین چشم کاملاً جدا و قابل تفکیک بود. پلاک‌ها، سفید تا شیری رنگ و در صورت برش دارای بافت کاملاً نرم و فاقد اجسام سخت بود. علائم بالینی فوق در تعداد زیادی از میگوها مشاهده شده لیکن مرگ و میر در میگوها مشاهده نگردید.

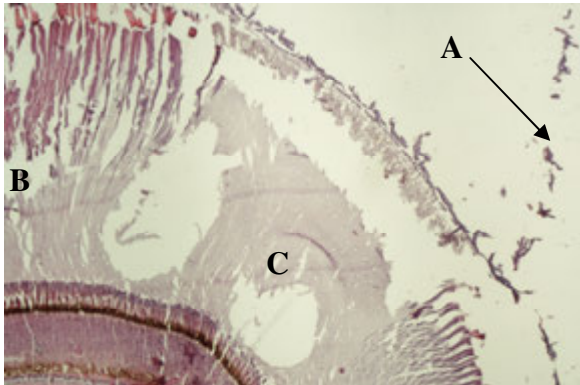
از میگوهای دارای لکه سفید چشمی جهت بررسی‌های

چشم یک ساختار بسیار مؤثر در میگو و سایر سخت پوستان می‌باشد و از لحاظ بافت‌شناسی دارای دو ناحیه متفاوت شامل ناحیه غده‌ای مشتمل بر سه غده و ناحیه بینایی است. در این موجودات چشم علاوه بر نقش بینایی در ترشح هورمون‌ها نیز نقش دارد. در حقیقت ارگان نورهورمون اصلی در میگو مجموعه غدد سینوسی است که درون ناحیه غده‌ای چشم قرار دارد. این مجموعه بطور مستقیم و غیرمستقیم کنترل اغلب فعالیت‌های سوخت و ساز و رفتاری را در سخت پوستان بر عهده دارد (Charmantier & Charmantir-Daure, 1998). شش فعالیت هورمونی که بوسیله غدد سینوسی تنظیم می‌شود شامل: پاسخ تطبیقی به نور سلولهای رنگدانه‌ای شبکه، رنگ‌بندی سراسری بدن، پوست‌اندازی، بازسازی و ترمیم رشد، تولید مثل، متابولیسم و سرعت ضربان قلب می‌باشد (Bern & Hagadorg, 1965).

اگر چه تاکنون گزارشی مبنی بر وجود عامل بیماری‌زای اختصاصی در چشم میگو وجود ندارد لیکن بعضی از عوامل بیماری‌زا مانند ویروس YHV/GAV، باکتری ویبریو، قارچ فوزاریوم سولانی بعنوان عوامل ایجادکننده عارضه در چشم میگوها شناخته شده‌اند (Smith, 2000). بعلاوه بیماری ویروسی IHNV در میگوهای پرورشی لیتوپنئوس و انامی باعث آسیب به اعصاب محیطی و قسمت بینایی در چشم می‌شود. در بسیاری از موارد این ضایعات باعث بدشکلی بدن و سندرم بازدارنده رشد می‌گردد لیکن ارتباط بین کاهش رشد و ناحیه اختصاصی آسیب دیده در چشم تاکنون در این بیماری ناشناخته باقی مانده است (Pratoomthai et al., 2008). در این مطالعه که روی علل بروز ضایعات چشمی در پیش مولدین موجود در استخرهای بتونی ایستگاه تحقیقاتی تکثیر میگو بندرگاه استان بوشهر

* نویسنده مسئول

هموسیت‌ها به آن ناحیه می‌باشد. افزایش تجمع هموسیت‌ها و همولنف در محل ضایعات بعنوان پاسخ ایمنی میگو در این ضایعه قلمداد می‌شود.



شکل ۲: اسلاید آسیب‌شناسی بافتی تهیه شده از چشم میگوی آسیب دیده بزرگنمایی $10\times$ به پارگی کوتیکول چشم (A) و از هم گسیختگی Cone crystalها (B) توجه شود. بعلاوه حفرات خالی ناشی از تخریب و از بین رفتن Cone crystalها و بروز نکروز آبکی قابل ملاحظه می‌باشد (C).

در رنگ‌آمیزی گرم اسلایدهای تهیه شده از چشم میگوهای ضایعه دیده، باکتری‌های میله‌ای گرم منفی پلئومورف مشاهده شد. در نمونه‌های همولنف کشت داده شده روی TSA هیچ باکتری رشد نکرد ولی روی ۸ تا از نمونه‌های چشم میگو و ۱۵ تا از نمونه‌های هیپاتوپانکراس رشد مشاهده شد. پرگنه‌های جدا شده از نمونه‌های چشم میگو و هیپاتوپانکراس، روی محیط TCBS هم رشد کرده و تولید پرگنه‌های زرد نمودند. از پرگنه‌های تولید شده روی محیط TCBS، برای آزمایشات بیوشیمیایی استفاده شد که نتایج حاصل نشان‌دهنده وجود باکتری آئروموناس بود.

در بررسی نتایج واکنش زنجیره‌ای پلی‌مرز هیچگونه باندی برای ویروس‌های GAV و YHV در ژل مشاهده نگردید. بنابراین وجود ویروس فوق در ایجاد ضایعات بعید به نظر می‌رسد. در ردیابی سایر ویروس‌های خطرناک میگو از جمله IHHNV/TSV/WSSV نیز آزمایشات زنجیره‌ای پلی‌مرز منفی اعلام گردید.

عوامل مختلف بیماری‌زا مانند ویروس YHV/GAV می‌توانند به چشم آسیب وارد کنند (Smith 2000). در مطالعه Pratoomthai و همکاران (۲۰۰۸) ویروس جدیدی تحت عنوان Laem – Singh Virus (LSNV) بعنوان عامل ایجاد آسیب چشمی (Retinopathy) در سندرم کاهش رشد میگوهای پنئوس موندون (Monodon slow-growth syndrome) معرفی گردید. عمده ضایعات در ناحیه فاسیکولیت (Fasciculated zone) مشاهده شد و شامل تجمع همولنف در ناحیه، نفوذ هموسیت‌ها و پارگی غشاء پایه جدا کننده ناحیه بینائی و ناحیه فاسیکولیت بود لیکن ناحیه بینائی شامل

مختلف نمونه‌برداری صورت گرفته به آزمایشگاه ارسال شد در کل ۲۰ نمونه میگوی زنده جهت آزمایشات باکتری شناسی، ۶ میگوی کامل ثابت شده جهت آزمایشات بافتی، ۳۵ نمونه پای شنا جهت انجام آزمایشات واکنش زنجیره ای پلی‌مرز اخذ و به آزمایشگاه ارسال شد. به منظور انجام آزمایشات واکنش زنجیره‌ای پلی‌مرز (PCR) یک عدد از پای شنای میگوها کنده و درون یک لوله ۱/۵ میلی‌لیتری قرار داده شده و بلافاصله در کنار



شکل ۱: حضور لکه‌های سفید در چشم میگو

یخ به آزمایشگاه ارسال شد و با استفاده از کیت تشخیصی IQ2000 نسبت به ردیابی ویروس‌های WSSV, IHHNV, YHV/GAV, TSV اقدام گردید. به منظور انجام آزمایشات بافتی از ترکیب بافر دیویژن برای نگهداری و تثبیت نمونه‌ها استفاده شد. از آبخش، چشم، هیپاتوپانکراس، معده و عضلات مقاطع بافتی تهیه گردید و سپس این بافتها با رنگ هماتوکسلین – ائوزین رنگ آمیزی شدند (Bell & Lightner, 1988). به منظور آزمایشات باکتریولوژیکی از همولنف و چشم و هیپاتوپانکراس میگوهای مبتلا استفاده شد. از ۲۰ میگوی مورد آزمایش، ۲۰ نمونه همولنف و ۲۰ نمونه چشم میگو و ۲۰ نمونه هیپاتوپانکراس مورد کشت قرار گرفتند.

در بررسی علائم کلینیکی آن چیزی که بیشتر جلب توجه می‌کرد وجود لکه سفید روی چشم میگوهای مبتلا بود. از آن جایی که چشم در میگو و سایر سخت‌پوستان علاوه بر نقش بینایی بعنوان یک ارگان تولید کننده هورمون‌های مختلف عمل می‌کند. به نظر می‌رسد که بسیاری از علائم غیراختصاصی مشاهده شده بالینی از جمله تیرگی غیرمعمول رنگ بدن، کاهش شدید رشد، بی‌اشتهایی و توقف رشد مرتبط با اختلال در سیستم هورمونی میگوها باشد. نتایج بررسی‌های آسیب‌شناسی نشان می‌دهد که بیشتر ضایعات متمرکز به قسمت بینایی (Diaportic Portion) می‌باشد. وجود نکروز آبکی گسترده باعث تخریب قسمت‌های اصلی بینایی چشم میگوها شده و گاه تا قسمت‌های غده‌ای هم کشیده می‌شود. وجود پرگنه‌های باکتریایی در ضایعات آسیب‌شناسی نشانگر فعالیت باکتری عامل بیماری‌زا و هجوم سلولهای سیستم ایمنی از جمله

منابع

- Bell T.A. and Lightner D.V., 1988.** A handbook of normal penaeid shrimp histology. World Aquaculture Society, Allen Press, Lawrences, KS, pp.27-33.
- Bern H.A. and Hagadorn I.R., 1965.** Neuro-secretion. Chapter6. In: (T.H. Bullock and G.A. Horridge eds), structure and function in the nervous systems in invertebrates, WH Free-man Company, San Francisco, CA, USA, 1:353-429.
- Charmantier G. and Charmantier-Daures M., 1998.** Endocrine and neuroendocrine regulations in embryos and larvae of crustaceans. Invertebrate Reproduction & Development 33:273-287.
- Colorni A., 1990.** Penaeid pathology in Israel: problems and research. In: (J. Barret ed.), Advances in tropical aquaculture. Tahiti, February-March, 1989, Aquacop. Ifremer, Actes de Colloque 9, Tahiti, pp.89-96.
- Laramore C.R., Barkate J.A. and Persyn H.O. 1997.** Fusarium infection in eyes of mature shrimp (*Penaeus vannamei*). Texas A & M University, Texas Agricultural Extension Service, Fish Disease Diagnostic Laboratory, publ. S9, College Station, TX, USA.
- Minchew C.D., Brown L.R. and Ladner C.M., 1979.** The occurrence of white eye syndrome in shrimp (*Penaeus aztecus*). Proceedings 1979 oil spill conference (Prevention, Behavior, Control, Clean up) held in Los Angeles, California, March 19-22, 1979. pp.537-539.
- O.I.E., 2006.** Manual of diagnostic tests for aquatic animals 2006. Chapter 1.3. General information. pp. 355-362.
- Pratoomthai B., Sakaew W., Siurairatana S., Wongprasert K. and Withyachumnarnkul B., 2008.** Retinopathy in stunted black tiger shrimp *Penaeus monodon* and possible association with Laem-Singh Virus (LSNV). Aquaculture, 284:53-58.
- Smith T.P., 2000.** Disease of the eye of farmed shrimp *Penaeus monodon*. Disease of Aquatic Organisms, 43:159-173.
- سلولهای مخروطی، مخروطهای کریستالی و بدنه‌های کریستالی کاملاً سالم گزارش شدند این در حالی است که در این گزارش عمده ضایعات معطوف به قسمت بینائی بود و از طرفی امکان ردیابی مولکولی ویروس فوق در این بررسی فراهم نگردید. در مطالعات باکتریولوژیک اگر چه از همولنف میگوها باکتری جدا نگردید ولی از عصاره چشم میگوها به راحتی باکتری جدا شد و بصورت فراوان روی پلیت TSA رشد کرد. با توجه به رشد روی محیط TCBS وجود باکتری از خانواده Vibriaceae مورد ظن قرار گرفت که در آزمایشات شیمیایی گونه جدا شده بیشتر به جنس *Aeromonas* شباهت داشت. علائم کلینیکی ویبریوزیس سیستمیک غیراختصاصی بوده و شامل علائمی مانند تجمع میگوها در استخر، بی‌حالی، بی‌اشتهایی، تغییر رنگ و نکروز کوتیکول و پوست‌اندازی غیرمعمول می‌باشد. بسیاری از علائم کلینیکی ذکر شده با یافته‌های بالینی میگوهای مورد مطالعه شباهت داشت. لیکن از آن جایی که هیچ باکتری از همولنف جدا نگردید وجود عفونت سیستمیک رد می‌گردد. تاکنون گزارشی از درگیری چشم به *Aeromonas* وجود ندارد و این اولین گزارش جداسازی این باکتری از چشم میگو می‌باشد. Smith و همکاران در مطالعه خود گونه‌هایی از *Vibrio* را عامل آسیب چشم میگوها ذکر کرده‌اند اما آنها نتوانستند حضور باکتری را در چشم بصورت پرگنه‌های باکتریایی مشاهده کنند بلکه باکتری را بصورت ذرات آزاد در چشم مشاهده و جداسازی کردند. آنها معتقدند که بعضی از گونه‌های حاد باکتری ویبریو می‌تواند باعث بروز ضایعات در چشم و حتی مرگ و میر شود. برخلاف این، به نظر می‌رسد در مورد باکتری *Aeromonas* این باکتری نتواند بعنوان عامل اولیه مطرح باشد و عامل یا عوامل اولیه ایجاد ضایعه در چشم ناشناخته باقی ماند. در گزارش Minchew و همکاران (۱۹۷۹) ضایعات چشمی مشابهی را در میگوهای قهوه‌ای *Penaeus aztecus* که بطور مزمین در تماس با سطوح پائینی از آلودگی‌های نفتی در دریا بود مشاهده کردند و این ضایعه را ناشی از این مورد دانستند. در گزارش دیگری Colorni (۱۹۹۰) در میگوهای *P. semisulcatus* قارچ *Fusarium solani* را از ضایعات چشم‌های آسیب دیده جدا کرد ولی او نیز عامل اولیه را نتوانست مشخص کند. چنین نتایجی توسط Laramore و همکاران (۱۹۹۷) روی میگوهای *P. vannamei* نیز مشاهده گردید و فقط قارچ فوق را از ضایعات چشمی جداسازی کردند. یکی از عواملی که در اینجا بعنوان عامل اولیه پیشنهاد می‌گردد وجود استخرهای سیمانی و دیوارهای بتونی می‌باشد که ممکن است شنای میگوها در استخرهای بتونی و امکان سایش سطح چشم آنها با دیواره‌های استخرها زمینه‌ساز جراحت چشمی بصورت فیزیکی و استقرار باکتری *Aeromonas* بعنوان عامل ثانویه باشد. سایر عوامل ویروسی نیز می‌تواند در این موضوع دخیل باشد اگر چه در این مطالعه هیچ کدام از ویروس‌های مهم ردیابی نگردیدند ولی احتمال وجود ویروس ناشناخته دور از ذهن نمی‌باشد.

A case of White Eye Syndrome in cultured whiteleg shrimp (*litopenaeus vannamei*) in concrete ponds

Ghajari A.^{*(1)}; Meerbakhsh M.⁽²⁾; Yeganeh V.⁽³⁾ and Saaydi A.⁽⁴⁾

Amrellahghajari@yahoo.com

1, 4- Iran Veterinary Organization P.O. Box: 14155-6349 Tehran, Iran

2, 3- Iran Shrimp Research center, P.O. Box: 1374 Bushehr, Iran

Received: December 2010

Accepted: July 2011

Keywords: Aquaculture, Diseases, Crustacean, *Aeromonas* bacterium

Abstract

A month after movement of 1800 pieces of *L. vannamei* (average weight of 16g) from culture ponds in Heleh region to concrete ponds of Bandargah hatchery (Bushehr province) some shrimps showed symptoms such as decrease in growth rate, loss of appetite, dark pigmentation of cuticle and presence of black foci on it, redness of uropods and white, irregular and circular spots on the eye with 2-5mm diameters. For detection of etiological agent samples were taken for PCR, bacteriological and histo-pathological tests. Nested PCR test using IQ2000 kits for detection of major shrimp viral pathogens (IHHNV, WSSV, YHV and TSV) were conducted and all results were negative. In histo-pathological tests, lesions in eyes were liquefactive necrosis of cone cells and cone crystals with infiltration of hemocyte and formation of micro abscess in the diapteric region of eye. In bacteriological tests, a gram negative pleomorphic bacterium of the genus *Aeromonas* was isolated. However, it seems that this bacterium is the secondary agent and for detection of the primary agent more research is needed.

*Corresponding author