

اثر محافظتی ویتامین E بر روی پارامترهای اسپرم رت‌های بالغ تیمار شده با پارا نونایل فنل

حمیدرضا مومنی^{۱*}، فائزه دانش پژوه^۲

۱- دانشگاه اراک، دانشکده علوم، گروه زیست شناسی، کدپستی: ۳۸۱۵۶-۸-۸۳۴۹

۲- دانش آموخته کارشناسی ارشد، دانشگاه اراک، دانشکده علوم، گروه زیست شناسی

* پست الکترونیک نویسنده مسئول: h-momeni@araku.ac.ir

تاریخ پذیرش: ۱۳۹۱/۳/۳۰

تاریخ دریافت: ۱۳۹۰/۱۲/۲۱

چکیده

هدف: بررسی اثر ویتامین E بر روی پارامترهای اسپرم رت‌های بالغ تیمار شده با پارا نونایل فنل هدف این پژوهش بود.

مواد و روش‌ها: رت‌های بالغ به چهار گروه تقسیم شدند: کنترل، پارا نونایل فنل، ویتامین E و پارا نونایل فنل+ویتامین E. تیمارها بصورت دهانی به مدت ۵۶ روز انجام گرفت. در پایان دوره تیمار، وزن بدن و بیضه چپ ثبت و ناحیه دمی اپی‌دیدیم چپ در محیط کشت به قطعات کوچکی بریده شد. اسپرم‌های آزاد شده جهت بررسی پارامترهای اسپرم از جمله تعداد، قابلیت حیات، مورفولوژی و قابلیت تحرک مورد استفاده قرار گرفت. بررسی کیفیت کروماتین از طریق رنگ آمیزی هسته بوسیله آکریدین اورنژ و آنیلین بلو انجام شد.

نتایج: وزن بدن، وزن بیضه چپ و مورفولوژی اسپرم طبیعی هیچگونه تغییر معنی داری در چهار گروه مورد آزمایش نشان نداد. کاهش معنی داری در تعداد اسپرم، قابلیت حیات و قابلیت تحرک اسپرم‌ها در رت‌های تیمار شده با پارا نونایل فنل در مقایسه با گروه کنترل مشاهده گردید که این کاهش در گروه پارا نونایل فنل+ویتامین E در مقایسه با گروه پارا نونایل فنل بطور معنی‌داری توسط ویتامین E جبران شد. کاربرد ویتامین E به تنهایی توانست قابلیت حیات و قابلیت تحرک اسپرم را در مقایسه با گروه کنترل بطور معنی‌داری افزایش دهد. در این دوره زمانی تیمار و با غلظت بکار رفته پارا نونایل فنل نتوانست تغییر معنی داری در تمامیت DNA و همچنین جایگزینی پروتامین بجای هیستون در مقایسه با گروه کنترل ایجاد نماید.

نتیجه گیری: ویتامین E بعنوان یک آنتی اکسیدانت قوی قادر است اثر محافظتی در مقابل اثرات مخرب پارا نونایل فنل بر روی برخی از پارامترهای اسپرم رت بالغ اعمال نماید.

واژگان کلیدی: پارا نونایل فنل، پارامترهای اسپرم، تمامیت DNA، جایگزینی پروتامین با هیستون

مقدمه

سمی و مخرب خود را بر روی بافت لوله‌های سمی نیفر بیضه (۱۱)، سلول‌های سرتولی بیضه (۱۳) و یا اختلال در سیستم آنتی‌اکسیدانتی اسپرم‌های اپی‌دیدیمی (۱۴) از طریق القا استرس اکسیداتیو اعمال می‌نماید.

ویتامین E (توکوفرول) یک آنتی‌اکسیدانت غیرآنژیومی قوی محسوب می‌شود که قادر است واکنش پراکسیداسیون لیپید را در غشاهای سلولی بوسیله محدود نمودن عمل رادیکال‌های آزاد مهار و بدین ترتیب غشاهای سلولی را از آسیب القا شده بوسیله آن‌ها محافظت نماید (۱۵). در دستگاه تناسلی نر، نقش آنتی‌اکسیدانتی این ویتامین در مهار نمودن اثرات مخرب رادیکال‌های آزاد در بیضه (۱۶) و اسپرم (۱۷ و ۱۹) گزارش شده است. علاوه بر این، ویتامین E با قابلیت ذکر شده قادر است سیستم دفاعی آنتی‌اکسیدانتی سلول‌های بیضه و اسپرم را تقویت نماید (۲۰). با توجه به اثرات سمی نونایل فنل مبنی بر القا استرس اکسیداتیو در دستگاه تناسلی نر، و نقش ویتامین E بعنوان یک آنتی‌اکسیدانت قوی (۲۰) این طور می‌توان فرض کرد که این ویتامین قادر باشد اثرات مخرب این آلاینده زیست محیطی را خنثی نماید. بنابراین این پژوهش با هدف بررسی نقش ویتامین E بر اثرات پارا نونایل فنل بر روی فاکتورهای اسپرم رت بالغ طراحی شد.

مواد و روش‌ها

حیوان و تیمارها: در این پژوهش تجربی از رت‌های نر بالغ نژاد ویستار با میانگین وزنی 220 ± 10 گرم که از انستیتو پاستور ایران خریداری شده بودند استفاده شد. حیوان‌ها در قفس‌های پلاستیکی در اتاق حیوانات با درجه حرارت 22 ± 2 درجه سانتی‌گراد و نور کنترل شده ۱۲ ساعت تاریکی، ۱۲ ساعت روشنایی با دسترسی کامل به آب و غذای کافی نگهداری شدند. در این پژوهش کلیه اصول اخلاقی کار با حیوان‌های آزمایشگاهی رعایت شده است.

رت‌های بالغ در ۴ گروه تقسیم شدند (در هر گروه ۶ حیوان): گروه کنترل (که روغن ذرت دریافت کردند)، گروه پارا نونایل فنل (۲۵۰ میلی‌گرم بر کیلوگرم، مرک، آلمان) گروه ویتامین E (۱۰۰ میلی‌گرم بر کیلوگرم، سیگما، آمریکا) و گروه پارا نونایل فنل+ویتامین E (۲۵۰ میلی‌گرم بر کیلوگرم+۱۰۰ میلی‌گرم بر کیلوگرم). تیمارها بصورت دهانی و بوسیله گاوژ روزانه به مدت ۵۶ روز انجام شد.

مطالعات نشان می‌دهد که تعداد اسپرم‌ها در مردان امروزی به مراتب کمتر از تعداد اسپرم مردانی است که ۵۰ سال گذشته زندگی می‌کردند (۱). به همین دلیل ناباروری مردان یکی از معضلات جوامع بشری امروزی و بخصوص افرادی است که در جوامع صنعتی زندگی می‌کنند. ناباروری مردان می‌تواند از تغییرات متعددی که در سلامت تولید مثلی آنها ایجاد شده است ناشی گردد. مشکلاتی در تولید، بلوغ، تحرک و قابلیت لقاح اسپرم از جمله دلایل عمده ناباروری مردان محسوب می‌گردد. یکی از مشکلات ایجاد شده در دستگاه تولید مثل نر ممکن است ناشی از در معرض قرار گرفتن آلاینده‌های زیست محیطی محسوب می‌شود. نونایل فنل یکی از این آلاینده‌ها می‌باشد که بطور گسترده در ترکیباتی از جمله شوینده‌ها، رنگ‌ها، علف کش‌ها، حشره‌کش‌ها و لوازم آرایشی مورد استفاده قرار می‌گیرد (۲). این ماده همچنین در پلی‌وینیل کلراید (PVC) که در ظروف پلاستیکی برای بسته بندی مواد غذایی بکار می‌رود یافت می‌شود (۳). مشخص شده است که نونایل فنل در محیط‌های آبی از جمله رودخانه‌ها و دریاچه‌ها یافت می‌شود (۴). علاوه بر این مطالعات متعددی حضور نونایل فنل را در آب آشامیدنی گزارش نموده‌اند (۵ و ۶). بنابراین انسان نه تنها از طریق مواد غذایی آلوده و آب آشامیدنی، بلکه از طریق جذب پوستی و تنفس در معرض این آلاینده قرار دارد (۳، ۷ و ۵).

تحقیقات نشان می‌دهد که نونایل فنل قادر است ناهنجاری‌هایی در سیستم تناسلی جانور نر بوجود آورد. بعنوان مثال، نسل اول رت‌های نری که در طی دوره جنینی، شیرخوارگی و بعد از شیرخوارگی مورد تاثیر پارا نونایل فنل قرار گرفته بودند کاهش در وزن بیضه و تعداد اسپرم (۸ و ۹)، حرکات اسپرم (۸)، وزن اپی‌دیدیم و قطر لوله‌های سمی نیفر (۹) نشان دادند. همچنین گزارش‌هایی مبنی بر کاهش تعداد اسپرم و وزن اپی‌دیدیم در رت‌های بالغ در معرض این آلاینده وجود دارد (۱۰ و ۱۱). مکانیسم‌های مختلفی برای عملکرد این آلاینده زیست محیطی مطرح است. بعنوان مثال نونایل فنل می‌تواند بعنوان یک برهم زننده سیستم درون ریز در تغییر غلظت هورمون‌هایی از جمله هورمون محرک فولیکولی (Follicle Stimulating Hormone, FSH)، هورمون لوتینی (Luteinizing Hormone, LH)، تستوسترون (۱۱ و ۱۲) و استروژن (۸) در جانور نر عمل نماید. علاوه بر این، مطالعات نشان می‌دهد که نونایل فنل اثرات

خلاصه ۱۰ میکرولیتر مخلوط محیط کشت و اسپرم بر روی لام مخصوص ارزیابی حرکات اسپرم قرار گرفت. حداقل ۵ میدان میکروسکوپی جهت ارزیابی حرکت حداقل ۲۰۰ اسپرم از هر نمونه مورد بررسی قرار گرفت. سپس درصد سه نوع طرح حرکتی در اسپرم شامل اسپرم‌های با حرکت پیش رونده، اسپرم‌ها با حرکات درجا و اسپرم‌های غیرمتحرک محاسبه گردید.

کیفیت کروماتین اسپرم: ابتدا از مخلوط محیط کشت و اسپرم گسترش‌های نازکی بر روی لام تهیه و در درجه حرارت اتاق خشک شدند. جهت ارزیابی تمامیت DNA (DNA integrity)، گسترش‌های اسپرم بوسیله آکریدین اورنژ رنگ آمیزی شدند (۲۲). بطور خلاصه گسترش‌ها در محلول فیکساتور متانول (۳ قسمت)/ اسید استیک گلاسیال (۱ قسمت) به مدت ۱۴ ساعت در ۴ درجه سانتی‌گراد تثبیت و سپس با محلول آکریدین اورنژ (۱۹/۰ درصد در بافر سیترات فسفات، pH=۲/۵) برای ۱۰ دقیقه رنگ آمیزی شدند. لام‌ها بوسیله آب مقطر برای ۵ دقیقه به آرامی شستشو و سپس در دمای آزمایشگاه خشک شدند. سپس لام‌های رنگ آمیزی شده بوسیله میکروسکوپ فلورسنس با بزرگنمایی ۱۰۰۰× مورد بررسی قرار گرفتند. سه طرح رنگ آمیزی شده در سرهای اسپرم مورد توجه قرار گرفت: اسپرم‌های با سر سبز بیانگر DNA دو رشته‌ای یا سالم (double – stranded DNA) و اسپرم‌های با سر زرد و قرمز (بیانگر DNA تک رشته‌ای یا دناتوره شده (single – stranded DNA)). در هر لام حداقل ۱۰۰ اسپرم شمارش شد تا درصد اسپرم‌های دو رشته‌ای و تک رشته‌ای تعیین گردد.

نمونه کنترل مثبت: به منظور کنترل روش مذکور از نمونه‌های کنترل مثبت استفاده شد. بدین منظور نمونه‌های اسپرم از حیوان سالم و بالغ گرفته شد و سپس DNA این اسپرم‌ها تحت تاثیر حرارت بالا (۹۰ درجه سانتی‌گراد) دناتوره شد. پس از تهیه گسترش، نمونه‌ها به روش اشاره شده در فوق رنگ آمیزی شدند. جهت تعیین میزان جایگزینی پرتامین بجای هیستون، گسترش‌های اسپرم با آنیلین بلو رنگ آمیزی شدند (۲۳). بطور خلاصه گسترش‌های اسپرم بوسیله محلول فرمالین ۴ درصد برای ۵ دقیقه تثبیت و پس از شستشو با آب مقطر، لام‌ها با آنیلین بلو (آنیلین بلو ۵ درصد در اسید استیک ۴ درصد، pH=۳/۵) رنگ آمیزی گردیدند. سپس لام‌ها برای ۵ دقیقه در

وزن بدن و بیضه: در پایان دوره تیمار، حیوان‌ها وزن، بوسیله اتر بی هوش و سرانجام کشته شدند. پس از خروج بیضه چپ، این اندام از چربی تمیز و وزن آن ثبت گردید. سپس ناحیه دمی اپی‌دیدیم چپ جدا شد تا جهت آنالیزهای اسپرم که در زیر به آن اشاره شده است مورد استفاده قرار گیرد.

شمارش اسپرم: اپی‌دیدیم خارج شده از هر حیوان به پلیت حاوی ۵ میلی لیتر محیط کشت Ham's F10 انتقال یافت و به منظور خروج اسپرم‌ها به درون محیط کشت به قطعات کوچکی بریده شد. پس از گذشت ۱۰ دقیقه، یک میلی‌لیتر از مخلوط محیط کشت و اسپرم با ۹ میلی لیتر فرمالین ۲ درصد رقیق و فیکس شد. شمارش سرهای اسپرم با استفاده از هموسیئومتر نتوبار انجام گرفت و سپس تعداد اسپرم‌ها در میلی لیتر محاسبه گردید. شمارش اسپرم بر اساس دستورالعمل ارائه شده از طرف سازمانی جهانی بهداشت (World Health Organization, WHO) (۲۱) انجام شد.

قابلیت حیات اسپرم: به منظور بررسی قابلیت حیات اسپرم‌های هر گروه بر اساس دستورالعمل ارائه شده توسط WHO (۲۱)، رنگ آمیزی ائوزین-نگروزین انجام شد. بطور خلاصه، ائوزین (۱ درصد، مرک، آلمان) و نگروزین (۱۰ درصد، مرک، آلمان) در آب مقطر آماده شد. ابتدا یک حجم مخلوط محیط کشت و اسپرم با دو حجم ائوزین مخلوط و پس از گذشت زمان ۳۰ ثانیه نگهداری در انکوباتور ۳۷ درجه سانتی‌گراد، حجم مساوی از نگروزین به مخلوط ساخته شده (اسپرم و ائوزین) اضافه گردید. سپس گسترش‌های نازکی از مخلوط تهیه و پس از خشک شدن در دمای آزمایشگاه توسط میکروسکوپ نوری با بزرگنمایی ۱۰۰۰× تعداد ۱۰۰ اسپرم شمارش و نسبت درصد اسپرم در گروه‌های مختلف محاسبه گردید. در این رنگ آمیزی سر اسپرم‌های زنده به رنگ سفید، در حالی که سر اسپرم‌های مرده به رنگ قرمز ظاهر می‌شوند.

مورفولوژی اسپرم: لامل‌های رنگ آمیزی شده بوسیله ائوزین - نگروزین جهت ارزیابی مورفولوژی اسپرم‌ها مورد استفاده قرار گرفتند. برای هر نمونه تعداد ۱۰۰ اسپرم با بزرگنمایی ۱۰۰۰× میکروسکوپ نوری بررسی و میزان ناهنجاری اسپرم بصورت درصد بیان شد.

قابلیت تحرک اسپرم: سنجش حرکات اسپرم بر اساس دستورالعمل ارائه شده توسط WHO (۲۱) انجام شد. بطور

آنالیز آماری: نتایج بصورت میانگین \pm انحراف استاندارد برای نمونه های موجود در هر گروه بیان شد. جهت آنالیز آماری از آنالیز واریانس یک طرفه همراه شده با تست توکی استفاده و $p < 0/05$ بعنوان مرز معنی دار بودن نتایج در نظر گرفته شد.

نتایج

وزن بدن و وزن بیضه چپ

میانگین داده های مربوط به وزن بدن رت ها، ۵۶ روز بعد از تیمار با پارا نونایل فنل بین هیچ یک از گروه های چهارگانه اختلاف معنی داری نشان نداد (جدول ۱). میانگین داده های مربوط به وزن بیضه چپ رت ها، فقط در گروه تیمار شده با ویتامین E نسبت به گروه کنترل افزایش معنی داری ($p < 0/01$) داشت (جدول ۱).

جدول ۱: مقایسه میانگین وزن بدن و بیضه رت در گروه های مختلف. پارا نونایل فنل (۲۵۰ میلی گرم بر کیلوگرم). ویتامین E (۱۰۰ میلی گرم بر کیلوگرم). مقادیر بصورت $mean \pm SD$ بیان شده است. (a) در مقایسه با کنترل. ($p < 0/01$)*.

وزن	کنترل	پارا نونایل فنل	ویتامین E	پارا نونایل فنل + ویتامین E
وزن رت در پایان تیمار (گرم)	۳۰۴/۱۶ \pm ۲۳	۳۱۵/۵۰ \pm ۹	۳۲۷/۵۰ \pm ۳۲	۳۲۵ \pm ۳۲
وزن بیضه (گرم)	۱/۳۵ \pm ۰/۰۶	۱/۳۵ \pm ۰/۰۸	۱/۴۶ \pm ۰/۰۵**a	۱/۳۸ \pm ۰/۰۳

بررسی تعداد اسپرم

از مقایسه میانگین تعداد اسپرم در گروه پارا نونایل فنل نسبت به گروه کنترل کاهش معنی داری ($p < 0/001$) مشاهده شد. میانگین تعداد اسپرم در گروه پارا نونایل فنل + ویتامین E در مقایسه با گروه پارا نونایل فنل افزایش معنی داری ($p < 0/01$) نشان داد. به عبارت دیگر در گروه پارا نونایل فنل + ویتامین E، ویتامین E توانست اثرات مخرب پارا نونایل فنل را در خصوص کاهش تعداد اسپرم در مقایسه با گروه پارا نونایل فنل به طور معنی داری جبران نماید (جدول ۲).

ارزیابی قابلیت حیات اسپرم

میانگین درصد اسپرم های زنده که معادل قابلیت حیات اسپرم می باشد در گروه تیمار شده با پارا نونایل فنل در مقایسه با گروه کنترل کاهش معنی داری ($p < 0/01$) یافت. از طرفی قابلیت

حیات اسپرم در گروه پارا نونایل فنل + ویتامین E در مقایسه با گروه پارا نونایل فنل افزایش معنی داری ($p < 0/001$) را نشان داد. به عبارت دیگر در گروه پارا نونایل فنل + ویتامین E، ویتامین E توانست اثرات مخرب پارا نونایل فنل را در خصوص قابلیت حیات اسپرم در مقایسه با گروه پارا نونایل فنل به طور معنی داری جبران نماید و آن را حتی بالا تر از حد گروه کنترل افزایش دهد. علاوه بر آن تیمار حیوانات با ویتامین E به تنهایی موجب افزایش معنی دار ($p < 0/001$) در قابلیت حیات اسپرم نسبت به گروه کنترل شد (جدول ۲).

بررسی مورفولوژی اسپرم

میانگین درصد مورفولوژی طبیعی اسپرم در رت های مورد آزمایش بین هیچ یک از گروه های چهارگانه اختلاف معنی داری نشان نداد (جدول ۲).

جدول ۲: مقایسه میانگین پارامترهای اسپرمی (تعداد، قابلیت حیات و مورفولوژی طبیعی اسپرم) در گروه های مختلف. پارا نونایل فنل (۲۵۰ میلی گرم بر کیلوگرم). ویتامین E (۱۰۰ میلی گرم بر کیلوگرم). مقادیر بصورت $mean \pm SD$ بیان شده است. a در مقایسه با کنترل، b در مقایسه با پارا نونایل فنل ($p < 0/01$ و $p < 0/001$ ***).

پارامترهای اسپرم	کنترل	پارا نونایل فنل	ویتامین E	پارا نونایل فنل + ویتامین E
تعداد (10^6)	۳۱ \pm ۸/۷	۱۴ \pm ۸/۳***a	۳۲ \pm ۸/۷	۲۶ \pm ۳/۳**b
قابلیت حیات (درصد)	۶۲/۹۳ \pm ۲/۰۴	۵۶/۹۱ \pm ۴/۲۰**a	۷۰/۷۸ \pm ۱/۴۷***a	۶۵/۲۶ \pm ۱/۹۷***b
مورفولوژی طبیعی (درصد)	۸۷/۷۱ \pm ۲/۳۲	۸۳/۸۹ \pm ۳/۹۱	۸۸/۰۴ \pm ۳/۲۴	۸۷/۸۶ \pm ۲/۴۲

ارزیابی قابلیت تحرک اسپرم

میانگین درصد اسپرم‌های دارای حرکت جلو رونده در گروه پارا نونایل فنل نسبت به گروه کنترل کاهش معنی‌داری ($p < 0.001$) یافت. از طرفی میانگین درصد اسپرم‌های دارای حرکت جلورونده در گروه پارا نونایل فنل+ویتامین E نسبت به گروه پارا نونایل فنل افزایش معنی‌داری ($p < 0.001$) را نشان داد. به عبارت دیگر در گروه پارا نونایل فنل+ویتامین E، ویتامین E توانست اثرات مخرب پارا نونایل فنل را در خصوص درصد اسپرم‌های جلورونده در مقایسه با گروه پارا نونایل فنل به طور معنی‌داری جبران نماید و آن را تقریباً به حد گروه کنترل برساند. بعلاوه، تیمار حیوان‌ها با ویتامین E به تنهایی، موجب افزایش معنی‌داری ($p < 0.001$) در درصد اسپرم‌های جلو رونده نسبت به گروه کنترل شد بطوری که این میزان از درصد اسپرم‌های ساکن گروه کنترل بیشتر بود (جدول ۳).

میانگین درصد اسپرم‌های دارای حرکات درجا ($p < 0.001$) و ساکن ($p < 0.001$) در گروه پارا نونایل فنل نسبت به گروه کنترل افزایش معنی‌داری یافت. از طرفی میانگین درصد اسپرم‌های دارای حرکات درجا ($p < 0.001$) و ساکن ($p < 0.001$) در گروه پارا نونایل فنل+ویتامین E در مقایسه با گروه پارا نونایل فنل

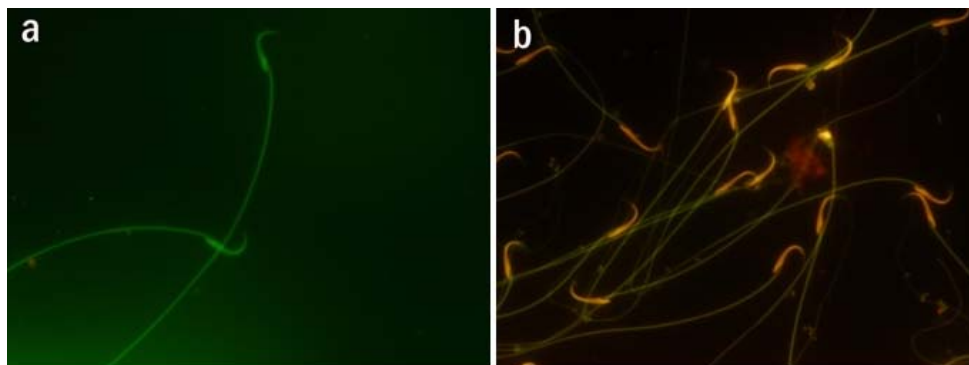
کاهش معنی‌داری را نشان داد. به عبارت دیگر در گروه پارا نونایل فنل+ویتامین E، ویتامین E توانست اثرات مخرب پارا نونایل فنل را در خصوص افزایش درصد اسپرم‌های دارای حرکات درجا و ساکن در مقایسه با گروه پارا نونایل فنل به طور معنی‌داری ($p < 0.001$) جبران نماید و آن را تقریباً به حد گروه کنترل برساند. علاوه بر آن تیمار حیوان‌ها با ویتامین E به تنهایی، موجب کاهش معنی‌داری ($p < 0.001$) در درصد اسپرم‌های ساکن نسبت به گروه کنترل شد بطوری که این میزان از درصد اسپرم‌های ساکن گروه کنترل نیز کمتر بود (جدول ۳).

ارزیابی تمامیت DNA

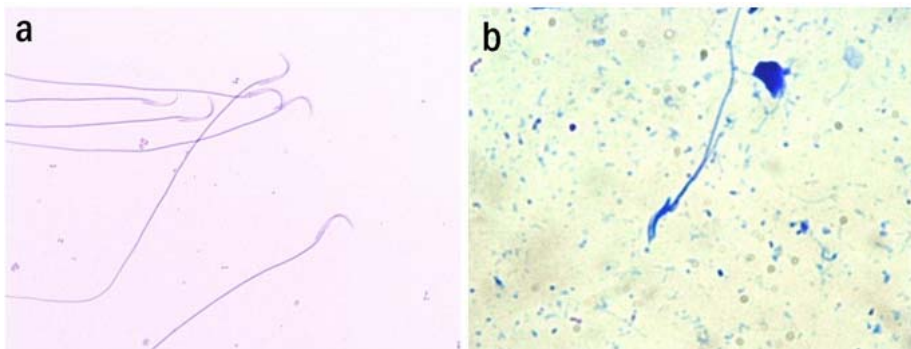
رنگ آمیزی گسترش‌های اسپرم با آکریدین اورنژ نشان داد که تیمار رت‌ها با پارا نونایل فنل در مقایسه با گروه کنترل تاثیری روی دنا توره شدن ساختمان دو رشته ای DNA اسپرم نداشت، بطوری که سر اسپرم‌های گرفته شده از رت‌های تیمار شده با پارا نونایل فنل به رنگ سبز نمایان بودند (شکل ۱a). بر عکس نمونه‌های کنترل مثبت شامل اسپرم‌هایی که DNA آنها توسط حرارت بالا دنا توره شده بودند به رنگ نارنجی ظاهر شدند (شکل ۱b).

جدول ۳: مقایسه میانگین قابلیت تحرک اسپرم در گروه‌های مختلف. پارا نونایل فنل (۲۵۰ میلی‌گرم بر کیلوگرم)، ویتامین E (۱۰۰ میلی‌گرم بر کیلوگرم). مقادیر بصورت $mean \pm SD$ می‌باشد. a در مقایسه با گروه کنترل، b در مقایسه با گروه پارا نونایل فنل. ($p < 0.001$ و $p < 0.001$).

پارا نونایل فنل + ویتامین E	ویتامین E	پارا نونایل فنل	کنترل	قابلیت تحرک اسپرم (درصد)
۵۶/۶۱±۳/۳۹***b	۶۷/۸۶±۳/۹۲***a	۳۷/۷۶±۱/۷۴***a	۵۷/۳۰±۲/۶۷	جلو رونده
۱۷/۲۷±۲/۱۱***b	۱۸/۶۲±۳/۱۶	۲۴/۱۵±۲/۶۵***a	۱۸/۸۸±۱/۶۳	درجا
۲۶/۱۱±۳/۲۲***b	۱۳/۵۱±۴/۷۴***a	۳۸/۰۸±۳/۳۹***a	۲۳/۸۱±۱/۷۴	ساکن



شکل ۱: ارزیابی تمامیت DNA در اسپرم‌های رت. (a) اسپرم‌های با سر سبز رنگ نشان دهنده DNA طبیعی و دست نخورده در گروه تیمار شده با پارا نونایل فنل (۲۵۰ میلی‌گرم بر کیلوگرم به مدت) می‌باشد. (b) نمونه کنترل مثبت. اسپرم‌های با سر نارنجی بیانگر اسپرم‌هایی است که DNA آنها توسط حرارت بالا دنا توره شده است. رنگ آمیزی آکریدین اورنژ، بزرگنمایی $100\times$.



شکل ۲: ارزیابی جایگزینی پروتئین بجای هیستون در کروماتین اسپرم رت (a) اسپرم های با سر قرمز- صورتی (red-pink) بیانگر اسپرم های بالغ واجد پروتئین هسته ای به رنگ در گروه تیمار شده با پارا نونایل فنل (۲۵۰ میلی گرم بر کیلوگرم) می باشد. (b) نمونه های کنترل مثبت شامل اسپرم های گرفته شده از حیوان نابالغ که سر اسپرم به دلیل وجود هیستون زیاد در کروماتین، به رنگ آبی دیده می شود. رنگ آمیزی آنیلین بلو، بزرگنمایی ۱۰۰X.

برده شده موجب کاهش معنی داری در وزن بدن رت ها شده است (۸، ۹ و ۲۴)، بنابراین این احتمال وجود دارد که طول دوره تیمار با پارا نونایل فنل می تواند عامل تعیین کننده ای در تغییرات وزن باشد.

در مطالعه حاضر تغییر معنی داری در وزن بیضه در گروه تیمار شده با پارا نونایل فنل مشاهده نشد. DeJager و همکاران (۱۰) نشان دادند که تیمار رت های بالغ با دوز ۱۰۰ تا ۲۵۰ میلی گرم بر کیلوگرم به صورت دهانی تغییری در وزن بیضه نداشته است، در حالی که دوز ۴۰۰ میلی گرم بر کیلوگرم موجب کاهش معنی دار وزن بیضه شده است. از طرفی در مطالعه قبلی ما (۸) که تیمار رت ها با دوز ۲۵۰ میلی گرم بر کیلوگرم پارا نونایل فنل از روز هفتم حاملگی آغاز و نوزادان متولد شده از این مادران نیز تا ۹۰ روزگی تحت این تیمار بودند، کاهش معنی داری در وزن بیضه مشاهده شد. این شواهد می تواند بیانگر این مطلب باشد که دوز مصرفی و همچنین طول دوره تیمار با پارا نونایل فنل احتمالاً در تغییرات وزن بیضه رت های در معرض پارا نونایل فنل دخیل است. در پژوهش حاضر وزن بیضه در گروه تیمار شده با ویتامین E به تنهایی نسبت به گروه کنترل افزایش معنی داری را نشان داد. مشخص شده است که ویتامین E قادر است موجب افزایش اپی تلیوم ژرمینال و همچنین افزایش اسپرماتوگونی ها و اسپرماتوسیت ها شود (۲۵). از آنجا که ویتامین E بطور سنتی بعنوان یک ویتامین ضد ناباروری مطرح است (۲۶)، بنابراین این احتمال وجود دارد که این ویتامین با تاثیر مثبت بر رشد اندام های تناسلی از جمله بیضه و همچنین افزایش ضخامت اپی تلیوم زایشی لوله های سمی نیفر و غشا پایه موجب افزایش وزن بیضه شده باشد.

ارزیابی جایگزینی پروتئین بجای هیستون در کروماتین

سرهای قرمز-صورتی اسپرم ها در رنگ آمیزی گسترش های اسپرمی با آنیلین بلو بیانگر این بود که تیمار رت ها با پارا نونایل فنل در مقایسه با کنترل تاثیری بر روی جایگزینی پروتئین به جای هیستون در هسته طی فرایند بلوغ اسپرم نداشت (شکل ۲a). بر عکس، نمونه های اسپرم کنترل مثبت که از حیوان نا بالغ (حاوی مقدار زیادی پروتئین هیستون) گرفته شده بود به رنگ آبی ظاهر شدند (شکل ۲b).

بحث

این مطالعه بیانگر اثرات مخرب پارا نونایل فنل بر روی برخی از پارامترهای اسپرم در رت های بالغ بود. علاوه بر این، ویتامین E توانست اثر سمی پارا نونایل فنل را بر روی تعداد اسپرم، قابلیت حیات و تحرک اسپرم محافظت نماید.

تیمار حیوان ها با پارا نونایل فنل ۵۶ روز انجام شد تا اثرات این آلاینده زیست محیطی در یک دوره کامل اسپرماتوژنز که در رت حدود ۵۲ روز طول می کشد مورد ارزیابی قرار گیرد. چنانچه نتایج پژوهش حاضر نشان داد میانگین وزن رت ها در پایان دوره تیمار در گروه پارا نونایل فنل نسبت به گروه کنترل تغییر معنی داری نشان نداد. این امر نشان دهنده این است که احتمالاً شرایط متابولیکی عمومی در حیوان ها در محدوده طبیعی بوده و این آلاینده با این دوز و در این دوره زمانی تاثیری در اشتها و مصرف مواد غذایی حیوان ها نداشته است. نتایج ما با نتایج برخی مطالعات در این زمینه که بر روی رت های بالغ صورت گرفته است مطابقت دارد (۱۱، ۱۴ و ۲۴). از آنجا که در بسیاری از مطالعات که این آلاینده زیست محیطی (با دوز مشابه مطالعه حاضر) در طی دوره شیرخوارگی و پس از تولد تا سن بلوغ بکار

محسوب می‌شوند. غشاهای اسپرم پستانداران حاوی مقادیر زیادی اسیدهای چرب غیراشباع می‌باشند که نسبت به پراکسیداسیون لیپیدی حاصل از استرس اکسیداتیو که موجب از دست رفتن سریع ATP داخل سلولی و بنابراین کاهش حرکات و قابلیت حیات اسپرم می‌شود حساس می‌باشند (۳۰). بنابراین این احتمال وجود دارد که تغییرات ایجاد شده در طرح حرکتی و همچنین کاهش قابلیت حیات اسپرم‌ها در رت‌های تحت تاثیر پارا نونایل فنل ناشی از قابلیت این آلاینده زیست محیطی در القا استرس اکسیداتیو بوسیله پراکسیداسیون لیپیدی غشاهای اسپرم باشد. برای حمایت از این ایده، در پژوهش حاضر نشان داده شد که ویتامین E بعنوان یک آنتی اکسیدانت قوی در گروه پارا نونایل فنل+ویتامین E، بطور معنی‌داری از اثرات مخرب پارا نونایل فنل بر روی طرح های حرکت و همچنین قابلیت حیات اسپرم ممانعت نمود. در همین خصوص، نشان داده شده است که یک آنالوگ محلول در آب ویتامین E تحت عنوان ترولوکس Trolox موجب ارتقا حرکت اسپرم و همچنین حفظ تمامیت غشا میتوکندری‌های آن می‌شود (۳۱). علاوه بر این، نقش این ویتامین در خصوص ارتقا کیفیت و باروری در اسپرم انسان گزارش شده است (۱۷).

یکی از نتایج قابل توجه پژوهش حاضر این بود که کاربرد ویتامین E به تنهایی توانست بطور معنی‌داری نسبت به گروه کنترل درصد اسپرم‌های جلو رونده را افزایش و درصد اسپرم‌های ساکن را کاهش دهد. علاوه بر این ویتامین E به تنهایی موجب افزایش معنی‌دار درصد قابلیت حیات اسپرم در مقایسه با گروه کنترل شد. این اثر ویتامین E نیز ممکن است ناشی از نقش آنتی اکسیدانتی آن باشد. بدین ترتیب این احتمال وجود دارد که این ویتامین با ارتقا فعالیت سیستم دفاعی آنتی اکسیدانتی اسپرم Sperm defense antioxidant system شامل سوپراکسیداز دسموتاز، گلوتاتیون پراکسیداز و کاتالاز نقش خود را در افزایش قابلیت تحرک و حیات اسپرم اعمال نموده باشد. این اثر ویتامین E ممکن است همچنین توجیه کننده نقش حفاظتی این ویتامین در جبران قابلیت حیات و تغییرات طرح‌های حرکتی اسپرم در گروه پارا نونایل فنل+ویتامین E در مقایسه با گروه پارا نونایل فنل باشد.

در بررسی مورفولوژی اسپرم‌ها، درصد مورفولوژی طبیعی اسپرم در گروه تیمار شده با پارا نونایل فنل کاهش یافته بود (که مویده افزایش درصد ناهنجاری‌های اسپرم است)، اما این کاهش نسبت به گروه کنترل معنی‌دار نبود. این احتمال وجود دارد که تغییرات

در توافق با پژوهش‌های صورت گرفته (۱۰ و ۱۱)، نتایج بررسی حاضر نشان دهنده کاهش معنی‌دار تعداد اسپرم‌های اپی‌دیدیمی در رت‌های تیمار شده با پارا نونایل فنل در مقایسه با گروه کنترل بود. در این خصوص چندین فرضیه محتمل به نظر می‌رسد: ۱- احتمال اینکه نونایل فنل بعنوان یک مخرب سیستم اندوکراین توانسته است با تغییر در هورمون‌های دخیل در تولید مثل موجب کاهش تعداد اسپرم در این پژوهش شده باشد. در این خصوص تحقیقات نشان می‌دهد که پارا نونایل فنل باعث تغییر در غلظت هورمون‌های از جمله تستوسترون، FSH و LH می‌شود (۲۷). ۲- القا آپوپتوزیس و یا سایر انواع مرگ سلولی بر روی سلول‌های زایشی و سرتولی بیضه در اثر القا استرس اکسیداتیو توسط پارا نونایل فنل احتمال دیگری در خصوص کاهش تعداد اسپرم‌های اپی‌دیدیمی در این پژوهش می‌باشد. در این خصوص گزارش‌هایی دال بر ایجاد آپوپتوزیس در سلول‌های زایشی بیضه که توسط این آلاینده زیست محیطی ایجاد شده است وجود دارد (۱۱ و ۲۸). علی‌رغم کاهش تعداد اسپرم‌های اپی‌دیدیمی، همانطور که در بالا اشاره شد، وزن بیضه بدون تغییر ماند. بنابراین این نتیجه می‌تواند پیشنهاد کند که کاهش تعداد اسپرم‌های اپی‌دیدیمی ممکن است بعلت آسیب و یا تخریب بافت بیضه ناشی از پارا نونایل فنل نبوده باشد. بررسی هیستولوژیکی بافت بیضه رت‌های تیمار شده با این آلاینده زیست محیطی می‌تواند این فرضیه را ثابت یا رد نماید. ۳- مشخص شده است که پارا نونایل فنل قادر است در تولید رادیکال‌های آزاد که به نوبه خود موجب پراکسیداسیون لیپید در اسپرم می‌شود نقش مهمی بازی نماید (۱۴). بنابراین این احتمال وجود دارد که پارا نونایل فنل با القا استرس اکسیداتیو بر روند تولید اسپرم و یا اسپرم‌های تولید شده اثر گذاشته و بدین ترتیب موجب کاهش تعداد اسپرم‌های اپی‌دیدیمی شده باشد. اگر این احتمال درست باشد، ویتامین E بعنوان یک آنتی اکسیدانت قوی که قادر است آسیب‌های ایجاد شده بوسیله رادیکال‌های آزاد در غشاء سلول‌ها را مهار نماید (۲۹) بایستی می‌توانست اثرات مخرب پارا نونایل فنل را در خصوص کاهش تعداد اسپرم بهبود بخشد. در این خصوص نتایج حاضر نشان داد که ویتامین E در گروه پارا نونایل فنل+ویتامین E بطور معنی‌داری کاهش تعداد اسپرم القا شده بوسیله پارا نونایل فنل را جبران نمود.

قابلیت تحرک و قابلیت حیات اسپرم بعنوان مهم‌ترین پارامترهای اسپرم برای سنجش توانایی لقاح و همچنین تمامیت غشا اسپرم

اسپرم بوجود آورد و ویتامین E بعنوان یک آنتی اکسیدانت قوی قادر است اثرات مخرب این آلاینده را بر این پارامترهای اسپرم محافظت نماید. بنابراین استفاده از مواد غذایی و میوه‌های واجد آنتی اکسیدانت‌های طبیعی می‌تواند استراتژی مناسبی برای کاهش رادیکال‌های آزاد و بنابراین جلوگیری از آسیب‌های وارده به سیستم تناسلی در افرادی که بیشتر در معرض آلاینده‌های زیست محیطی القا کننده استرس اکسیداتیو هستند، به شمار آید.

تشکر و قدردانی

نویسندگان بر خود لازم می‌دانند تا از کمک‌های ارزشمند خانم نجمه اسکندری و آقای مهدی نوده فراهانی در این پژوهش تشکر و سپاسگزاری نمایند.

منابع

1. Fisch H. Declining worldwide sperm count: disproviding a myth. *Urol Clin North Am.* 2008; 35: 137-146.
2. White R, Jobling S, Hoare SA, Sumpter JP, et al. Environmentally persistent alkylphenolic compounds are estrogenic. *Endocrinology.* 1994; 135(1): 175-182.
3. Gilbert J, Startin JR, McGuinness JD. Compositional analysis of commercial PVC bottles and studies of aspects of specific and overall migration into foods and stimulants. *Food Addit Contam.* 1986; 3: 133-143.
4. Naylor C, Mmieuire J, Adams W, Weeks J, et al. Alkylphenol ethoxylates in the environment. *J Am Oil Chem Soc.* 1992; 69: 695-703.
5. Clark L, Rosen R, Hartman T, Louis J, et al. Determination of alkylphenol ethoxylates and their acetic acid derivatives in drinking water by particle beam liquid chromatography/electrospray mass spectrometry. *Int J Environ Anal Chem.* 1992; 47: 167-180.
6. Crescenzi C, Di Corcia A, Samperi R, Marcomini A. Derermination of nonionic polyethozylate surfactants in environmental water by liquid chromatography/electroscopy mass spectrometry. *Anal Chem.* 1995; 67: 1797-1767.
7. Achel M, McEvoy J, Giger W. Bioaccumulation of the lipophilic metabolites of nonionic surfactants in fresh-water organism. *Environ Poll.* 1993; 79: 243-248.
8. Momeni HR, Soleimani Mehranjani M, Abnosi MH, Mahmoodi M. Effects of vitamin E on sperm parameters and reproductive hormones in developing rats treated with para-nonylphenol. *Iranian J Reproductive Medicine.* 2009; 7: 111-116.

این پارامتر اسپرمی در این پژوهش بستگی مستقیم به دوز مصرفی پارا نونایل فنل و دوره زمانی تیمار حیوانات با این آلاینده زیست محیطی داشته باشد.

رنگ‌آمیزی آکریدین اورنژ و آنیلین بلو روش‌هایی هستند که به ترتیب برای تعیین تمامیت DNA (DNA) دو رشته ای در مقابل DNA تک رشته ای (۲۲) و جایگزین شدن پروتامین بجای هیستون (۳۲) بکار می‌رود. اگرچه ناهمگون بودن رنگ آمیزی گسترش‌ها، طولانی بودن زمان تثبیت (در مورد رنگ آمیزی آکریدین اورنژ) و خطای مشاهده گر در مطالعه میکروسکوپی ممکن است از محدودیت‌های این سنجش محسوب گردد، اما این روش‌های ساده و ارزان هنوز به عنوان روش‌های مفید برای ارزیابی ساختمان کروماتین در طیف وسیعی از مطالعات پایه و کلینیکی مورد استفاده قرار می‌گیرد (۳۳ و ۳۴). با استفاده از رنگ آمیزی آکریدین اورنژ و آنیلین بلو نشان داده شد که اسپرم‌های گرفته شده از رت‌های تیمار شده با پارا نونایل فنل در مقایسه با گروه کنترل تغییر معنی‌داری را به ترتیب روی دنا توره شدن ساختمان دو رشته ای DNA (تمامیت DNA) و جایگزین شدن پروتامین بجای هیستون (که در طی بلوغ اسپرم اتفاق می‌افتد) نشان نداد. تا کنون در هیچ مطالعه‌ای تاثیر پارا نونایل فنل بر روی تمامیت DNA و همچنین جایگزینی پروتامین بجای هیستون گزارش نشده است. به نظر می‌رسد که این اثر پارا نونایل فنل به دوز مصرفی و دوره تیمار وابسته باشد.

تفسیر نتایج کسب شده از این پژوهش بر اساس پیش فرض‌هایی از جمله اثر القا کننده استرس اکسیداتیو توسط پارا نونایل فنل و اثر آنتی اکسیدانتی ویتامین E به عنوان یک احتمال و فرضیه مطرح شده است. بدیهی است اثبات این فرضیه منوط به اندازه‌گیری شاخص‌های استرس اکسیداتیو از قبیل مالون‌دی‌آلدهید (MDA) و توانایی آنتی اکسیدانتی/احیا کنندگی آهن سه ظرفیتی Ferric Reducing/Antioxidant Power (FRAP) در نمونه‌های اشاره شده در این پژوهش می‌باشد. لذا اندازه گیری این شاخص‌ها در تحقیق‌های آینده پیشنهاد می‌شود تا بتواند در خصوص اثبات یا عدم اثبات این فرضیه کمک نماید.

نتیجه گیری

پارا نونایل فنل بعنوان یک آلاینده زیست محیطی احتمالاً با القا استرس اکسیداتیو قادر است ناهنجاری‌هایی را در برخی از پارامترهای اسپرمی از قبیل تعداد، قابلیت حیات، قابلیت تحرک

9. De Jager C, Bornman MS, Oosthuizen JM. The effect of p-nonylphenol on the fertility potential of male rats after gestational, lactational and direct exposure. *Andrologia*. 1999; 31: 107-113.
10. De Jager C, Bornman MS, van der Horst G. The effect of p-nonylphenol, an environmental toxicant with oestrogenic properties, on fertility potential in adult male rats. *Andrologia*. 1999; 31: 99-106.
11. Han XD, Tu ZG, Gong Y, Shen SN, et al. The toxic effects of nonylphenol on the reproductive system of male rats. *Reprod Toxicol*. 2004; 19: 215-221.
12. Laurenzana EM, Balasubramanian G, Weis C, Blaydes B, et al. Effect of nonylphenol on serum testosterone levels and testicular steroidogenic enzyme activity in neonatal, pubertal, and adult rats. *Chem Biol Interact*. 2002; 139: 23-41.
13. Gong Y, Han X. Nonylphenol-induced oxidative stress and cytotoxicity in testicular Sertoli cells. *Reproductive Toxicology*. 2006; 22(4): 623-630.
14. Chitra K, Latchoumycandane C, Mathur P. Effect of nonylphenol on antioxidant system in epididymal sperm of rats. *Arch Toxicology*. 2002; 76: 545-551.
15. Gurel A, Coskun O, Armutcu F, Kanter M, et al. Vitamin E against oxidative damage caused by formaldehyde in frontal cortex and hippocampus: biochemical and histological studies. *J Chem Neuroanat*. 2005; 29: 173-178.
16. Chandra AK, Chatterjee A, Ghosh R, Sarkar M. Vitamin E-supplementation protect chromium (VI)-induced spermatogenic and steroidogenic disorders in testicular tissues of rats. *Food Chem Toxicol*. 2010; 48: 972-979.
17. Nouri M, Ghasemzadeh A, Farzadi L, Shahnazi V, et al. Vitamins C, E and lipid peroxidation levels in sperm and seminal plasma of asthenoteratozoospermic and normozoospermic men. *Iranian J Reproductive Medicine*. 2008; 6: 1-5.
18. Thuwanut P, Chatdarong K, Techakumphu M, Axner E. The effect of antioxidants on motility, viability, acrosome integrity and DNA integrity of frozen-thawed epididymal cat spermatozoa. *Theriogenology*. 2008; 70: 233-240.
19. Latchoumycandane C, Mathur PP. Effects of vitamin E on reactive oxygen species-mediated 2,3,7,8-tetrachlorodi-benzo-p-dioxin toxicity in rat testis. *J Appl Toxicol*. 2002; 22: 345-351.
20. Yue D, Yan L, Luo H, Xu X, et al. Effect of Vitamin E supplementation on semen quality and the testicular cell membranal and mitochondrial antioxidant abilities in Aohan fine-wool sheep. *Anim Reprod Sci*. 2010; 218: 222-217.
21. WHO. World Health Organization (WHO) laboratory manual for the examination of human semen and sperm-cervical mucus interaction. Cambridge University Press; 1999.
22. Tejada RI, Mitchell JC, Norman A, Marik JJ, et al. A test for the practical evaluation of male fertility by acridine orange (AO) fluorescence. *Fertil Steril*. 1984; 42: 87-91.
23. Wong A, Chuan SS, Patton WC, Jacobson JD, et al. Addition of eosin to the aniline blue assay to enhance detection of immature sperm histones. *Fertil Steril*. 2008; 90: 1999-2002.
24. Kyselova V, Peknicova J, Buckiova D, Boubelik M. Effects of p-nonylphenol and resveratrol on body and organ weight and in vivo fertility of outbred CD-1 mice. *Reprod Biol Endocrinol*. 2003; 1: 30.
25. Mehranjani MS, Noorafshan A, Momeni HR, Abnosi MH, et al. Stereological study of the effects of vitamin E on testis structure in rats treated with para-nonylphenol. *Asian J Androl*. 2009; 11: 508-516.
26. Uzunhisarcikli M, Kalender Y, Dirican K, Kalender S, et al. Acute, subacute and subchronic administration of methyl parathion-induced testicular damage in male rats and protective role of vitamins C and E. *Pesticide Biochemistry and Physiology*. 2007; 87: 115-122.
27. O'Donnell L, Robertson KM, Jones ME, Simpson ER. Estrogen and spermatogenesis. *Endocr Rev*. 2001; 22: 289-318.
28. McClusky LM, de Jager C, Bornman MS. Stage-related increase in the proportion of apoptotic germ cells and altered frequencies of stages in the spermatogenic cycle following gestational, lactational, and direct exposure of male rats to p-nonylphenol. *Toxicol Sci*. 2007; 95(1): 249-256.
29. Venkatesh S, Singh G, Gupta N, Kumar R. Correlation of sperm morphology and oxidative stress in infertile men. *Iranian J Reproductive Medicine*. 2009; 7: 29-34.
30. Bansal A, Bilaspuri G. Impacts of oxidative stress and antioxidants on serum Functions. *ASAGE-Hindawi Access To Research Veterinary Medicine International*. 2011: 1-7. doi: 10, 4061/2011/686137.
31. Pena FJ, Johannisson A, Wallgren M, Rodriguez Martinez H. Antioxidant supplementation in vitro improves boar sperm motility and mitochondrial membrane potential after cryopreservation of different fractions of the ejaculate. *Anim Reprod Sci*. 2003; 78: 85-98.
32. Hofmann N, Hilscher B. Use of aniline blue to assess chromatin condensation in morphologically normal spermatozoa in normal and infertile men. *Hum Reprod*. 1991; 6(7): 979-982.
33. Huszar G, Ozenci CC, Cayli S, Zavaczki Z, et al. Hyaluronic acid binding by human sperm indicates cellular maturity, viability, and unreacted acrosomal status. *Fertil Steril*. 2003; 79 Suppl 3: 1616-1624.
34. Kazerooni T, Asadi N, Jadid L, Kazerooni M, et al. Evaluation of sperm's chromatin quality with acridine orange test, chromomycin A3 and aniline blue staining in couples with unexplained recurrent abortion. *J Assist Reprod Genet*. 2009; 26: 591-596.

Protective Effect of Vitamin E on Sperm Parameters in Adult Rat Treated with *Para-nonylphenol*

Momeni HR^{1*}, Daneshpajoh F²

1. Department of Biology, Faculty of Sciences, Arak University, Arak 38156-8-8349, Iran

2. M.Sc. Graduated Student, Department of Biology, Arak University

* Email corresponding author: h-momeni@araku.ac.ir

Received: 11 Mar. 2012

Accepted: 19 Jun. 2012

Abstract

Aim: The aim of this study was to investigate the effect of vitamin E on sperm parameters in adult rat treated with para-nonylphenol.

Material and methods: Adult male rats were divided into four groups: Control, para-nonylphenol, vitamin E and para-nonylphenol+vitamin E. Oral treatments were performed till 56 days. At the end of treatments, body and left testis weight were recorded and left caudal epididymis was cut in a medium. Released spermatozoa were used to analyze sperm parameters such as sperm number, viability, morphology and motility. Sperm chromatin quality was assessed by nuclear staining using acridine orange and aniline blue.

Results: Body and testis weight as well as normal sperm morphology showed no significant change in four groups. A significant decrease in the number, viability and motility of the sperm was found in rats treated by para-nonylphenol compared to the control. This decrease was significantly compensated by vitamin E in para-nonylphenol+vitamin E group compared to para-nonylphenol group. The application of vitamin E alone could significantly increase sperm viability and motility as compared with the control. Para-nonylphenol had no effect on sperm DNA integrity and histon-protamine replacement compared to the control.

Conclusion: Vitamin E, as a potent antioxidant, could protect the adverse effect of para-nonylphenol on certain sperm parameters in adult rats.

Key words: Para-nonylphenol, sperm parameters, DNA integrity, histon-protamine replacement