



## بررسی اثرات کورکومین بر بافت کبد در موش‌های صحرایی نر بالغ تحت درمان با سیکلوفسفامید

زهرا خدایپرست<sup>۱\*</sup>، علی رضا یوسفی<sup>۲</sup>، آمنه خوشوقتی<sup>۳</sup>

۱- گروه زیست شناسی، دانشگاه آزاد اسلامی واحد ارسنجان، ارسنجان، ایران.

۲- گروه پاتولوژی، دانشکده دامپزشکی، دانشگاه آزاد اسلامی، واحد کازرون، کازرون، ایران.

۳- گروه علوم درمانگاهی، دانشکده دامپزشکی، دانشگاه آزاد اسلامی، واحد کازرون، کازرون، ایران.

تاریخ پذیرش مقاله: ۱۳۹۳/۰۵/۲۱

تاریخ دریافت مقاله: ۱۳۹۳/۰۴/۰۷

### چکیده

**زمینه و هدف:** سیکلوفسفامید یک داروی آنتی نئوپلاستیک است که علاوه بر کاربردهای کلینیکی فراوان در درمان سرطان، دارای اثرات سمی از طریق تولید رادیکال‌های آزاد بر سلول‌های بدن می‌باشد، بنابراین هدف از این مطالعه بررسی اثرات کورکومین به عنوان یک ماده آنتی اکسیدان بر بافت کبد می‌باشد.

**مواد و روش‌ها:** تعداد ۵۰ سر موش صحرایی نر بالغ از نژاد ویستار به طور تصادفی در ۵ گروه (کنترل، شاهد (روغن زیتون + نرمال سالین)، گروه دریافت کننده سیکلوفسفامید (۵ mg/kg به صورت درون صفاقی)، گروه دریافت کننده کورکومین (۵۰ mg/kg) + سیکلوفسفامید (۵ mg/kg) و گروه دریافت کننده کورکومین (۵۰ mg/kg) به صورت گاوژ) قرار گرفتند. تیمار موش‌های صحرایی به مدت ۳۰ روز ادامه داشت. در پایان پس از تشریح بافت کبد، مورد بررسی هیستوپاتولوژیک قرار گرفت.

**نتایج:** آپوپتوز شدید، نکروز هیپاتوسیت‌ها، پرخونی، التهاب موضعی و اندوتلیوزیس در گروه دریافت کننده سیکلوفسفامید مشاهده شد. اما در گروه تحت تیمار با سیکلوفسفامید + کورکومین میزان التهاب موضعی و نکروز هیپاتوسیت‌ها نسبت به گروه دریافت کننده سیکلوفسفامید کاهش چشمگیری داشته و پرخونی و اندوتلیوزیس جزئی و اندک بود و در گروه دریافت کننده کورکومین هیچ کدام از موارد فوق مشاهده نشد.

**نتیجه‌گیری:** نتایج این تحقیق نشان می‌دهد مصرف همزمان سیکلوفسفامید و کورکومین می‌تواند اثرات ناشی از رادیکال‌های آزاد سیکلوفسفامید بر بافت کبد را کاهش دهد.

**کلمات کلیدی:** کورکومین، کبد، سیکلوفسفامید، موش صحرایی، اثرات پاتولوژیک

### مقدمه

سیکلوفسفامید (نام تجاری Endoxan، کارخانه سازنده Baxter) یک داروی آنتی نئوپلاستیک (ضد سرطان) است که در بدن به یک متابولیت فعال آلکیل کننده تبدیل می‌گردد و یک جزء اساسی و مهم در بسیاری از ترکیبات دارویی موثر می‌باشد. سیکلوفسفامید به خوبی از دستگاه گوارش جذب می‌گردد و به طور گسترده‌ای در بافت‌ها و مایعات بدن توزیع می‌گردد و از سدخونی - مغزی می‌گذرد و در کبد به متابولیت‌های فعال تبدیل شده و سرانجام از طریق کلیه‌ها دفع می‌گردد (۲). هر چند این

نارسایی حاد کبد در اثر عوامل متعددی از جمله هپاتیت‌های ویروسی، آسیب‌های توکسیک ناشی از سموم و داروها و همچنین ایسکمی ایجاد می‌شود. کبد اولین سد دفاعی بدن در برابر آسیب‌های ناشی از مواد بیولوژیک خارجی می‌باشد که خود ممکن است به نکروز سلول‌های کبدی بیانجامد. در آسیب‌های توکسیک کبد، استرس‌های اکسیداتیو نقشی اساسی بر عهده دارند (۱).

\*نویسنده مسئول: زهرا خدایپرست، دانشگاه آزاد اسلامی واحد ارسنجان، گروه زیست شناسی،

Email: zahra.khodaparast91@yahoo.com

ارسنجان، ایران. تلفن: ۰۷۱۳۲۲۲۱۴۱

محافظتی در این زمینه از اهمیت کلینیکی خاصی برخوردار است. پس تجویز آنتی اکسیدان‌ها در طول شیمی درمانی به منظور کاهش استرس اکسیداتیو ناشی از تجویز سیکلوفسفامید و سم زدایی بافت‌ها ضروری به نظر می‌رسد. به عبارتی تجویز همزمان آنتی اکسیدان‌ها و سیکلوفسفامید باعث کاهش بروز سمیت در بدن می‌گردد (۱۱). ریزوم زردچوبه حاوی ۳ تا ۵ درصد پیگمان‌های زرد رنگ (کورکومینوئید شامل کورکومین و مشتقات آن) است و بیشتر خواص درمانی زردچوبه از جمله اثر آنتی اکسیدانی، ضد سرطانی و حفاظت کبد آن مربوط به کورکومین است. کورکومین ماده موثره ریزوم گیاه زردچوبه به نام شیمیایی difeouloylmethane با فرمول شیمیایی  $(C_{12}H_{20}O_6)$  است (۱۲). کورکومین عضو اصلی خانواده کورکومینوئیدها می‌باشد که یک رنگدانه زرد پلی فنولیک و ماده اصلی فعال پودر ساقه‌ی زیرزمینی گیاه زرد چوبه می‌باشد. علاوه بر کورکومین ترکیبات شیمیایی متعدد از جمله روغن فرار، زینجیبرن، آلفا و بتا تورمرین و مواد دیگر در ریزوم گیاه زردچوبه وجود دارد (۱۳). خواص دارویی کورکومین به تازگی مورد بررسی قرار گرفته است، این بررسی‌ها به طور عمده روی خواص ضد سرطانی آن متمرکز بوده است. همچنین فعالیت‌های مفید آن روی بیماری‌های کبدی در حال بررسی است. کورکومین سبب کاهش آسیب‌های ناشی از اتانول، تیواستامید، آهن با دوزهای بالا، کلستاز و مسمومیت با تتراکلریدکربن می‌شود و همچنین سبب کاهش سیروز کبدی می‌گردد (۱۴).

همچنین در طب سنتی از زردچوبه به عنوان گیاه مسهل صفاوی و محافظ کبدی نام برده شده است (۱۵). برخی از مطالعات اثرات ضد سیروزی زردچوبه را نشان داده‌اند، ادعا شده است که اثرات محافظت کبدی این گیاه به دلیل خواص آنتی اکسیدانی است (۱۶). طی مطالعه‌ای دریافتند که مصرف زعفران همراه با کورکومین (ماده موثره زردچوبه) به طور سینرژیست خاصیت محافظتی در برابر اثر ژنوتوکسیک سیکلوفسفامید بر مغز استخوان موش کوچک آزمایشگاهی داشته است (۱۷). از آنجا که تاکنون اثر درمانی و پیشگیری کننده کورکومین بعد از مصرف داروی سیکلوفسفامید انجام نشده بر آن شدیم تا اثر کورکومین به تنهایی و همچنین به صورت همزمان با

دارو دارای خاصیت ضد سرطان خوبی است و باعث کاهش حجم تومور می‌شود ولی دوز اضافه آن معمولاً اثرات منفی را در مکانیزم‌های دفاعی ایجاد می‌کند. این ضعف معمولاً منجر به مهار پاسخ‌های ایمنولوژی و اغلب رشد عفونت‌های فرصت طلب و بعضی مواقع باعث بروز رشد دوباره سرطان می‌شود (۳). مصرف سیکلوفسفامید غالباً با کاهش وزن، سردرد، احساس عدم تعادل، بی‌اشتهایی، حالت تهوع و استفراغ همراه است و مهمترین عوارض جانبی دارو کاهش سلول‌های خونی، نکروز گسترده میوکارد، خون‌ریزی و ایجاد لخته در کلیه - نکروز توبولی، کاهش عملکرد غدد جنسی می‌باشد (۴). مکانیسم اثر دارو عمدتاً ناشی از ایجاد اتصال بین دو رشته مولکولی DNA و شکستن DNA و نیز RNA و هم چنین مهار سنتز پروتئین است (۵). اثرات آنتی نئوپلاستیکی سیکلوفسفامید مربوط به فسفورآمیدموستارد است. در حالی که آکرولین از طریق تداخل با سیستم دفاع آنتی اکسیدانی بافت‌ها تولید رادیکال‌های آزاد اکسیژن کرده (۶) و مسئول پیدایش اثرات سمی مانند مرگ سلولی، آپوپتوز، تشکیل تومورهای متعدد و نکروز می‌باشد (۷). اخیراً، گزارش شده است که مصرف همزمان اسید آسکوربیک و سیکلوفسفامید، باعث بهبود عوارض کبدی و کلیوی ناشی از مصرف این دارو، در موش‌های صحرایی شده است (۸). پرم کومار و همکاران گزارش کردند که زعفران از آسیب DNA سلول‌های مغز استخوان موش کوچک آزمایشگاهی که به علت مصرف داروهای ضد تومور به نام‌های سین پلاتین، سیکلوفسفامید و میتوماکسین پیشگیری نموده است (۹). در مطالعه‌ای که توسط Zarei و Shivanandappa انجام شد مشخص گردید که تجویز سیکلوفسفامید سبب آسیب سلول‌های کبدی می‌شود که در اثر درمان با عصاره آبی ریشه *Decalepis hamiltoni* سبب تخفیف اثرات ناشی از استرس اکسیداتیو ناشی از سیکلوفسفامید می‌شود (۱۰).

آنتی اکسیدان‌های موجود در مواد غذایی و بدن، حتی در مقادیر ناچیز، می‌توانند بدن را در مقابل انواع مختلف آسیب‌های اکسیداتیو ناشی از رادیکال‌های آزاد اکسیژن محافظت کنند (۱۱). بنابراین جستجو برای یافتن دارویی مفید در جهت پیشگیری از سمیت کبدی سیکلوفسفامید ارزشمند بوده و از اهمیت ویژه‌ای برخوردار می‌باشد و تلاش برای یافتن هر فرآورده طبیعی با اثرات



سیکلوفسفامید بر روی بافت کبد بررسی نماییم.

## مواد و روش‌ها

در مطالعه حاضر از ۵۰ سر موش صحرایی نر از نژاد ویستار با وزن متوسط بین ۳۰۰-۲۵۰ گرم و سه ماه سن از مرکز پرورش و نگهداری حیوانات آزمایشگاهی بیمارستان نمازی شیراز تهیه شد، بر اساس شرایط نگهداری حیوانات آزمایشگاهی مطابق با راهنمای انستیتوی ملی سلامت و اصول اخلاقی مربوط به کار با حیوانات در همه‌ی مراحل آزمایش رعایت گردید سپس در همان جا مورد آزمایش قرار گرفتند. حیوانات مورد استفاده در قفس‌هایی از جنس ماکرولون شفاف به ابعاد ۲۰×۳۰×۵۵ سانتی متر با سقف مشبک از جنس استیل نگهداری شده و کف قفس‌ها توسط خاک اره و تراشه چوب پوشیده شدند. درجه حرارت محیط  $22 \pm 2^{\circ}\text{C}$  و رطوبت  $55 \pm 3\%$  درصد بود و شرایط استاندارد نوری ۱۲ ساعت نور و ۱۲ ساعت تاریکی فراهم شد. آب آشامیدنی حیوانات در تمام طول آزمایش آب لوله کشی شهری و تغذیه حیوانات غذای فشرده شده از شرکت سهامی خوراک دام و طیور بود که به صورت آزاد در دسترس آن‌ها قرار گرفت. حیوانات به طور کاملاً تصادفی به ۵ گروه ۱۰ تایی به شرح زیر قرار داده شدند:

۱- گروه کنترل: در این گروه هیچ تیماری برای حیوانات انجام نمی‌گیرد و حیوانات فقط از آب و غذای مخصوص موش (پلت) استفاده می‌کنند.

۲- گروه شاهد: در این گروه حیوانات، حلال مواد یعنی ۱ میلی لیتر روغن زیتون به صورت گاوژ و ۰/۲ میلی لیتر نرمال سالین را به صورت تزریق درون صفاقی دریافت کردند.

۳- گروه تجربی ۱: گروه تیمار شده با سیکلوفسفامید (خریداری شده از داروخانه بیمارستان نمازی) روزانه (۵ mg/kg) وزن بدن به صورت محلول در نرمال سالین، تزریق به صورت درون صفاقی و به وسیله سرنگ انسولین صورت گرفت.

۴- گروه تجربی ۲: گروه تیمار شده با کورکومین (به صورت یک ویال ۱۰ گرمی خریداری شده از شرکت سیگما) روزانه (۵۰ mg/kg) وزن بدن به صورت محلول در روغن زیتون به صورت گاوژ صورت گرفت. [با توجه به وزن موش‌ها دوز دارویی کورکومین ۵۰ میلی گرم بر کیلو گرم می‌باشد. با توجه به وزن موش مقدار مذکور در ۱ میلی لیتر از حلال حل شده و به موش

تزریق می‌شود (مثلاً اگر وزن موش ۲۰۰ گرم باشد ۰/۲ میلی لیتر حلال مواد تزریق می‌کنیم)].

۵- گروه تجربی ۳: گروه تیمار شده با سیکلوفسفامید (۵ mg/kg) وزن بدن + کورکومین (۵۰ mg/kg) وزن بدن دریافت کردند. وزن موش‌ها در روز اول و آخر آزمایش اندازه‌گیری شد. در پایان دوره تیمار ۳۰ روزه کلیه موش‌ها، آن‌ها را در جار بیهوشی حاوی پنبه آغشته به اتر قرار داده و پس از بیهوشی ناحیه شکمی برش زده شد و بافت کبد (در همه گروه‌ها از لوب‌های مختلف برش تهیه شد) خارج گردید و در سرم فیزیولوژی شستشو داده شد سپس در فیکساتور (فرمالین ۱۰٪) قرار گرفت (سه روز متوالی فیکساتور تعویض شد) و پس از ۷۲ ساعت مراحل تهیه بافت انجام و برای تهیه و بررسی آسیب‌های بافتی مقاطع میکروسکوپی با ضخامت ۵ میکرون از میکروتوم دوار استفاده و لام‌ها به روش هماتوکسیلین و ائوزین، رنگ آمیزی شد و برای مطالعه با میکروسکوپ نوری آماده شدند. از هر نمونه ۱۰ لام تهیه گردید و قسمت‌های مختلف از هر لام در ۱۰ فیلد به صورت تصادفی مورد بررسی قرار گرفت نمونه‌ها توسط دو پاتولوژیست مشاهده و مورد تایید قرار گرفت و اشخاص بررسی کننده لام‌ها blind بوده‌اند. جهت آنالیز آماری مربوط به میانگین وزن بدن در گروه‌های مختلف مورد بررسی در این مطالعه از نرم افزار (نسخه SPSS 18) و تست Post hoc دانکن و آزمون ANOVA که در سطح (۰/۰۵)  $P <$  معنی دار در نظر گرفته شد مورد تجزیه و تحلیل قرار گرفت (نمودار ۱).

## نتایج

میانگین وزن موش‌ها در گروه دریافت کننده سیکلوفسفامید و گروه دریافت کننده سیکلوفسفامید+کورکومین کاهش معنی داری را نسبت به سایر گروه‌ها نشان می‌دهد (نمودار ۱).

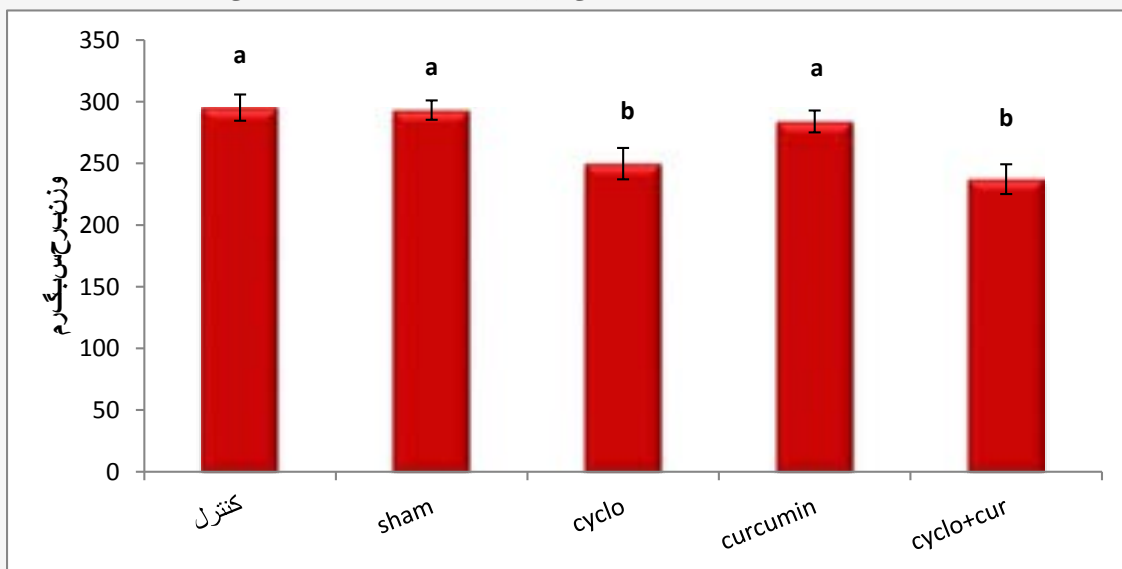
در مطالعه هیستوپاتولوژیک کبد در گروه‌های مختلف پارامترهای مورد مطالعه از قبیل آپوپتوز [مرگ برنامه ریزی شده سلول] (Apoptosis)، نکروز سلولی [بافت مردگی] (Cell necrosis)، اندوتلیوزیس موضعی [آسیب به اندوتلیوم عروق خونی] (Focal endotheliosis)، التهاب موضعی (Focal inflammation)، پرخونی [تراکم و جمع شدن خون (Congestion)] هیپاتوسیت‌ها مورد بررسی قرار گرفتند

جدول ۱: نتایج مربوط به مطالعات هیستوپاتولوژیک کبد در گروه‌های مورد بررسی

| گروه‌ها               | آپوپتوزیس | اندوتلیوز موضعی | نکروز موضعی | التهاب موضعی | پر خونی |
|-----------------------|-----------|-----------------|-------------|--------------|---------|
| کنترل                 | -         | -               | -           | -            | -       |
| شاهد                  | -         | -               | -           | -            | -       |
| سیکلوفسامید           | ++++      | ++++            | ++++        | ++++         | ++++    |
| کور کومین             | -         | -               | -           | -            | -       |
| سیکلوفسامید+کور کومین | -         | +               | ++          | ++           | +       |

تغییرات هیستوپاتولوژیک مورد مطالعه توسط پاتولوژیست‌ها بر اساس شدت ضایعه از بدون تغییر پاتولوژیک (-) تا حداکثر درجه آسیب بافتی (++++) مورد بررسی قرار گرفت: (به این صورت که (-) حالت طبیعی بافت را نشان می‌دهد، (+) تغییرات بسیار خفیف و جزئی، (++) تغییرات متوسط بافتی، (+++) تغییرات متوسط تا زیاد بافتی و (++++) تغییرات شدید بافتی

نمودار ۱: میانگین وزن موش‌های صحرایی در پایان آزمایش در گروه‌های مورد بررسی



نقاط به صورت Mean±S.E نشان داده شده است.

ستون‌های دارای حرف مشترک (a) نسبت به هم در سطح (P<0/05) معنی دار نیستند.

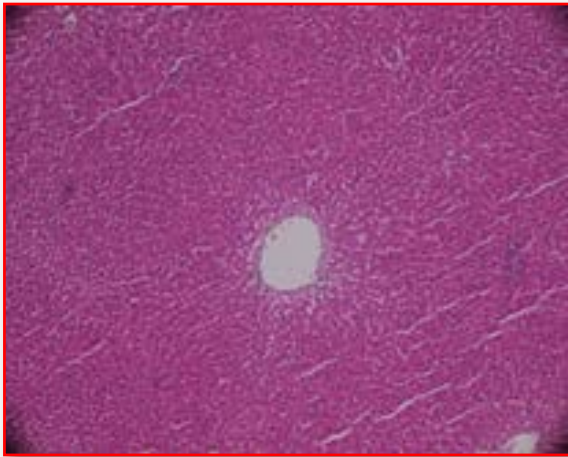
ستون‌های دارای حرف (b) تفاوت معنی داری در سطح را (P<0/05) نسبت به گروه کنترل نشان می‌دهد.

گروه دریافت کننده سیکلوفسامید در سطح (P<0/001) و گروه دریافت کننده سیکلوفسامید+کور کومین (P<0/006) کاهش معنی دار نسبت به گروه کنترل

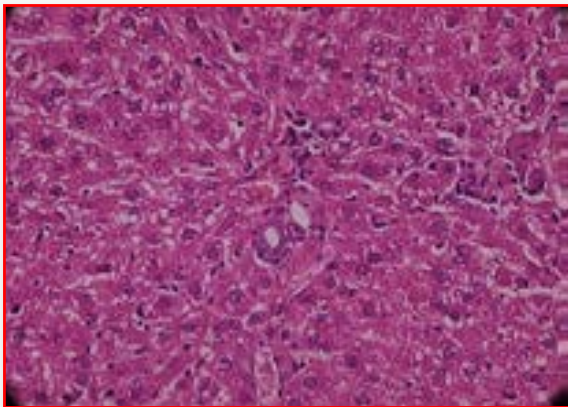
مشاهده شد.

در گروه دریافت کننده سیکلوفسامید افزایش شدید آپوپتوز، نکروز سلولی، اندوتلیوز موضعی (شکل ۲)، التهاب موضعی،

(جدول ۱). در گروه کنترل (شکل ۱) و شاهد بافت کاملا وضعیت طبیعی دارد و هیچ گونه تغییر پاتولوژیکی مشاهده نشد.



شکل ۳: فتومیکروگراف نوری از بافت کبد در گروه دریافت کننده سیکلوفسفامید + کورکومین رنگ آمیزی شده با هماتوکسیلین - ائوزین  $400\times$  (کاهش چشمگیر نکروز هپاتوسیت‌ها، التهاب موضعی نسبت به گروه دریافت کننده سیکلوفسفامید و بقیه تغییرات بافتی در حد جزئی و خفیف)

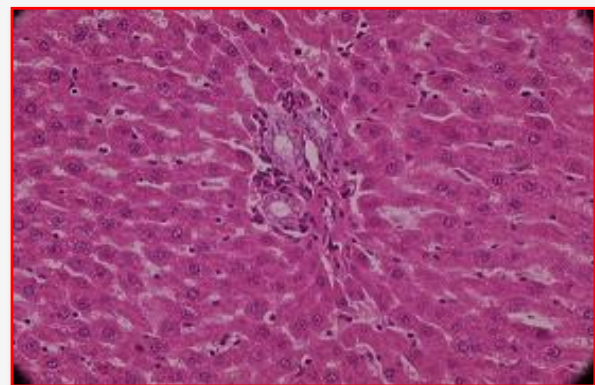


شکل ۴: فتومیکروگراف نوری از بافت کبد در گروه دریافت کننده کورکومین رنگ آمیزی شده با هماتوکسیلین - ائوزین  $400\times$  (فاقد تغییرات بافتی در حد گروه کنترل)

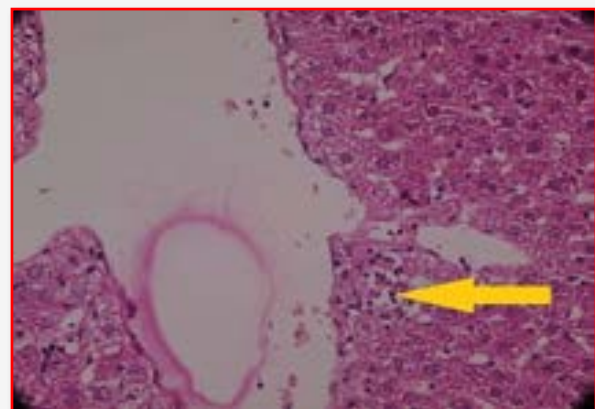
### بحث و نتیجه گیری

در بررسی حاضر، میانگین وزن موش‌ها در گروه دریافت کننده سیکلوفسفامید و گروه دریافت کننده سیکلوفسفامید+کورکومین کاهش معنی داری نسبت به گروه

پرخونی مشاهده شد، در گروه دریافت کننده همزمان سیکلوفسفامید و کورکومین (شکل ۳) کاهش چشمگیر نکروز سلولی و التهاب موضعی هپاتوسیت‌ها نسبت به گروه دریافت کننده سیکلوفسفامید مشاهده شد به طوری که در این گروه فاقد آپوپتوز بود و میزان اندوتلیوزیس و پرخونی هپاتوسیت‌ها تا حد جزئی کم شده بود و در گروه دریافت کننده کورکومین (شکل ۴) هیچ کدام از موارد فوق مشاهده نشد و در حد گروه کنترل بود.



شکل ۱: فتومیکروگراف نوری بافت کبد در گروه کنترل رنگ آمیزی شده با هماتوکسیلین - ائوزین  $400\times$



شکل ۲: فتومیکروگراف نوری از بافت کبد در گروه دریافت کننده سیکلوفسفامید (اندوتلیوز موضعی کبدی پیکان‌های نارنجی رنگ) رنگ آمیزی شده با هماتوکسیلین - ائوزین  $400\times$

نتایج تحقیقات متعدد نشان داده‌اند که غیر فعال کردن ماکروفاژها توسط دکستران سولفات و گادولینیوم منجر به کاهش سمیت بر روی کبد موش می‌گردد (۲۳) بنابراین یافته‌های هیستوپاتولوژی کبد در این مطالعه، نشان دهنده اثرات مستقیم و بارز سمی سیکلوفسفامید می‌باشد که سبب تخریب بافت کبد می‌شود که با سایر پژوهش‌های فوق‌الذکر همخوانی دارد.

در گروه دریافت کننده کورکومین هیچ کدام از پارامترها مشاهده نشد و بافت در حد گروه کنترل بود و در گروه دریافت کننده همزمان سیکلوفسفامید + کورکومین در مقایسه با گروه دریافت کننده سیکلوفسفامید التهاب و نکروز کاهش چشمگیری داشت و اندوتلیوز و پرخونی تا حد اندک و جزئی کاهش یافته بود. طی دهه‌های اخیر تعداد زیادی از محصولات طبیعی و ترکیبات غذایی به عنوان محافظ کبدی مورد بررسی قرار گرفته‌اند. مطالعات اخیر نشان می‌دهد که فاکتورهای غذایی نقش مهمی را در بالا بردن توانایی بدن برای سم زدایی مواد شیمیایی و داروها ایفا می‌نمایند (۲۴).

در مطالعه‌ای که توسط چم و در انجام شد مشخص گردید که زردچوبه باعث مهار ترشح فاکتور نکروز دهنده‌ی تومور-آلفا (TNF $\alpha$ ) می‌شود (۲۵). همچنین در مطالعه‌ای که توسط کانگ و چونگ انجام شد مشخص گردید که زرد چوبه سبب مهار اینترلوکین ۱ (IL-1) که یکی از عوامل نکروز بافتی است از ماکروفاژها می‌گردد (۲۶). در مقالات متعددی اثرات آنتی اکسیدانی، ضد سمیت، ضد التهاب و ضد سرطانی کورکومین گزارش شده است و همچنین به عنوان یک آنتی اکسیدان قوی توانایی جمع‌آوری و خنثی‌سازی رادیکال‌های آزاد نظیر گونه‌های اکسیژن فعال را داراست (۲۷).

با توجه به خاصیت ضد سمی، محافظ کبدی و آنتی اکسیدانی ماده موثره زردچوبه می‌توان گفت کورکومین توانسته با غیر فعال نمودن متابولیت‌های سمی حاصل از سیکلوفسفامید کاهش چشمگیری در پارامترهای مورد بررسی ایجاد کند بنابراین می‌توان گفت کورکومین سبب بالا رفتن ظرفیت سم زدایی و آنتی اکسیدانی کبد می‌شود.

نتایج این پژوهش نشان داد که مصرف کورکومین به منظور پیشگیری از استرس اکسیداتیو ناشی از رادیکال‌های آزاد اکسیژن تولید شده به وسیله سیکلوفسفامید، می‌تواند بر بافت کبدی موثر

کنترل مشاهده شد. مطالعات نشان می‌دهد که سیکلوفسفامید موجب اختلال و کاهش اشتها و حالت تهوع و استفراغ می‌شود که می‌تواند ناشی از تحریک گیرنده شیمیایی واقع در کف بطن چهارم در بصل النخاع باشد (۱۸). در مطالعه‌ای که Deleve بر روی اثرات سمی سیکلوفسفامید بر کبد انجام داد نیز کاهش وزن در گروهی که داروی سیکلوفسفامید به تنهایی استفاده شد را مشاهده و علت آن را اثرات ناشی از سمیت سیکلوفسفامید در کبد، کلیه و سایر ارگان‌ها دانست (۱۹). همچنین در مطالعه‌ای که توسط Lopez و همکاران انجام شد مشخص گردید که موش‌های دریافت کننده سیکلوفسفامید به طور معنی داری دچار کاهش وزن می‌شوند (۲۰). که با یافته‌های تحقیق حاضر همخوانی دارد. بنابراین می‌توان چنین عنوان کرد که احتمالاً سیکلوفسفامید توانسته با مهار پروتئین سازی و تأثیر بر میزان چربی‌ها در اثر کم اشتها، موجب کاهش وزن بدن شود (۱۹) به طوری که کورکومین نتوانسته از این کاهش وزن جلوگیری کند.

در بررسی هیستوپاتولوژی مطالعه حاضر آپوپتوز و نکروز هپاتوسیت‌ها، خونریزی و التهاب موضعی، اندوتلیوزیس توسط سیکلوفسفامید در بافت کبد ایجاد گردید.

ایجاد رادیکال‌های آزاد در سلول‌ها و ترکیب آن‌ها با غشای سلول و اسیدهای چرب غیر اشباع منجر به تولید لیپیدهای رادیکالی با مولکول اکسیژن می‌شود و در نتیجه فسفولیپیدهای موجود در شبکه اندوپلاسمی تجزیه شده و باعث آزاد شدن آنزیم‌ها می‌شود و نهایتاً این واکنش‌ها منجر به مرگ سلولی می‌گردد (۱۰).

وقوع تغییرات دژنراتیو، نکروز و آپوپتوز در اطراف ونول مرکزی می‌تواند در اثر مواجهه با سموم نیز اتفاق بیافتد چرا که بافت کبد اولین جایگاه برای فعالیت میکروزوم داروها می‌باشد (۲۱). مطالعات اخیر نشان داده است که ماکروفاژها (در واقع همان سلول‌های کوپفر است که در سینوزوئیدهای کبدی قرار دارد) در پاسخ به آسیب بافتی، فعال شده و میانجی‌های سمی آزاد می‌کند از جمله میانجی‌های بسیار سمی و فعال می‌توان فاکتور نکروز دهنده‌ی تومور-آلفا (TNF $\alpha$ )، اینترلوکین ۱ (IL-1) و اکسید نیتریک را نام برد که تجمع این سلول‌ها و ترشح میانجی‌های سمی در مناطقی که هنوز نکروز نشده‌اند، در ایجاد سمیت کبدی نقش داشته و در واقع باعث تشدید نکروز کبدی می‌شود (۲۲).

سرطانی است و می‌تواند از آسیب‌های جبران ناپذیر کبد جلوگیری نماید.

### تعارض منافع

نویسندگان هیچ گونه تعارض منافی را اعلام نکرده‌اند.

باشد به طوری که سبب کاهش عوارض ناشی از سیکلوفسفامید بر بافت کبد می‌شود.

بنابراین پس از شناخت دقیق این ماده پیشنهاد می‌شود که افراد تحت شیمی درمانی با سیکلوفسفامید در رژیم غذایی خود از زردچوبه که حاوی کورکومین است استفاده نمایند چرا که علاوه بر کاهش عوارض ناشی از سیکلوفسفامید دارای خواص ضد

### References

1. Wilhelm EA, Jesse CR, Roman SS, Nogueira CW, Savegnago L. Hepato protective effect of 3-alkynyl selenophene on acute liver injury induced by D-galactosamine and lipopolysaccharide. *Exp Mol Pathol*. 2009; 87(1):20-6.
2. Bokser L, Szende B, Schally AV. Protective effects of D- Typ6 – luteinizing hormone-releasing hormone micro capsules against cyclophosphamid –induced gonadotoxicity in Female rats. *Br j cancer*. 1990; 61(6): 861-5.
3. Vasegh M. Experimental effect of saffron on pituitary - gonadal and ovarian tissue changes of administrated cyclophosphamide female rats. *Jahrom Branch of Islamic Azad University MS Thesis*; 2011. 1-8. [in persian]
4. Abraham P, Indirani K, Sugumar E. Effect of cyclophosphamide treatment on selected lysosomal enzymes in the kidney of rat. *Science direct*. 2007; 59(2):143-9.
5. Hemminki K, Kallama S. Reactions of nitrogen mustards with DNA. *IARC Sci Publ*. 1986; 78: 55- 70.
6. Mythili Y, Sudharsan PT, Selvakumar E, Varalakshmi P. Protective effect of DL-alpha-lipoic acid on cyclophosphamide induced oxidative cardiac injury. *Chem Biol Interact*. 2004; 151(1): 13-9.
7. Kern JC, Kehrer JP. Acrolein-induced cell death: a caspase-influenced decision between apoptosis and oncosis/necrosis. *Chem Biol Interact*. 2002; 139(1): 79-95.
8. Ghosh S, Ghosh D, Chattopadhyay S, Debnath J. Effect of ascorbic acid supplementation on liver and kidney toxicity in Cyclophosphamide treated female albino rats. *J Toxicol Sci*. 1999; 24(3): 141-4.
9. Premkumar K, Thirunavukkarasu C, Abraham SK, Santhiya ST, Ramesh A. Protective effect of saffron aqueous extract against genetic damage induced by anti – tumor agents in mice . *Hum Exp Toxicol* . 2006; 25(2):79 – 84.
10. Zarei M, Shivanandappa T. Amelioration of cyclophosphamide-induced hepatotoxicity by the root extract of *Decalepis hamiltonii* in mice. *Food Chem Toxicol*. 2013; 57: 179–84.
11. Lear L, Nation RL, Stupans I. Effects of cyclophosphamide and adriamycin on rat hepatic microsomal glucuronidation and lipid peroxidation. *Biochem pharmacol*. 1992; 44(4):747-53.
12. Boon H, Wong J. Botanical medicine and cancer: a review of the safety and efficacy. *Expert Opin Pharmacother*. 2004; 5 (12): 2485 – 501.
13. Yang C, Zhang X, Fan H, Liu Y. Curcumin upregulates transcription factor Nrf2, HO expression and protects rat brains against focal ischemia. *Brain Res*. 2009; 1282: 133-41.
14. Rivera-Espinoza Y, Muriel P. Pharmacological actions of curcumin in liver diseases or damage. *NCBI*. 2009; 29(10): 1457-66.
15. Shams ardakani MR. Guide treatment plant. first edition. Iran: Publications of the Academy of Medical Sciences. 1998. P. 64. [book in Persian]
16. Bruck R, Ashkenazi M, Weiss S, Goldiner I, Shapiro H, Aeed H, et al. Prevention of liver cirrhosis in rats by curcumin. *Liver Int*. 2007; 27(3):373 -83.
17. Premkumar K, kavitha S, Santhiya S, Tand Ramesh AR. Interactive effects of saffron with garlic and curcumin against cyclophosphamide induced genotoxicity in mice. *Asia pacific J*. 2004;13 (3):292-4.
18. Aguilar-Mahecha A, Hales BF, Robaire B. Chronic cyclophosphamide treatment alters the expression of stress response genes in rat male germ cells. *Biol Reprod*. 2002; 66:1024-32.
19. Deleve LD. Cellular target of cyclophosphamide toxicity in The murine liver: Role of glutathione and site of metabolic activation .*Hepatology*. 2003; 24(4): 830-7.



20. Lopez SG, Luderey U. Effects of cyclophosphamide and buthionins sulfoximine on ovarian glutathione and apoptosis. *Free Radical Biol Med.* 2004; 36(11):1366-77.
21. Ghazi Alabbassi M. Melatonin Ameliorates Hepatic Damage Induced by Cyclophosphamide in Rats. *J Al-Taqani.* 2010; 23(5): 1-7.
22. Nelson SD. Molecular mechanisms of the hepatotoxicity caused by acetaminophen. *Semin Liver Dis.* 1990; 10(4): 267-78.
23. Laskin DL, Gardner CR, Price VF, Jollow DJ. Modulation of macrophage functioning abrogates the acute hepatotoxicity of acetaminophen. *Hepatology.* 1995; 21(4): 1045- 50.
24. Pizzorrono GE, Murray MT. *Textbook of Natural Medicine*, 2nd ed. London: Churchill, Livingstone; 1999 , 689 – 93.
25. Cham M, Dra Y. Inhibition of tumor necrosis factor by curcumin. *Biochem Pharmacol.* 1995; 49(11): 1551- 9.
26. Kang BY, Chung W. Inhibition of IL-1 production in macrophages by curcuma longa. *Eur J Pharmacol.* 1999; 382(2): 191-5.
27. Aggarwal BB. Prostate cancer and curcumin: add spice to your life. *Cancer Biol Ther.* 2008; 7 (9): 1436 - 40





## Original Article

**Investigation of Curcumin Effects on Liver Tissue in Adult Male Rats Treated with Cyclophosphamide****Khodaparast Z<sup>1\*</sup>, Yousofi AR<sup>2</sup>, Khoshvaghti A<sup>3</sup>**

1- Department of Biology, Arsanjan Branch, Islamic Azad University, Arsanjan, Iran.

2- Department of Pathological, School of Veterinary Medicine, Kazerun branch, Islamic Azad University, Kazerun, Iran.

3- Department of Clinical Sciences, Faculty of Veterinary Medicine, Kazerun branch, Islamic Azad University, Kazerun, Iran..

Received: 28 Jun 2014

Accepted: 12 Aug 2014

**Abstract**

**Background & Objective:** Cyclophosphamide is an antineoplastic drug that has many clinical uses in cancer treatment, but it has toxic effects due to creation of free radicals. In this study, the effects of curcumin "as an antioxidant drug" on liver tissue was investigated.

**Materials & methods:** 50 wistar adult male rats were selected randomly and were divided into five groups including control, sham (receiving normal saline and olive oil), cyclophosphamide (5 mg/kg intraperitoneal), cyclophosphamide (5 mg/kg) + curcumin (50 mg/kg), and curcumin (50 mg/kg by gavage). This study continued for 30 days. The liver histopathological changes were investigated after the last administration.

**Results:** Severe apoptosis, hepatocytes necrosis, congestion, focal inflammation, and endotheliosis were revealed in cyclophosphamide receiving group. However, focal inflammation and hepatocyte necrosis were decreased considerably in cyclophosphamide + curcumin group compared to cyclophosphamide group. Congestion and endotheliosis were very small. None of the above mentioned complications was observed in curcumin receiving group.

**Conclusion:** The results of this study show the concurrent consumption of cyclophosphamide and curcumin can reduce the cyclophosphamide free radicals effects on liver tissue.

**Keywords:** Curcumin, Liver, cyclophosphamide, Rat, Pathologic effects

\*Corresponding author: Zahra Khodaparast, Department of biology, Arsanjan Branch, Islamic Azad University - Arsanjan -Iran.

Tel: +987112322141

Email: Zahra.khodaparast91@yahoo.com