

گزارش مورد

فلوتر دهلیزی ثانوی به افیوژن ماسیو پلور: گزارش مورد و مروری بر مقالات

طوبی کاظمی^۱، حمیدرضا مشرقی مقدم^۲، محمود حسین زاده ملکی^۳، ناهید ازدکی^۲، سیدعلی معزی^۲

چکیده

فلوتر دهلیزی یکی از آریتمی‌های قلبی است که نیاز به درمان سریع و به موقع دارد. پرستاران در تشخیص و درمان فوری و سریع آریتمی‌های قلبی نقش موثری دارند. در این مطالعه بیماری معرفی می‌گردد که با تشخیص فلوتر دهلیزی همراه با پلورال افیوژن ماسیو، در بخش اورژانس تحت درمان قرار گرفت. درمان دارویی آنتی آریتمی مؤثر واقع نشد ولی بعد از سنتز مایع پلور، ریتم بیمار سینوس شد. در این بررسی ضمن معرفی بیمار، تشخیص و درمان فلوتر دهلیزی با رویکرد پرستاری مورد مطالعه قرار می‌گیرد. کلیدواژه‌ها: فلوتر دهلیزی - آریتمی فوق بطنی - پلورال افیوژن ماسیو.

مراقبت‌های نوین، فصلنامه علمی پژوهشی دانشکده پرستاری و مامایی دانشگاه علوم پزشکی بیرجند. ۱۳۹۲؛ ۱۰ (۳): ۲۱۹-۲۲۶

پذیرش: ۹۲/۰۹/۰۷

اصلاح نهایی: ۹۲/۰۸/۰۴

دریافت: ۹۲/۰۳/۱۶

نویسنده مسئول: حمیدرضا مشرقی مقدم، گروه آموزشی قلب و عروق، دانشکده پزشکی دانشگاه علوم پزشکی بیرجند، بیرجند، ایران.

آدرس: بیرجند، بیمارستان ولیعصر(عج)، بخش قلب

تلفن: ۰۵۶۱۴۴۳۰۰۱؛ نمابر: ۰۵۶۱۴۴۳۰۰۴؛ e.mail:hamid.mashreghi@gmail.com

^۱ عضو مرکز تحقیقات آترواسکلروز و عروق کرونر و استاد گروه آموزشی قلب و عروق، دانشکده پزشکی دانشگاه علوم پزشکی بیرجند، بیرجند، ایران.

^۲ عضو مرکز تحقیقات آترواسکلروز و عروق کرونر و استادیار گروه آموزشی قلب و عروق، دانشکده پزشکی دانشگاه علوم پزشکی بیرجند، بیرجند، ایران.

^۳ عضو مرکز تحقیقات آترواسکلروز و عروق کرونر و استادیار گروه آموزشی جراحی قلب و عروق، دانشکده پزشکی دانشگاه علوم پزشکی بیرجند، بیرجند، ایران.

مقدمه

هوای شدید گزارش شده است. (۴-۶)، در این بررسی بیماری معرفی می‌گردد که به علت مشکل ریوی و تجمع مایع فراوان در حفره پلور دچار فلوتر دهلیزی شده بود.

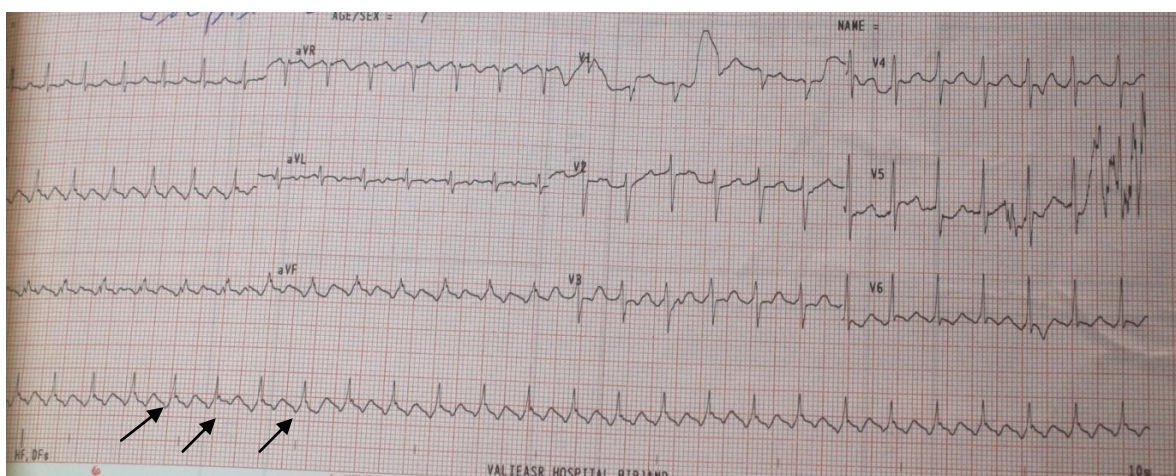
شرح مورد

بیمار مرد هشتاد ساله‌ای بود که به علت تنگی نفس شدید و پیش‌رونده از سه روز قبل که از دو ساعت قبل تشدید شده بود، به اورژانس بیمارستان مراجعه کرد. بیمار سیگاری قهار بود ولی سابقه ایسکمی قلبی، هیپرتانسیون و هیپرتیروئیدی را ذکر نمی‌کرد. در معاینه فیزیکی فشارخون ۱۲۰/۸۰ میلی متر جیوه، نبض منظم و ۱۶۰ تا در دقیقه، تعداد تنفس ۳۰ تا در دقیقه بود. سمع قلب تاکیارد، سمع ریه کاهش صداهای ریوی در سمت راست مشهود بود.

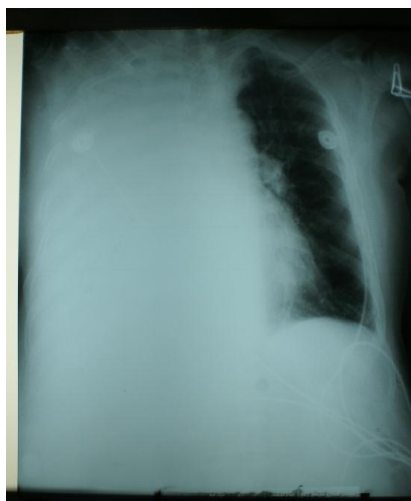
بیمار تحت مونیتورینگ قلبی قرار گرفت. یک آریتمی با کمپلکس های QRS باریک با ضربان حدود ۱۶۰ تا در دقیقه مشخص گردید (شکل ۱). با توجه به الکتروکاردیوگرافی، تشخیص فلوتر دهلیزی داده شد. جهت بیمار آمیودارون ۱۵۰ میلی گرم وریدی تجویز شد. ریتم بیمار تغییری نکرد.

آریتمی‌های قلبی یکی از علل شایع بستریهای اورژانس را تشکیل می‌دهد. یکی از آریتمی‌های فوق بطنی، فلوتر دهلیزی است. فلوتر دهلیزی (AFL) بعد از فیبریلاسیون دهلیزی، شایعترین آریتمی دهلیزی است. (۱)، فلوتردهلیزی باریت دهلیزی بیش از ۲۵۰ در دقیقه (کلاسیک ۳۰۰ در دقیقه) که بدون خط ایزوالکتریک زمینه‌ای در نوارقلب است، مشخص می‌شود. AFL اغلب یک آریتمی خطرناک نیست ولی می‌تواند همراه با کاهش عملکرد میوکارد، حملات هیپوتانسیون و کاردیومیوپاتی باشد. (۲)، نحوه برخورد با AFL مشابه فیبریلاسیون دهلیزی است و بر چهار پایه استوار است: کنترل پاسخ بطنی، ایجاد ریتم سینوسی، حفظ ریتم سینوسی و پروپیلاکسی ترومبومبولیک. برای کاهش پاسخ بطنی می‌توان از داروهایی مانند بتابلوکر، دیگوکسین و امیودارون استفاده کرد. برای ایجاد ریتم سینوسی هم از داروهای شیمیایی و هم الکتروشوک می‌توان استفاده کرد. خطر ترومبومبولی در AFL مشابه فیبریلاسیون دهلیزی است که ناشی از استاز خون در دهلیز و تشکیل ترومبوس می‌باشد. (۳)

اغلب فلوتر دهلیزی در زمینه بیماریهای قلبی ایجاد می‌شوند، اما در بیماریهای مختلفی مانند لیتوسپیروز، تومور مغزی و حتی پس از قرار گرفتن در معرض محیط با آلودگی

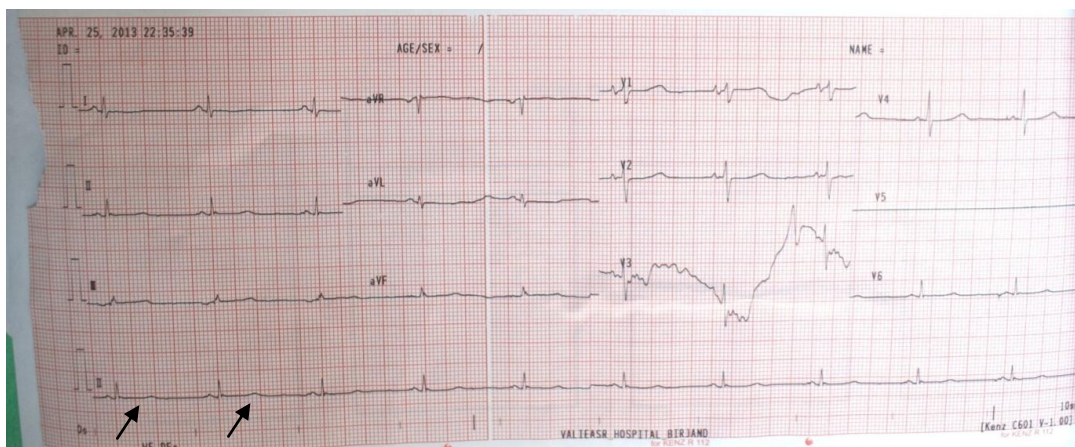


شکل ۱: الکتروکاردیوگرافی بیمار در بدو ورود به اورژانس: به کمپلکس های QRS باریک، کاملاً منظم با ضربان حدود ۱۶۰ تا در دقیقه، امواج f منفی در لیدهای تحتانی که ضربانی حدود ۳۰۰ تا در دقیقه دارند توجه کنید. نمای دندانه اره ای امواج f (Saw-tooth pattern) و از بین رفتن خط زمینه‌ای در بین کمپلکس‌های QRS در تشخیص فلوتر دهلیزی کمک کننده است



شکل ۲: رادیوگرافی قفسه صدری در بدو ورود به اورژانس - پلورال افیوژن ماسیو در ریه راست مشهود است.

با توجه به کاهش صداهای ریوی در سمت راست، رادیوگرافی قفسه صدری انجام شد (شکل ۲)، پلورال افیوژن ماسیو در ریه راست مشاهده شد که حدود نیم ساعت از بدو ورود به اورژانس، جهت بیمار Chest tube گذاشته شد. بلافاصله پس از گذاشتن آن ریتم بیمار سینوسی شد (شکل ۳ و ۲) و ریتم بیمار بدون داروی آنتی آریتمی سینوسی باقی ماند. در رادیوگرافی قفسه صدری بعد از گذاشتن chest tube، مشاهده می‌شود که میزان افیوژن ریوی بطور قابل توجهی کاهش یافته است (شکل ۴). آزمایشهای خونی بیمار شامل هموگلوبین، سدیم، پتاسیم و کراتینین نرمال بود. در اکوکاردیوگرافی ترانس توراسیک اختلال زمینه ای قلبی مشاهده نشد. با توجه به مشکل ریوی بیمار، سی تی اسکن ریه درخواست گردید تا وضعیت زمینه‌ای ریوی احتمالی مشخص گردد لیکن همراهمان بیمار اجازه انجام اقدامات بعدی را نداده و بیمار با رضایت شخصی و توصیه به ویزیت سرپایی فوق تخصص ریه، مرخص شد.



شکل ۳: الکتروکاردیوگرافی بیمار پس از گذاشتن Chest tube، ریتم بیمار سینوسی است، به موج p در لید II دقت کنید.

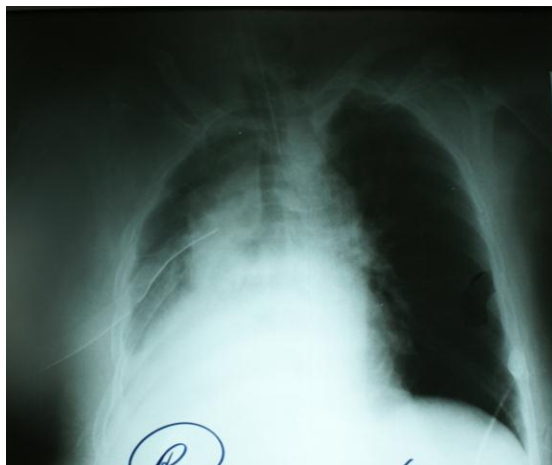
فلوتر دهلیزی یک آریتمی فوق بطنی است که بعد از فیبریلاسیون دهلیزی، شایعترین آریتمی دهلیزی است (۱)، AFL، با کمپلکس‌های QRS باریک مشخص می‌شود. (۲) در الگوریتم زیر، نحوه تشخیص تکیکاردی با کمپلکس‌های QRS باریک نشان داده شده است. (شکل ۵)
در تشخیص این آریتمی، الکتروکاردیوگرافی ۱۲ لیدی کمک کننده است. همان‌طور که در شکل ۱ دیده می‌شود در این آریتمی کمپلکس‌های QRS باریک بوده و کاملاً منظم بوده و امواج f

بحث

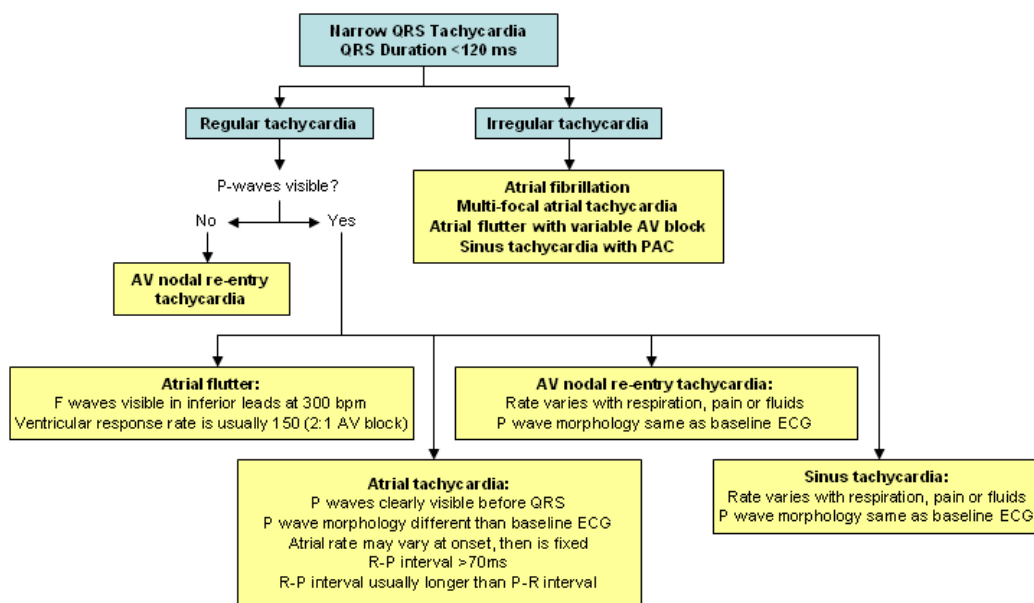
معرفی این بیمار از این جهت جالب می‌باشد که بیمار بدون زمینه قلبی دچار فلوتر دهلیزی شده است. از سوی دیگر ختم آریتمی بیمار نیز به داروی آنتی آریتمیک پاسخ نداده و بعد از رفع عامل زمینه ساز (پلورال افیوژن وسیع) ریتم سینوسی ایجاد شد.

پرستار بخش مراقبتهای ویژه و اورژانس توانایی بررسی اریتمی و تشخیص آن را دارا می‌باشد که این شکل در تشخیص بسیار کمک کننده است.

منفی در لیدهای تحتانی که ضربانی حدود ۳۰۰ تا در دقیقه دارند دیده می‌شوند. نمای دندانانه اره‌ای امواج f (Saw-tooth pattern) کمک کننده است. در شکل ۱ این امواج دیده می‌شوند. به از بین رفتن خط زمینه ای در بین کمپلکس‌های QRS توجه کنید.



شکل ۴: رادیوگرافی قفسه صدری بیماریس از گذاشتن Chest tube - پلورال افیوژن در ریه راست کاهش یافته، لوله Chest tube دیده می‌شود



شکل ۵- الگوریتم تشخیص تکیکاردی با کمپلکس باریک

میوپاتی‌ها می‌توانند فلوتر دهلیزی را ایجاد کنند. از علل دیگر ایجاد کننده فلوتر دهلیزی می‌توان از هیپرتیروئیدی، برونشیت مزمن، آمبولی ریه، فتوکروموسیتوم و الکلیسم نام برد. (۳)

علل، عوامل زمینه‌ای و علائم این آریتمی شباهت زیادی به فیبریلاسیون دهلیزی دارد. (۷)

بسیاری از علل قلبی مانند بیماریهای عروق کرونر، هیپرتانسیون، بیماریهای دریچه ای قلب، پریکاردیت و کاردیو

درمان فلوتر دهلیزی، در صورتی که همراه با اختلال همودینامیک (هیپوتانسیون، ادم ریه، اختلال هوشیاری) باشد باید به بیمار شوک داد که نوع شوک باید سنکرونیزه باشد. (۱۲)

سه اصل در درمان این آریتمی وجود دارد:

۱- ابتدا باید تعداد ضربان قلب را کم کرد که می‌توان از داروهای تزریقی بلوک کننده گره دهلیزی بطنی مانند وراپامیل، دیلتیازم و بتا بلوکرها استفاده کرد.

۲- ایجاد و حفظ ریتم سینوسی: که با استفاده از داروهای آنتی آریتمی مانند آمیودارون قابل دستیابی است.

۳- جلوگیری از ترومبوآمبولی: استفاده از آنتی کواگولانت در فلوتر دهلیزی مزمن توصیه می‌شود. اما در مورد فلوتر دهلیزی حاد باید براساس سود و زیان بیمار تصمیم گرفت.

اما در بیماران بد حال که علت زمینه‌ای غیر قلبی در ایجاد آریتمی نقش دارد، اولین نکته در درمان این آریتمی اصلاح بیماری زمینه‌ای است. در بیمار مورد بحث در این مطالعه علت آریتمی هیپوکسی ثانوی به مشکل ریوی بود که با اصلاح افیوژن پلوربیمار و اصلاح هیپوکسی آریتمی بیمار خاتمه یافت.

مراقبت‌های پرستاری در فلوتر دهلیزی:

پرستاران نقش مهمی در تشخیص آریتمی‌ها و درمان فوری و اولیه آن دارند. انتظار می‌رود با دیدن آریتمی که کمپلکس‌ها باریک (Narrow) هستند، طبق شکل ۵ بررسی صورت گرفته و پرستار تشخیص آریتمی را مشخص نماید. در صورتی که تشخیص فلوتر دهلیزی گذاشته شد سیر درمانی و مراقبتی زیر توسط پرستاران توصیه می‌شود.

بعد از مونیتورینگ قلبی بیمار، مهمترین نکته بررسی وضعیت همودینامیک است. لذا باید علائم حیاتی بیمار شامل فشارخون، ریت قلبی، وضعیت ریوی و هوشیاری بیمار را سریعا ارزیابی کرد. در صورتی که بیمار اختلال همودینامیک (هیپوتانسیون، ادم ریه، اختلال هوشیاری و یا درد شدید قفسه صدری که ناشی از آریتمی است) دارد باید هرچه زودتر آریتمی را خاتمه داد. لذا در این شرایط دستگاه الکتروشوک را آماده کرده و شوک سنکرونیزه با بیست ژول به بیمار داده شود. بیمار قبل از آن لازم است بیهوشی مختصری بگیرد. (۱۳)

در صورتی که اختلال همودینامیک نداشت، بهتر است بیمار در وضعیت نیمه نشسته قرار گیرد و اضطراب بیمار کاهش

گزارش‌های متعددی از فلوتر دهلیزی در جریان بیماری‌های غیر قلبی گزارش شده است. در مطالعه‌ای که بر روی ۱۳۴۳ بیمار که با تشخیص پنومونی در بیمارستان بستری شده بودند، نشان داد که ۲۶/۷٪ آنها دچار عوارض قلبی شدند. (۸)، این عوارض در هفته اول بستری بالاخص در ۲۴ ساعت اول، مشاهده شد. عوارض قلبی به دنبال پنومونی در این مطالعه نارسایی قلبی، انفارکتوس قلبی و آریتمی‌ها بود که شایعترین آریتمی‌ها فیبریلاسیون و فلوتر دهلیزی بود. چندین مکانیسم می‌تواند مسئول درگیری قلبی به دنبال عفونت حاد ریوی باشد. التهاب سیستمیک حاد متعاقب پنومونی می‌تواند عملکرد میوکارد را مختل کرده و افتریود بطن چپ را افزایش دهند. هیپوکسمی می‌تواند باعث افزایش فشار عروق ریوی و افتریود بطن راست شود. تاکیکاردی ایجاد شده نیز باعث عدم تعادل عرضه و تقاضا در کرونر و تشدید آترواسکلروز در این بیماران بالاخص افراد مسن شود. (۸)

در مطالعه دیگری که در ۲۳۱ بیمار با تشخیص هیپرتانسیون ریوی انجام شد نشان داد که ۲۷ نفر معادل ۱۱/۷٪ آریتمی فوق بطنی داشتند. ۱۵ نفر فلوتر و ۱۳ نفر فیبریلاسیون دهلیزی داشتند. ایجاد این آریتمی‌ها باعث تشدید علائم بالینی و نیز مورتالیتی بیماران شد. (۹)

همچنین فلوتر دهلیزی در بیماری‌هایی مانند لپتوسپیروز، گلیوبلاستوم، تماس با آلودگی‌های محیطی نیز گزارش شده است. (۴-۶)، مکانیسم قطعی ایجاد فلوتر دهلیزی در این گزارشها ذکر نشده است. هیپوکسمی، اثرات اندوتوکسین‌ها، متاستاز داخل توراکیس، اتساع دهلیزی و افزایش فشار داخل قفسه صدری از مکانیسم‌های احتمالی ذکر شده می‌باشد.

همچنین در تعدادی از بیماران بد حال بدون درگیری قلبی، این آریتمی دیده می‌شود. مکانیسم ایجاد آریتمی در بیماران بد حال کاملا شناخته نشده است اما هیپوکسمی، اختلالات الکترولیتی، تغییرات ناگهانی در حجم خون به عنوان عامل احتمالی ایجاد آریتمی مطرح شده اند. (۱۰-۱۱)

در مورد بیمار موردنظر، احتمالا هیپوکسمی ناشی از پلورال افیوژن ماسیو باعث دیلاتاسیون حاد دهلیزی، افزایش فشار ریوی و آریتمی شده بود که با سنتز مایع پلور آریتمی خاتمه یافت.

یابد. سپس از داروهای آنتی اریتمیک مثل امیودارون برای بیمار شروع شود. اریتمیک، تداخلات دارویی و عوارض آن، مرجعات بعدی به بیمار داده شود.

همچنین لازم است آنتی کوآگولانت به بیمار تجویز شود. درمورد مصرف آنتی کوآگولانت تزریقی، خوراکی، کنترل INR، رژیم غذایی مناسب، تداخل دارویی و نحوه صحیح مصرف داروها به بیماران آموزش لازم داده شود.

یکی از علل عود آریتمی‌های قلبی عدم مصرف صحیح دارو و یا تداخلات دارو و رژیم غذایی است که پرستاران در آموزش بیماران و پیشگیری از عوارض فوق نقش به سزایی دارند که لازم است توصیه‌های لازم در مورد مصرف منظم داروی آنتی

نتیجه گیری

آریتمی‌های قلبی در بیماران بد حال می‌توانند به علل غیر قلبی ایجاد شوند که در درمان آن رفع عامل زمینه ای نقش اساسی دارد.

تشکر و قدردانی

نویسندگان مقاله بر خود لازم می‌دانند از خانم رجبی که در تایپ مقاله همکاری داشتند تشکر نمایند.

REFERENCES

- 1- Lee KW, Yang Y, Scheinman MM. Atrial flutter: a review of its history, mechanisms, clinical features, and current therapy. *Curr Probl Cardiol*. 2005 Mar; 30(3):121-67.
- 2- Saoudi N, Cosio F, Waldo A, Chen SA, Iesaka Y, Lesh M, et al. Classification of atrial flutter and regular atrial tachycardia according to electrophysiologic mechanism and anatomic bases: a statement from a joint expert group from the Working Group of Arrhythmias of the European Society of Cardiology and the North American Society of Pacing and Electrophysiology. *J Cardiovasc Electrophysiol*. 2001 Jul; 12(7):852-66.
- 3- Granada J, Uribe W, Chyou PH, Maassen K, Vierkant R, Smith PN, et al. Incidence and predictors of atrial flutter in the general population. *J Am Coll Cardiol*. 2000 Dec; 36(7):2242-6.
- 4-Silva FT, da Silva Junior GB, Benevides AN, Daher Ede F. Atrial flutter complicating severe leptospirosis: a case report. *Rev Soc Bras Med Trop*. 2013 Mar-Apr; 46(2):246-8.
- 5- Liu A, Pusalkar P. Atrial flutter in a patient with glioblastoma multiforme: problems in treating thromboembolic complications. *BMJ Case Rep*. 2011 Jun; 2011.
- 6-Ghio AJ, Bassett M, Montilla T, Chung EH, Smith CB, Cascio WE, et al. Case report: supraventricular arrhythmia after exposure to concentrated ambient air pollution particles. *Environ Health Perspect*. 2012 Feb; 120(2):275-7.
- 7-Estes NA 3rd, Sacco RL, Al-Khatib SM, Ellinor PT, Bezanson J, Alonso A, et al. American Heart Association atrial fibrillation research summit: a conference report from the American Heart Association. *Circulation*. 2011 Jul; 124(3):363-72.
- 8- Corrales-Medina VF, Musher DM, Wells GA, Chirinos JA, Chen L, Fine MJ. Cardiac complications in patients with community-acquired pneumonia: incidence, timing, risk factors, and association with short-term mortality. *Circulation*. 2012 Feb; 125(6):773-81.
- 9- Tongers J, Schwerdtfeger B, Klein G, Kempf T, Schaefer A, Knapp JM, et al. Incidence and clinical relevance of supraventricular tachyarrhythmias in pulmonary hypertension. *Am Heart J*. 2007 Jan; 153(1):127-32.
- 10- Mayr A, Ritsch N, Knotzer H, Dünser M, Schobersberger W, Ulmer H, et al. Effectiveness of direct-current cardioversion for treatment of supraventricular tachyarrhythmias, in particular atrial fibrillation, in surgical intensive care patients. *Crit Care Med*. 2003 Feb; 31(2):401-5.
- 11- Meierhenrich R, Steinhilber E, Eggermann C, Weiss M, Voglic S, Bögelein D, et al. Incidence and prognostic impact of new-onset atrial fibrillation in patients with septic shock: a prospective observational study. *Crit Care*. 2010; 14(3):R108

12- Trappe HJ. Treating critical supraventricular and ventricular arrhythmias. J Emerg Trauma Shock. 2010 Apr; 3(2):143-52.

13-Scott PA, Appleford P, Farrell TG, Andrews NP. A nurse-led palpitations clinic: a 2-year experience. Postgrad Med J. 2010 Jan; 86(1011):3-7.

Atrial flutter secondary to massive pleural effusion: a case report and literature review

T. Kazemi¹, H. R. Mashraghi Moghaddam², M. Hosseinzadeh Maleki³, N. Azdaki⁴, A. Moezi⁴

Atrial flutter is a cardiac arrhythmia which requires quick and timely treatment. Here, we discuss a case with atrial flutter and massive pleural effusion admitted to emergency room. Anti-arrhythmic drug therapy was not effective in this patient, but arrhythmia was converted to sinus rhythm after pleural fluid synthesis. In this paper, we reported the case and explained the diagnosis and treatment of atrial flutter with nursing approach.

Keywords: Atrial Flutter; Supraventricular Arrhythmia; Massive Pleural Effusion, Case report.

Modern Care, Scientific Quarterly of Birjand Nursing and Midwifery Faculty. 2013; 10 (3):219-226

Received: June 6, 2013 Last Revised: October 26, 2013 Accepted: November 28, 2013

¹ Professor of Cardiology, Atherosclerosis and Coronary Artery Research Center, Birjand University of Medical Sciences, Birjand, Iran.

² Corresponding Author, Assistant Professor of Cardiology, Atherosclerosis and Coronary Artery Research Center, Birjand University of Medical Sciences, Birjand, Iran. hamid.mashreghi@gmail.com

³ Assistant Professor of Cardiac Surgery, Atherosclerosis and Coronary Artery Research Center, Birjand University of Medical Sciences, Birjand, Iran.

⁴ Assistant Professor of Cardiology, Atherosclerosis and Coronary Artery Research Center, Birjand University of Medical Sciences, Birjand, Iran.