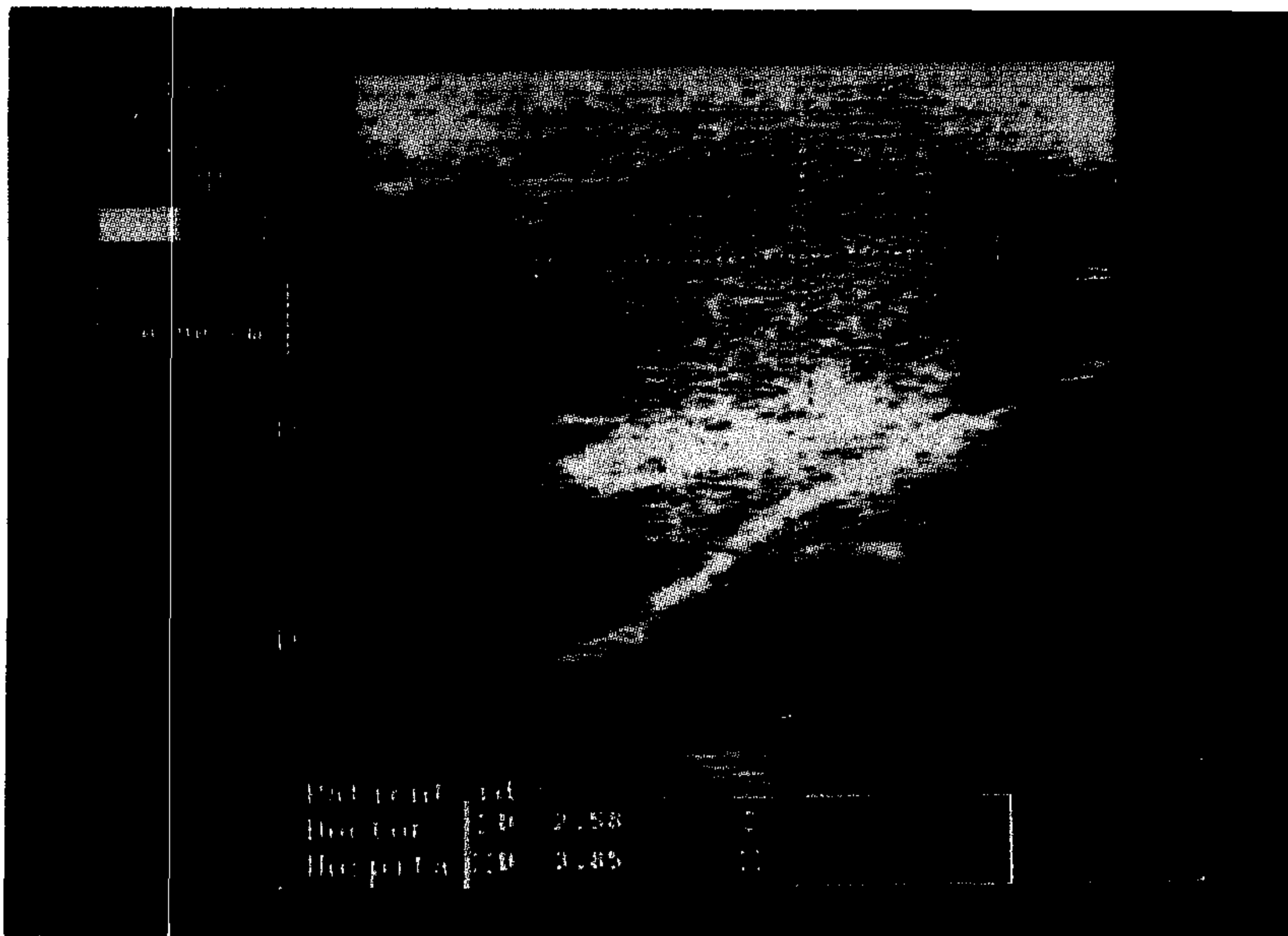


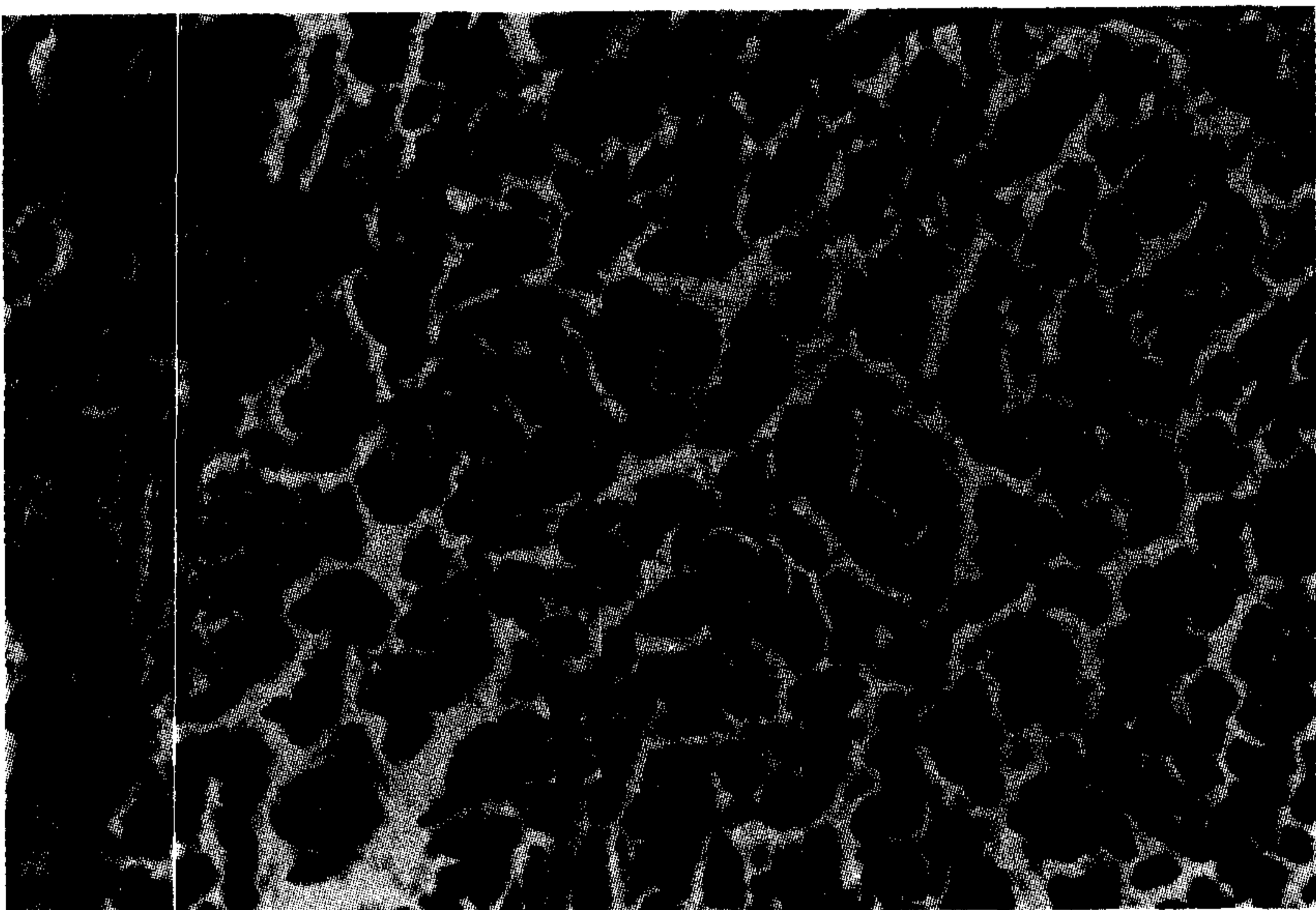
گزارشی از یک مورد درمانگاهی تومور بدنه کاروتید در یک سگ نژاد تریر

دکتر شهرام جمشیدی^۱ دکتر سیدحسین مرجانمهر^۲ دکتر سارنگ سروری^۱

مجله دانشکده دامپزشکی دانشگاه تهران، دوره ۵۵، شماره ۳، ۱۷-۱۳، (۱۳۷۹)



تصویر ۱ - اسکن تهیه شده از یک لوب توده توموری با ابعاد ۲/۵۸×۳/۸۵ سانتیمتر.



تصویر ۲ - لوبولاسیون توده توموری. تراپیکول‌های منشعب از کپسول توده توموری را به لوبول‌هایی تقسیم نموده‌اند. این تراپیکول‌ها از بافت همبند غنی از رشته‌های کلاژن تشکیل گردیده و به تعداد فراوان در تصویر دیده می‌شوند (H&E ×۱۳۲).

با ایجاد بیهوشی، بیوپسی از توده مزبور اخذ گردیده و جهت بررسی هیستوپاتولوژی به آزمایشگاه ارسال شد. لازم به ذکر است در هنگام تهیه نمونه، خونریزی بسیار شدیدی در موضع ایجاد شد که با ایجاد فشار مستقیم در ناحیه توسط تامپون کنترل گردید. در بررسی هیستوپاتولوژی مقطع تهیه شده، کپسول همبند فیبروزه مشخصی، غنی از رشته‌های کلاژن توده سلولی را احاطه کرده و انشعابات فراوانی از آن به صورت تراپیکول وارد توده شده بود. تراپیکول‌ها بافت همبند ظریف حاوی عروق و مویرگها در رشته‌های کلاژن توده را به دستجات کوچک سلولی تقسیم می‌نمود. سلولها با اندازه یکسان به اشکال چندوجهی با مرز مشخص به‌طور فشرده و متراکم در کنار یکدیگر و در دستجاتی در مجاورت مویرگها قرار داشتند. سیتوپلاسم سلولها نسبتاً آنوزیوفیلیک و

یک سگ تریر ماده ۱۳ ساله به‌منظور بررسی لاغری مفرط و کاهش اشتها به درمانگاه دامهای کوچک دانشکده دامپزشکی دانشگاه تهران ارجاع گردید. در معاینه بالینی به جز حضور توده‌ای در بخش بالایی گردن، مورد غیرطبیعی دیگری یافت نگردید. به‌منظور آزمایشهای هیستوپاتولوژی، بیوپسی از توده مزبور تهیه شد. در بررسی ریزینی، سلولهای چندوجهی با مرز مشخص به‌طور فشرده و متراکم در دستجاتی در مجاورت مویرگها قرار گرفته بودند. سیتوپلاسم سلولها نسبتاً آنوزیوفیلیک و حالت گرانوله داشت. هسته گرد تا بیضی با کروماتین پراکنده در وسط سلول قرار گرفته بود. ماکروفاژهای حاوی هموسیدرین نیز در بافت همبند کپسول و تراپیکول‌ها و حتی در مواردی استرومای ظریف توده قابل رویت بود. همچنین در تعدادی از عروق موجود در بافت همبند کپسول و تراپیکول‌ها آمبولی سلولهای توموری دیده می‌شد. با توجه به خصوصیات میکروسکوپی مزبور، توده بیوپسی‌شده به‌عنوان کمودکتوما (Chemodectoma) مورد تشخیص قرار گرفت. وضعیت نامناسب بیمار، اندازه بزرگ تومور و عدم امکان جراحی، موجب گردید تا تصمیم به معدوم‌نمودن حیوان با استفاده از دوز بالای داروی بیهوشی گرفته شود. در کالبدگشایی توده توموری کمی پایینتر از زاویه خلفی فک و در نزدیکی محل دو شاخه‌شدن شریان کاروتید قرار داشت. در بررسی میکروسکوپی اندامهای مختلف علی‌رغم مشاهده تهاجم عروقی و حضور آمبولی سلولهای نئوپلاستیک در عروق مختلف هیچ‌گونه آثاری از متاستاز مشاهده نگردید. کمودکتوما از تومورهای نادر در سگ و گربه محسوب گردیده که از گیرنده‌های شیمیایی موجود در عروق آنورت و کاروتید منشاء می‌گیرند. در سگ و گربه بیشتر تومورهای شناخته‌شده در بدنه آنورت مشاهده گردیده، در حالی‌که در انسان تومورهای بدنه کاروتید متداولتر بوده است. واژه‌های کلیدی: تومور بدنه کاروتید، کمودکتوما، تومور جسم کاروتید، تومور قاعده قلب.

در لایه ادونتیس عروق خونی بزرگ، دستجاتی از سلولهای تخصص یافته قرار دارند که تحت‌عنوان گیرنده شیمیایی خوانده می‌شوند. این بافتها در مناطق مختلفی از بدن همچون بدنه کاروتید، تنه آنورت، عصب واگ و گانگلیون مزگانی در چشم قرار دارند (۷). نئوپلاسمهای سلولهای گیرنده شیمیایی کمودکتوما نامیده می‌شوند (به اسامی Chemoreceptor cell tumor nonchromaffin paraganglioma و Aortic body tumor نیز نامگذاری شده است) (۹).


گزارش درمانگاهی

یک سگ ۱۳ ساله تریر ماده به‌منظور بررسی کاهش اشتها و لاغری شدید به درمانگاه دامهای کوچک دانشکده دامپزشکی دانشگاه تهران ارجاع گردید. در معاینه بالینی به استثنای وضعیت نامناسب بدنی و حضور یک توده بزرگ تقریباً به قطر ۷ سانتیمتر در بالای گردن مورد غیرطبیعی دیگری یافت نشد. ملامسه توده مزبور باعث ایجاد درد در حیوان نمی‌گردید. شمارش سلولهای خونی (CBC) و آزمایشهای بیوشیمیایی سرم نیز در محدوده طبیعی قرار داشت. در رادیوگرافی نیز به جز وجود توده گردنی مورد غیرطبیعی دیگری مشاهده نگردید. اولتراسونوگرافی نیز نشان‌دهنده دو توده با اکوژنیسیته یکنواخت بود که از اطراف توسط کپسول کاملاً مشخصی احاطه شده بود.

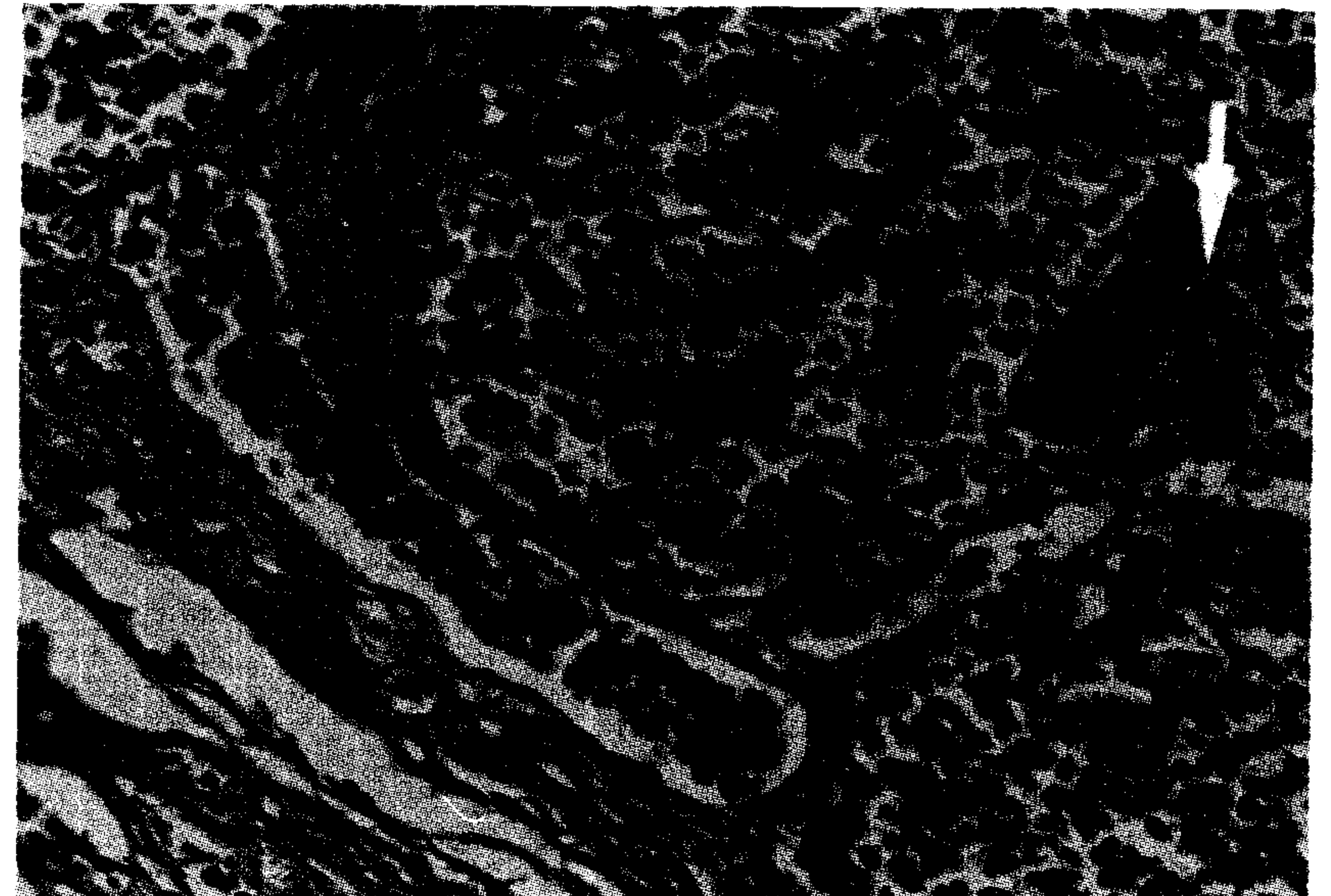
۱) گروه آموزشی علوم درمانگاهی دانشکده دامپزشکی دانشگاه تهران، تهران - ایران.

۲) گروه آموزشی پاتولوژی دانشکده دامپزشکی دانشگاه تهران، تهران - ایران.

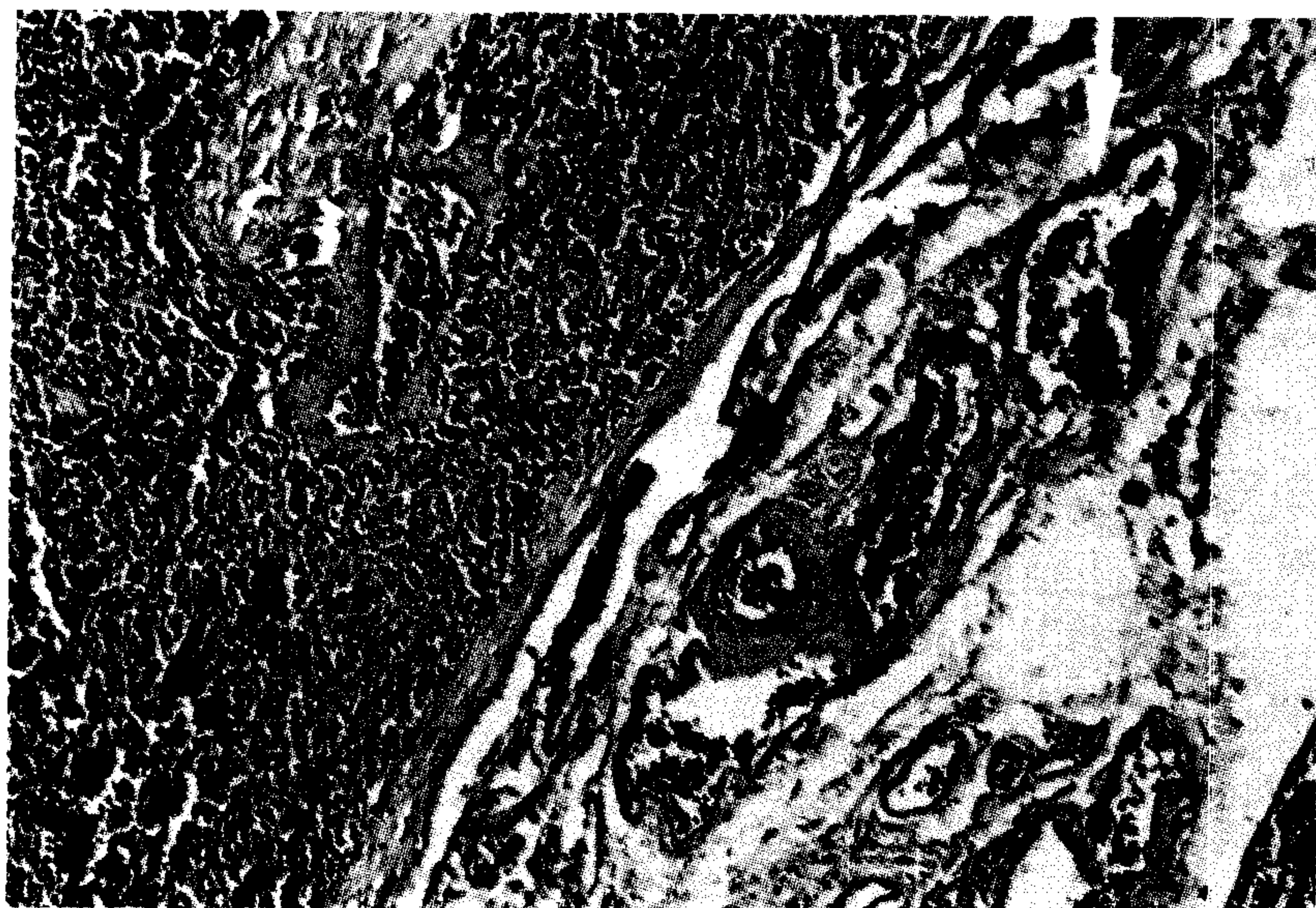




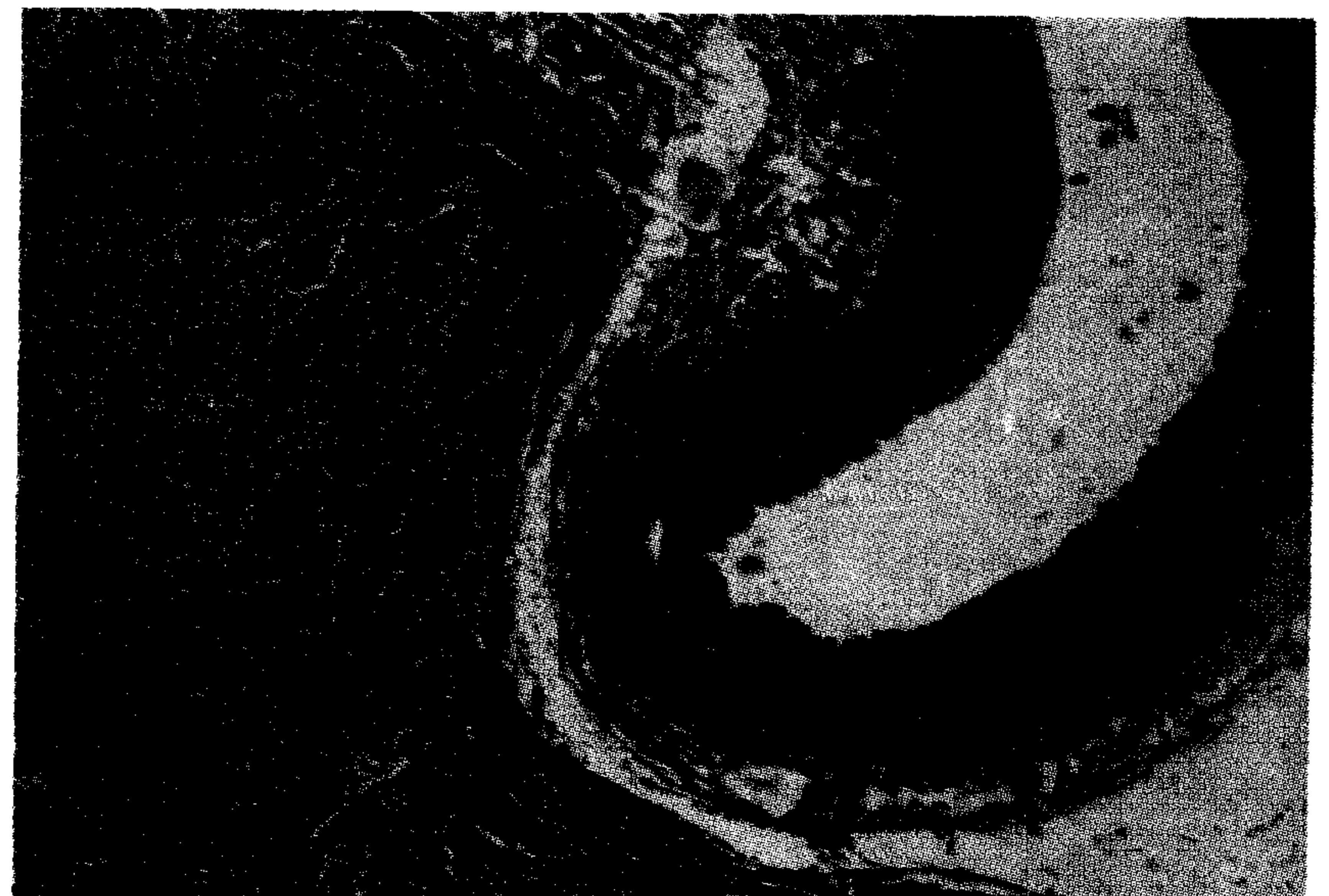
تصویر ۳ - تومور جسم کاروتید: در تصویر دستجات سلولی موجود در یک لوبول دیده می‌شوند. این سلولها به صورت چندوجهی با مرز مشخص و جدا از یکدیگر می‌باشند. سیتوپلاسم آنها نسبتاً آئوزینوفیلیک و به حالت گرانولر است. هسته سلول کروی شکل و در مرکز سلول واقع شده و کروماتین آن به حالت پراکنده و با ظاهر دانه‌دار دیده می‌شود (H&E × ۵۲۸).



تصویر ۴ - آمبولی سلولهای توموری: تعداد فراوانی از سلولهای توموری به صورت آمبولی در داخل یکی از رگهای ترابکولی دیده می‌شوند. ماکروفاژهای حاوی هموسیدرین و قهوه‌ای رنگ (پیکان) نیز در بافت همبند یکی از ترابکول‌ها قابل مشاهده‌اند (H&E × ۲۶۴).



تصویر ۵ - آمبولی سلولهای توموری: در داخل یکی از سیاهرگها (پیکان) تعداد قابل توجهی سلول توموری حضور دارد. در حالی که در دو رگ دیگر مجاور آن گلبولهای قرمز دیده می‌شوند (H&E × ۱۳۲).



تصویر ۶ - تومور جسم کاروتید: در تصویر میکروسکوپی یک مزبور مقطع عرضی شریان کاروتید و توده سلولهای نئوپلاستیک کاملاً مجاور و چسبیده به آن قابل رویت است (H&E × ۵۳).


گرفته شود. در کالبدگشایی لاغری و تحلیل شدید عضلانی کاملاً نمود داشت. توده توموری کمی پایینتر از زاویه خلفی فک به شکل دو توده بیضی شکل قرمز رنگ متصل به هم با ابعاد ۳×۳ و ۲/۵×۲/۵ سانتیمتر تشکیل شده بود که از سمت خلفی آن شریان کاروتید عبور کرده و محل دو شاخه شدن آن چند میلیمتر بالاتر قرار داشت. ورید وداج بدون وجود هر گونه اتصالی از کنار توده عبور می‌کرد. قوام توده نسبتاً سفت و دارای سطحی صاف بود. بعد از برش، سطح مقطع به رنگ خاکستری و حالت نیمه جامد و شل داشت. همچنین در سطح مقطع کانونهای خونریزی پراکنده و کوچک قابل مشاهده بود. در بررسی میکروسکوپی اندامهای مختلف علی‌رغم مشاهده تهاجم عروقی و حضور آمبولی سلولهای نئوپلاستیک در عروق مختلف هیچ‌گونه آثاری از متاستاز و کاشته شدن سلولهای توموری مشاهده نگردید. با توجه به این مطلب و خصوصیات میکروسکوپی سلولهای نئوپلاستیک که حاکی از تفکیک و تمایز خوب سلولی و آثار خوش‌خیمی می‌باشد، تومور جسم کاروتید تحت‌عنوان Carotid body adenoma نامگذاری می‌گردد.

بیشتر حالت گرانوله داشت. اما در برخی حالت واکوئوله نیز مشاهده می‌گردید. هسته گرد تا بیضی، با کروماتین پراکنده و ظاهر دانه‌دار در وسط سلولها قرار گرفته بود.

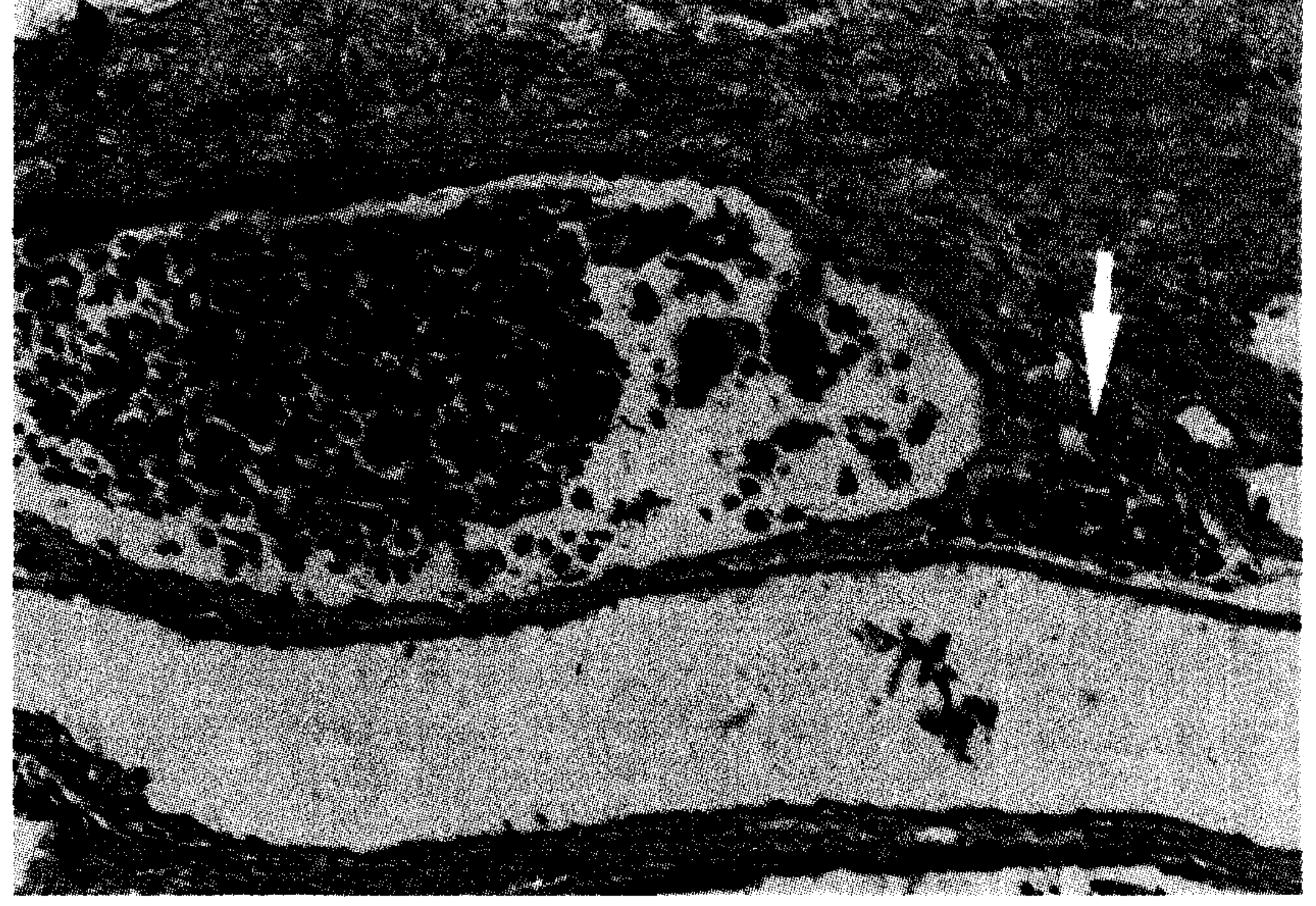در تعدادی از عروق موجود در داخل بافت همبند کپسول و همچنین ترابکول‌ها، آمبولی سلولهای توموری قابل رویت بود. همچنین در بخشهایی از کپسول، تجمع کانونی لنفوسیتها به چشم می‌خورد. مناطق متعددی از خونریزی با اندازه‌های مختلف در پارانشیم توده حضور داشته و به‌علاوه کانونهایی از نکروز انعقادی نیز قابل مشاهده بود. از نکات قابل توجه دیگر حضور ماکروفاژهای حاوی هموسیدرین در بافت همبند کپسول و ترابکول‌ها و حتی در مواردی استرومای ظریف توده می‌باشد. با توجه به خصوصیات میکروسکوپی مزبور، توده بیوپسی‌شده به‌عنوان کمودکتوما مورد تشخیص قرار گرفت.

وضعیت نامناسب بیمار، اندازه بزرگ تومور و اصرار صاحب دام موجب گردید تا تصمیم به معدوم‌نمودن حیوان با استفاده از دوز بالای داروی بیهوشی

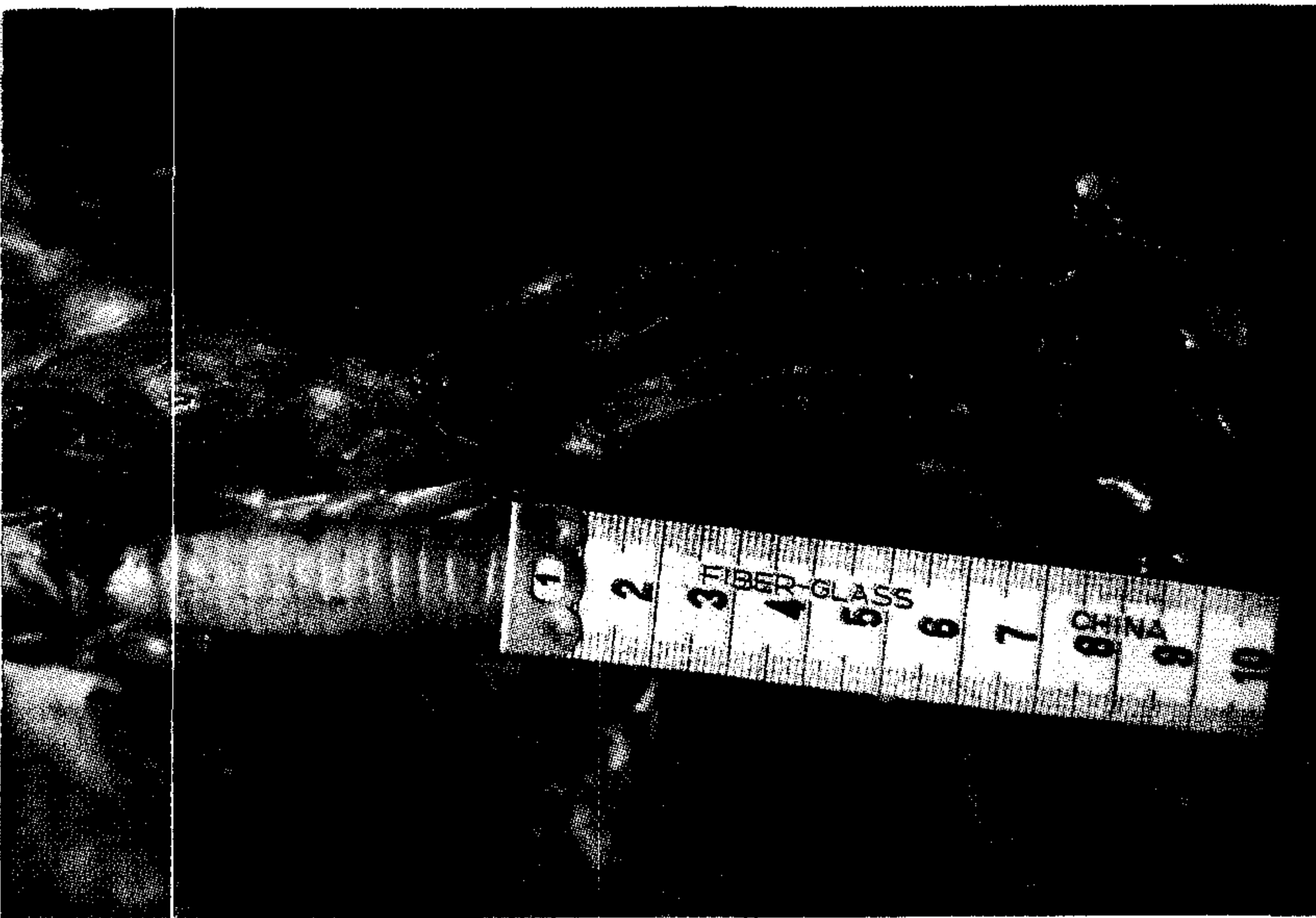




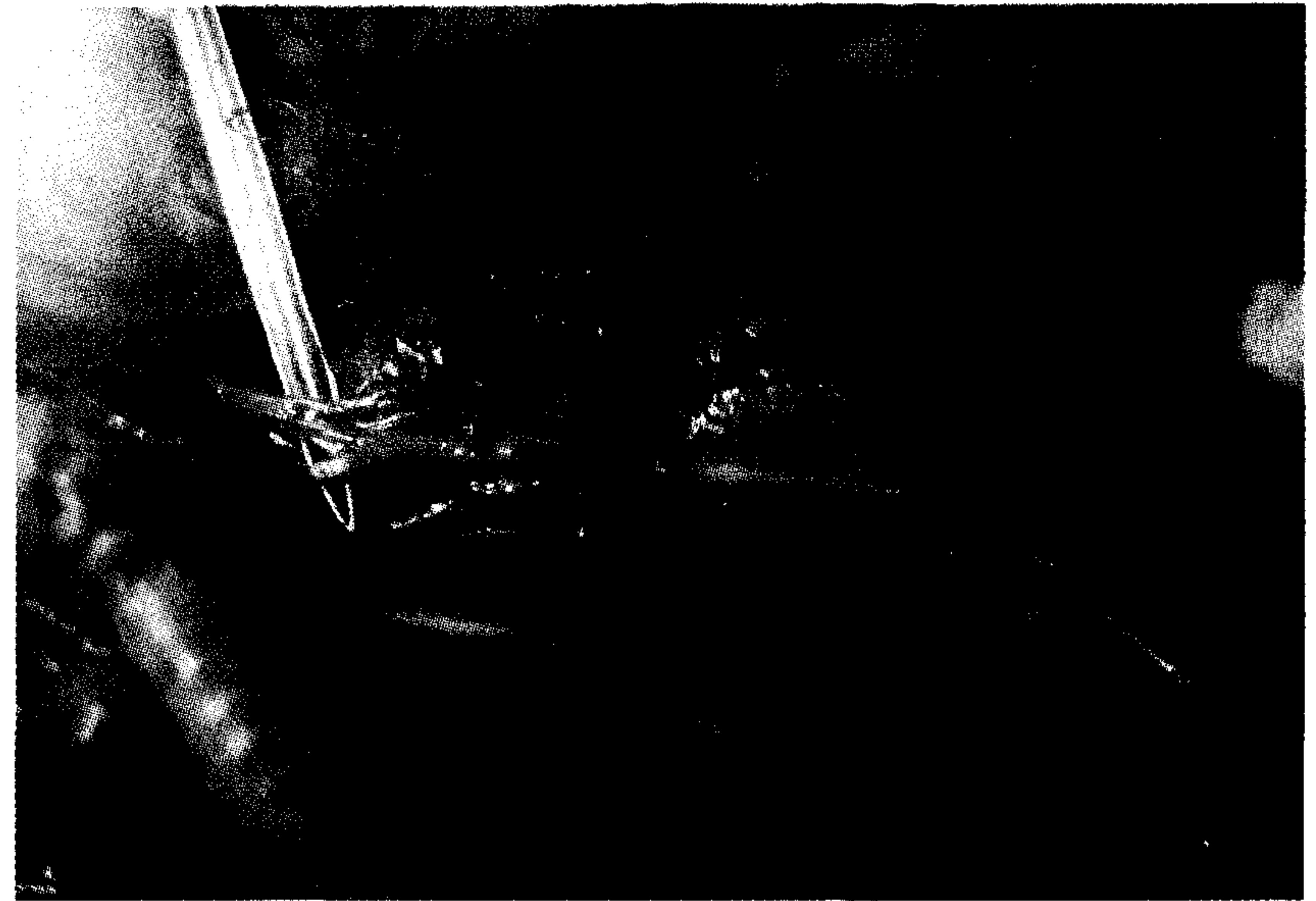
تصویر ۷ - نکروز و خونریزی: مناطق وسیعی از نکروز انعقادی همراه با گلبولهای قرمز و پراکنده و یک کانون بزرگ خونریزی در کنار سلولهای نئوپلاستیک سالم در پاناشیم توده توموری دیده می‌شود (H&E × ۱۳۲).



تصویر ۸ - حضور لنفوسیتها و ماکروفاژهای حاوی هموسیدرین در کپسول توده توموری: در تصویر، بافت همبند فیبروزه کپسول به همراه تجمع کانونی لنفوسیتها و ماکروفاژهایی که حاوی دانه‌های هموسیدرین به رنگ زرد مایل به قهوه‌ای و براق می‌باشند دیده می‌شود (H&E × ۲۶۴).



تصویر ۹ - منظره ماکروسکوپی توده توموری: در این تصویر توده توموری پس از کالبدگشایی در نزدیکی محل دو شاخه شدن شریان کاروتید قابل مشاهده می‌باشد.




تصویر ۱۰ - منظره نزدیکتر از توده توموری پس از کالبدگشایی.

بحث

در طب دامپزشکی تومورهای قاعده قلب به تومورهای اطلاق می‌شود که در مجاورت عروق بزرگ قرار دارند (۱۰). کمودکتوما متداولترین نوع این تومورها را تشکیل داده که از گیرنده‌های شیمیایی قاعده آئورت منشاء می‌گیرند. سایر نئوپلاسمهایی که ممکن است در این موقعیت قرار گیرند عبارت‌اند از: تیروئید، پاراتیروئید، لنفوئید یا بافت همبند. سیستم گیرنده شیمیایی در پستانداران بخشی از سیستم عصبی پاراسمپاتیک به‌شمار می‌رود. مهمترین اجزاء سیستم گیرنده شیمیایی اجسام آئورتی و کاروتیدی بوده که به ترتیب در دیواره آئورت بالارونده و محل دو شاخه شدن سرخرگ کاروتید قرار دارند. این گیرنده‌های شیمیایی از طریق رشته‌های آوران موجود در اعصاب زبانی حلقی و واگ به بصل النخاع متصل می‌گردند. این گیرنده‌های شیمیایی توسط افزایش فشار دی‌اکسید کربن سرخرگی (Paco2)، کاهش فشار اکسیژن سرخرگی یا تغییر pH خون فعال می‌شوند. تحریک گیرنده‌های شیمیایی منجر به تعدیل تعداد حرکات تنفس و فشار خون سرخرگی خواهد شد (۵).

تومورهای گیرنده‌های شیمیایی کمودکتوما در سگ و گربه بندرت مورد



تصویر ۱۱ - سطح مقطع توده توموری.



References

1. Blackmore, J. Neurological complications of a chemodectoma in a dog. *Journal of American Veterinary Medical Association*, 184: 475-8, (1984).
2. Callanan, J.J. Metastatic aortic body tumor causing neck pain in a dog. *Journal of Small Animal Practice*, 32: 525-528, (1991).
3. Cobb, M.A. Intrapericardial neoplasia in 14 dogs. *Journal of Small Animal Practice*, 33: 309-316, (1992).
4. Edwards, C. The carotid body in animals at high altitude. *Journal of Pathology*, 104: 231-8, (1971).
5. Guyton, A.C. *Textbook of Medical Physiology*. 7th ed. Philadelphia: WB Saunders: 508-511, (1986).
6. Hayes, H.M. An hypothesis for the aetiology of canine chemoreceptor system neoplasms, based upon an epidemiological study of 73 cases among hospital patients. *Journal of Small Animal Practice*, 16: 337-43, (1979).
7. Johnson, K.H. Aortic body tumor in the dog. *Journal of the American Veterinary Medical Association*, 152: 154-160, (1968).
8. Patnaik, A.K. Canine chemodectoma (extra-adrenal paragangliomas) a comparative study. *Journal of Small Animal Practice*, 16: 785-801, (1975).
9. Richards, M.A. Aortic body tumors in a boxer dog with a review of the literature, *Journal of Pathology*, 98: 283-288, (1969).
10. Thomas, W.P. Pericardial disease. In: Ettinger sj. *Textbook of Veterinary Internal Medicine*. Philadelphia: WB Saunders, 1080-96, (1983).
11. Wykes, P.M. Removal of five canine cardiac tumors using a stapling instrument. *Veterinary Surgery*, 15: 103-6, (1986).
12. Zakarian, B., Naghshineh, R. and Sanjar, M. Aortic body and carotid body tumors in dogs in Iran. *Journal of Small Animal Practice*, 13: 249-256, (1972).

A case report of carotid body tumor in a Terrier dog

Jamshidi, S.H.¹, Marjanmehr, H.², Soroori, S.¹

¹Department of Clinical Sciences, Faculty of Veterinary Medicine, Tehran University, Tehran - Iran. ²Department of Pathology, Faculty of Veterinary Medicine, Tehran University, Tehran - Iran.

A 13 years old, intact female, mixed terrier dog was presented to Tehran University, Small Animal Teaching Hospital of the Faculty of Veterinary Medicine for investigation of sever weight loss and decrease of appetite. In clinical examination a large fleshy mass was palpated at the upper portion of the neck. The dog was

تشخیص قرار می‌گیرند. در سگ و گربه بیشتر تومورهای بدنه آئورت حضور داشته در حالی که در انسان تومورهای بدنه کاروتید متداولتر بوده است (۸). در سگها میزان وقوع کمودکتوما در نژادهای براکیوسفال خصوصاً باکسر و بوستون تریر بالاتر می‌باشد (۱۲، ۸، ۶).

کمودکتوما از تومورهای با رشد آهسته بوده که بیشتر تهاجم موضعی داشته و احتمال ایجاد متاستاز در آنها نسبتاً پایین می‌باشد. این تومور بدون درد و فاقد عملکرد خاص می‌باشد، لذا قبل از تشخیص اندازه بزرگی پیدا کرده و باعث تأخیر در شروع درمان می‌گردد. وجود یک توده قابل لمس یا علایم بالینی ناشی از وجود یک توده فضاگیر ممکن است تنها یافته بالینی در کمودکتوما حیوانات باشد.

علت بروز کمودکتوما در حیوانات اصلی بخوبی مشخص نگردیده است. در انسان بین ایجاد هیپرپلازی جسم کاروتید و آمفیوزم ارتباط مثبتی گزارش شده است. در مقایسه بین اجسام کاروتید سگ و خرگوشهایی که در مناطق مرتفع زندگی می‌کرده‌اند نسبت به آنهایی که در سطح دریا بوده‌اند هیپرپلازی جسم کاروتید به مراتب در گروه اول بالاتر بوده است (۴). همچنین میزان کمودکتوما در انسانهایی که در مناطق مرتفع زندگی می‌کرده‌اند در مقایسه با ساکنین سطح دریا ده برابر بوده است (۶). این یافته‌ها مؤید این تئوری خواهند بود که کاهش اکسیژن مزمن یک عامل مؤثر در ایجاد کمودکتوما در انسان می‌باشد. در حیوانات نیز ممکن است علت ایجاد تومور همین عامل باشد (۶). افزایش تلاش تنفسی در نژادهایی که از پوزه پهن برخوردارند ممکن است کمبود مزمن اکسیژن را باعث شده، احتمال بروز هیپرپلازی و به دنبال آن نئوپلازی سلولهای گیرنده شیمیایی را افزایش دهند.

نئوپلاسمهای آندوکرینی همزمان در سگهای مبتلا به کمودکتوما از یافته‌های معمول به‌شمار می‌روند (۸). در این ارتباط تومورهای بیضه متداولترین نوع تومورها را تشکیل داده‌اند، ولی تومورهای دیگر همچون تخمدان، تیروئید، پاراتیروئید، آدرنال، هیپوفیز و پانکراس نیز مشاهده گردیده‌اند.

در ابتدا کمودکتوما با توجه به منظره بافتی نسبتاً غیرتهاجمی به‌عنوان یک تومور خوش‌خیم محسوب می‌گردید. با این حال کمودکتوما همراه با متاستاز در سگ و گربه مورد گزارش قرار گرفته است (۸ و ۱). در سگها ریه، احشاء شکمی، برونش، غدد مدیاستن و عروق تاجی بزرگ بیشترین مناطق متاستاز را تشکیل داده‌اند (۸، ۶، ۱). به‌طور کلی ۲۲ درصد تومورهای کمودکتوما در سگها همراه با متاستاز بوده و ریه بیشترین محل تهاجم را دارا بوده است، ولی سایر مناطق از جمله مناطق استخوانی نیز مورد گزارش قرار گرفته است (۱). ارزیابی بافت‌شناسی بدخیمی مشکل می‌باشد و وجود متاستاز تنها روش تشخیص بدخیمی در کمودکتوما به‌شمار می‌رود.

مداخله جراحی کمودکتوما در انسان از موفقیت بالایی برخوردار بوده است، ولی در سگها میزان بهبود به‌دنبال استفاده از این روش پایین می‌باشد. ارتباط نزدیک بین عروق اصلی با سلولهای گیرنده شیمیایی در جراحی کمودکتوما ایجاد اشکال می‌نماید. در ۱۰ قلاده سگی که به‌منظور نئوپلازی جسم کاروتید تحت جراحی قرار گرفته بودند چهار مورد در دوره کوتاهی پس از جراحی تلف گردیدند و در ۶ موردی که نجات یافته‌اند نیز دوره بقاء تنها ۲۲ ماه بوده است. انجام جراحی بر روی کمودکتوما و سایر تومورهای قلبی در مواقعی موفق خواهد بود که پایه‌دار باشند و در عروق اصلی تهاجم زیادی صورت نگرفته باشد. در غیر این صورت می‌توان از اشعه درمانی استفاده نمود (۱۱).



anesthetized, and a biopsy of the mass was obtained, and submitted for histopathological analysis. The sections composed of nests or packets of cells generally were uniform in size, with indistinct cellular borders and moderate to abundant amounts of light, eosinophilic cytoplasm. Nuclei were round to oval with evenly dispersed chromatin. Macrophages in capsular connective tissue and in trabecules had haemosiderrin stain. The final histological diagnosis was chemodectoma. In view of the poor body condition, large size of the tumor, the animal was euthanased and submitted for postmortem examination. In macroscopic examination the mass was encapsulated at the bifurcation of the carotid artery with some attachment to it. No evidence of distant metatasis was found in neither macroscopic nor microscopic examinations. Chemoreceptor tumors (chemodectoma) rarely are diagnosed in cats and dogs. Aortic body tumors are identified more commonly in dogs and cats, while carotid body tumors are the most common in humans.

Key words : Carotid body tumor, Chemodectoma, Carotid body adenoma, Heart base tumor.

