

مطالعه لایه عضلانی جدار ایلوم سگ به وسیله میکروسکوپیهای نوری و الکترونی

دکتر یوسف صادقی^۱ دکتر محمد بیات^۱ دکتر داوود شریفی^۲

مجله دانشکده دامپزشکی دانشگاه تهران، دوره ۵۵، شماره ۴، ۹۰-۸۷، (۱۳۷۹)

گوارشی خواهد بود، در تحقیق حاضر پوشش عضلانی قسمت ایلوم روده باریک سگهای سالم با میکروسکوپیهای نوری و الکترونی بررسی شد.

مواد و روش کار

در این تحقیق از ۵ قلابه سگ ماده سالم نژاد مخلوط با سن بالای یکسال و وزنی حدود ۲۵ کیلوگرم استفاده شد. سگها با تزریق داخل عضلانی داروهای Acepromazine ساخت شرکت بلژیکی Phenix pharmacia Antewrp به میزان ۵/۰ میلی گرم به ازای هر کیلوگرم و Thiopental sodium ساخت شرکت فرانسوی Specia 1 g به میزان ۲۰ میلی گرم به ازای هر کیلوگرم بیهوش گردیدند. سپس با عمل لاپاراتومی و پس از پرفیوژن با محلول گلو تارا آلدئید ۲ درصد در بافر فسفات، از قسمت انتهایی ایلوم دو نمونه جهت مطالعه میکروسکوپیهای نوری الکترونی برداشته شد. نمونه‌های مربوط به میکروسکوپ الکترونی پس از اینکه به مدت ۲۴ ساعت در محلول فوق‌الذکر قرار گرفتند در زیر استریومیکروسکوپ به نوارهای ریزتری تشریح شدند و سعی گردید قسمت اعظم مخاط حذف شود. سپس نمونه‌ها به مدت دو ساعت در محلول تازه گلو تارا آلدئید ۲ درصد قرار داده شدند و بعد از آن با محلول اسمیوم تتراکسید ۲ درصد به مدت دو ساعت فیکس مجدد گردیدند. پس از مراحل آنگیری با محلولهای اتانل بتدریج غلیظ‌تر شده، نمونه‌ها با رزین آگار قالبگیری و به وسیله دستگاه اولترامیکروتوم LKB سوئد برشهایی نیمه نازک با قطر یک الی دو میکرومتر (Semithin) تهیه و با محلول تولوئیدین بلو رنگ آمیزی و از موقیعت صحیح نمونه‌ها اطمینان حاصل شد. ضخامت لایه‌های پوشش عضلانی ایلوم به وسیله قطعه چشمی که دارای خط کش مدرج دو میلیمتری و با بزرگنمایی ۴۰۰ برابر میکروسکوپ نوری اندازه‌گیری شد.

در مورد نمونه‌های میکروسکوپ الکترونی برشهایی به ضخامت ۹۰-۶۰ نانومتر (Ultrathin) تهیه و هر چند برش، روی یک گرید مسی منتقل و به وسیله اورانیل استات (Uranyl acetate) و سیترات سرب (Lead citrate) رنگ آمیزی دوبل شدند. گریدها به وسیله میکروسکوپ الکترونی انتقالی EM-900 ساخت کارخانه ZEISS آلمان، با ولتاژ بالای ۸۰ کیلووات و با بزرگنمایی‌های کم و زیاد مشاهده شدند. در بزرگنمایی‌های زیاد (بالتر از ۱۱۰۰ برابر) از نواحی مورد نظر به وسیله دوربین عکسبرداری TFP که بر روی میکروسکوپ نصب است عکس تهیه و سپس ظهور و تفسیر شد. نمونه‌های مربوط به مطالعه به وسیله میکروسکوپ نوری به وسیله روش استاندارد بافت‌شناسی عمومی آماده‌سازی و با روش هماتوکسیلین و اتوزین رنگ آمیزی شدند.

نتایج

در بررسی لامهای میکروسکوپ نوری، چهار لایه جدار ایلوم مشخص بود که عبارت‌اند از مخاط، زیرمخاط، پوشش عضلانی و سروز. در پوشش عضلانی، لایه طولی در خارج و لایه حلقوی در داخل مشاهده شد. در لایه طولی مقطع هسته‌ها مدور بود در حالی که در لایه حلقوی به صورت طولی دیده شدند. در بعضی نقاط در حد فاصل بین دو لایه عضلانی، شبکه عصبی آئورباخ (Auerbach's plexus) مشخص بود.

در تحقیق حاضر پوشش عضلانی جدار ایلوم سگهای سالم با استفاده از میکروسکوپیهای الکترونی انتقالی و نوری بررسی شد. در ۵ قلابه سگ ماده بالغ و سالم با رعایت شرایط استریل و تحت بیهوشی عمومی عمل لاپاراتومی انجام شد و انتهای ایلوم در معرض دید قرار گرفت و دو نمونه از آن برای مطالعات میکروسکوپیهای نوری و الکترونی برداشته شد. بر روی نمونه‌های اول مراحل کار عملی بافت‌شناسی عمومی به عمل آمد و برشها با روش رنگ آمیزی هماتوکسیلین و اتوزین رنگ و با میکروسکوپ نوری مطالعه توصیفی شدند. نمونه‌های دوم جهت مطالعه میکروسکوپ الکترونی انتقالی آماده و برشهای نیمه نازک (Semithin) و Ultrathin تهیه و رنگ شدند. برشهای نیمه نازک به وسیله میکروسکوپ نوری مطالعه کمی و برشهای Ultrathin به وسیله درشت‌نمایی‌های پایین و بالای میکروسکوپ الکترونی مطالعه شدند. در نمونه‌های میکروسکوپ نوری آرایش متداول لایه‌های طولی و حلقوی عضله صاف پوشش عضلانی جدار ایلوم مشاهده شد و با میکروسکوپ الکترونی انتقالی تقسیم‌بندی لایه حلقوی را به دو نوار ضخیم در خارج و نازک در داخل آشکار ساخت. میانگین و انحراف معیار ضخامت نوار ضخیم خارجی بین $21/7 \pm 4/4 \mu m$ الی $80 \pm 5/7 \mu m$ و ضخامت نوار نازک داخلی بین $1/60 \pm 0/49 \mu m$ الی $6/2 \pm 2 \mu m$ بود در ۴ قسمت نازک داخلی فاصله بین سلولها کم و باریک بود و یک مورد اتصال باز (Gap junction) بین سلولهای آن دیده شد که در مطالعات گزارش نشده بود. بین دو قسمت لایه حلقوی، شبکه عضلانی مشاهده شد. تقسیم‌بندی لایه حلقوی پوشش عضلانی جدار ایلوم به دو قسمت خارجی و داخلی و وجود اتصالات باز در هر دو قسمت دلیل عملکرد مستقل آنها از یکدیگر باشد.

واژه‌های کلیدی: ایلوم، لایه عضلانی، سگ، میکروسکوپ الکترونی.

بر اساس معلومات کلاسیک که در کتب مرجع آناتومی انسانی و حیوانی و فیزیولوژی مندرج است جدار روده باریک از داخل به خارج شامل لایه‌های مخاط، زیر مخاط، پوشش عضلانی و سروز است. پوشش عضلانی خود شامل یک لایه طولی نازک در خارج و یک لایه حلقوی ضخیم در داخل و شبکه عصبی Myenteric بین آن دو واقع شده است (۱، ۲، ۳، ۴، ۵، ۶، ۷).

برای اولین بار Duchon et al (1983) اطلاعات جدید و متفاوتی را در این زمینه ارائه دادند و اعلام نمودند مطالعه با میکروسکوپ الکترونی بیانگر دو قسمتی بودن لایه حلقوی پوشش عضلانی جدار روده باریک است (۸). این مشاهدات مربوط به نمونه‌های روده باریک سگ واگوتومی شده بود.

از طرف دیگر Rumessen et al (1993) اعلام کردند لایه عضلانی حلقوی پوشش روده باریک انسان یکدست نیست و به وسیله تیغه‌هایی که از لایه زیر مخاط منشأ گرفته به نواحی کوچکتری تقسیم شده است (۹).

با ملاحظه تحقیقات فوق به نظر می‌رسد لایه عضلانی پوشش روده باریک دارای جزئیات ساختاری فراتری از آنچه که در کتب مرجع ذکر شده است می‌باشد و با توجه به اینکه در تحقیق Duchon et al (1983) از سگ واگوتومی شده استفاده کرده بودند که تعمیم نتایج ایشان را به نمونه‌های سالم با اشکال مواجه می‌کند و همچنین به منظور کسب اطلاعات مورفولوژیک و کمی بیشتر که طبعاً راهگشای شناخت دقیقتر فیزیولوژی و بیماریهای عملکردی لوله

۱) گروه آموزشی آناتومی دانشکده پزشکی دانشگاه علوم پزشکی شهید بهشتی، تهران - ایران.

۲) گروه آموزشی علوم درمانگاهی دانشکده دامپزشکی دانشگاه تهران، تهران - ایران.



لایه عضلانی حلقوی به یک قسمت خارجی که خیلی وسیعتر است به نام بخش خارجی و یک نوار داخلی که ضخامت اندکی دارد به نام بخش داخلی تقسیم شده است و بین این دو یک شبکه عصبی ساندویچ شده، مشاهده شد که آن را در شبکه عضلانی عمقی ("Deep Muscular Plexus " DMP") نامگذاری کرده اند (تصویر ۳). داخلتر از نوار داخلی نسج زیر مخاطی قرار گرفته است که باعث دارابودن حالت مشبک در برشهای Ultrathin بندرت واضح دیده می شود. نتایج بزرگنمایی بالای میکروسکوپ الکترونی از این قرار بود: در بخش خارجی لایه عضلانی حلقوی ("Outer Circular Muscle " OCM) سلولهای عضلانی درشت تر و فاصله بین آنها زیاد بود و اتصالات باز تعداد زیاد بین آنها دیده می شود (تصویر ۴).


بخش داخلی لایه عضلانی حلقوی ("Inner Circular Muscle " ICM) تقریباً از ۸ الی ۱۰ ردیف سلول عضلانی تشکیل شده بود و سلولها نسبت به قسمت OCM کوچکتر بودند و رنگ پذیری بیشتری نشان دادند و فاصله بین آنها کمتر بود (تصویر ۵) و در یک مورد بین آنها اتصال باز دیده می شود (تصویر ۶).

جدول ۱ - ضخامت قسمتهای عضلانی جدار ایلوم سگ در لامهای سمی تین


نمونه	ضخامت قسمتهای عضلانی (میکرومتر)		
	لایه طولی	لایه حلقوی	خارج لایه حلقوی
۱	۱۷/۲±۰/۸۴	۵۳/۱±۸/۶	۴۸/۴±۱۱
۳	۳۳/۳±۲/۵	۸۶/۲±۴/۷	۸۰±۵/۷
۴	۷/۲±۰/۴۷	۲۳/۳±۴/۳	۲۱/۷±۴/۴
۵	۱۰/۱±۱/۲	۳۳/۷±۱/۸	۳۰/۵±۱/۷

داده ها به صورت Mean±SD ارائه شده اند.

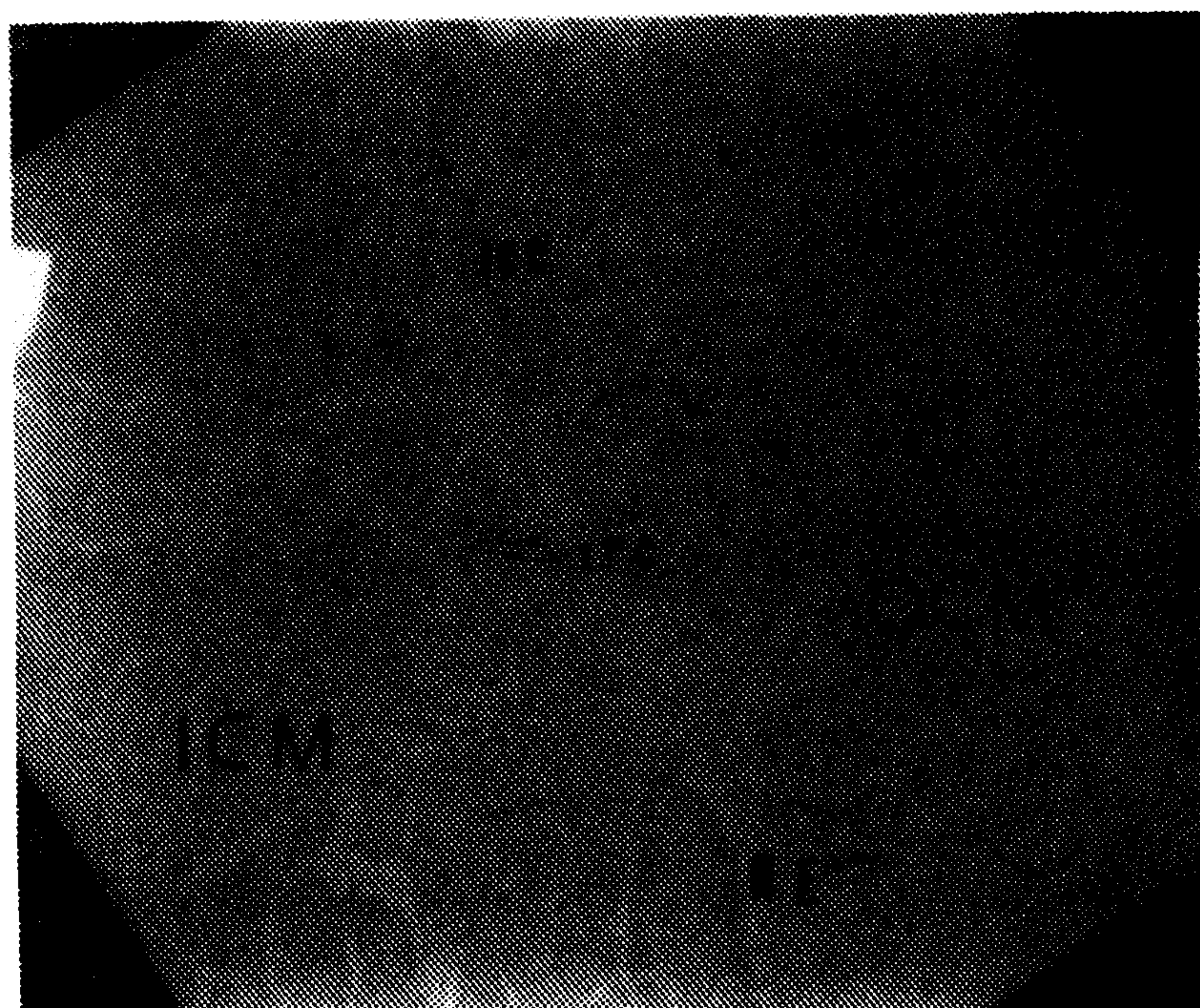
نتایج مربوط به اندازه گیری برشهای سمی تین در تصویر ۱ و جدول ۱ آورده شده است. در بررسی میکروسکوپ الکترونی با بزرگنمایی کم نتایج از این قرار بود: در چند مورد کل ضخامت پوشش عضلانی جدار ایلوم مشاهده شد که در این نما مقطع لایه عضلانی طولی در خارج و سپس مقطع شبکه آئورباخ و بعد از آن مقطع لایه عضلانی حلقوی قرار گرفته است (تصویر ۲).



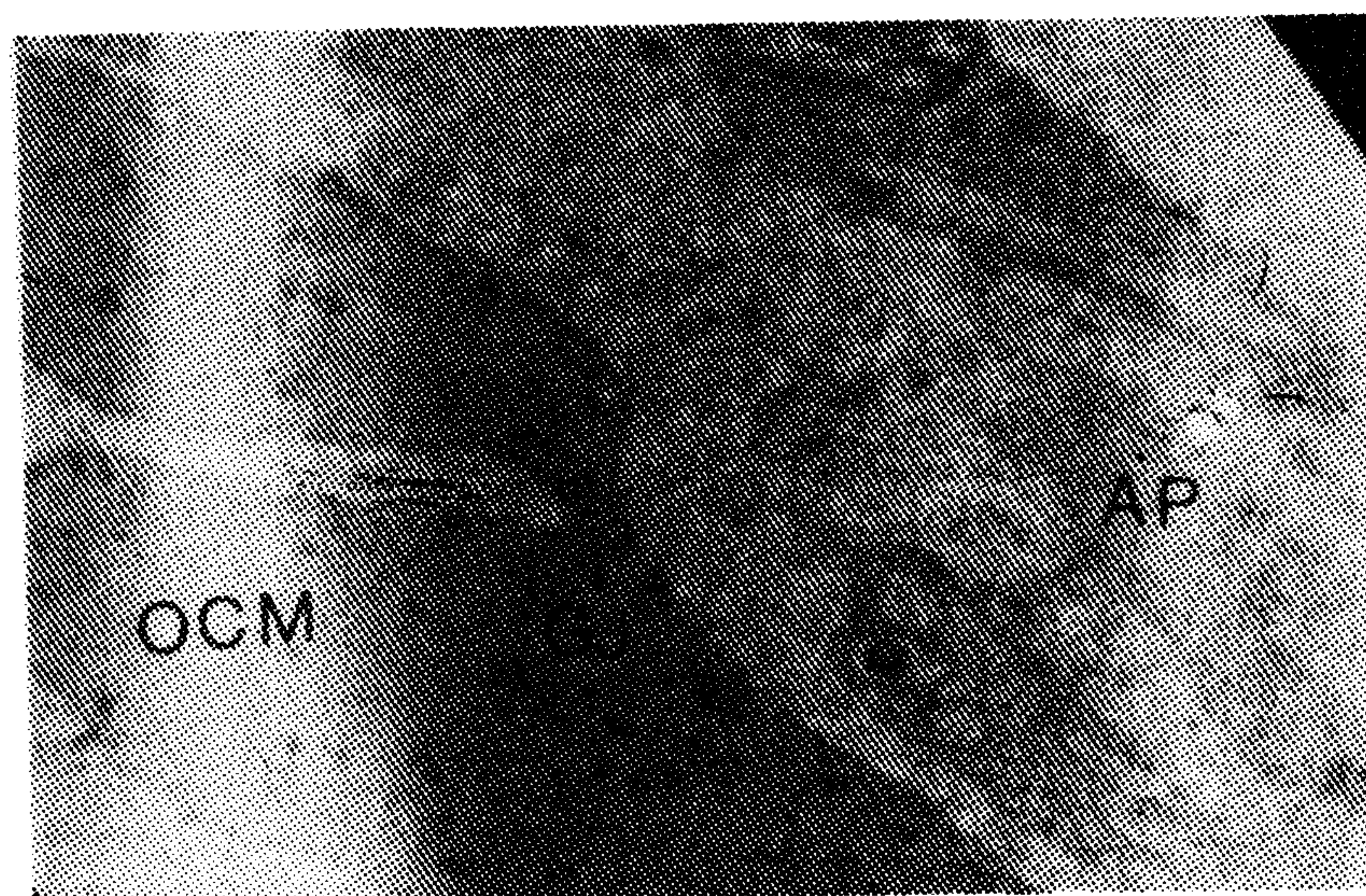
تصویر ۱ - نمای پوشش عضلانی جدار ایلوم. LM (لایه عضلانی طولی، ICM) قسمت داخلی لایه عضلانی حلقوی، OCM) قسمت خارجی لایه عضلانی حلقوی. رنگ آمیزی تولوئیدین بلو، برش سمی تین، (بزرگنمایی ×۴۰۰).



تصویر ۲ - LM (لایه طولی، ICM) قسمت داخلی لایه حلقوی، OCM) قسمت خارجی لایه حلقوی، (بزرگنمایی کم میکروسکوپ الکترونی ×۲۵۰).

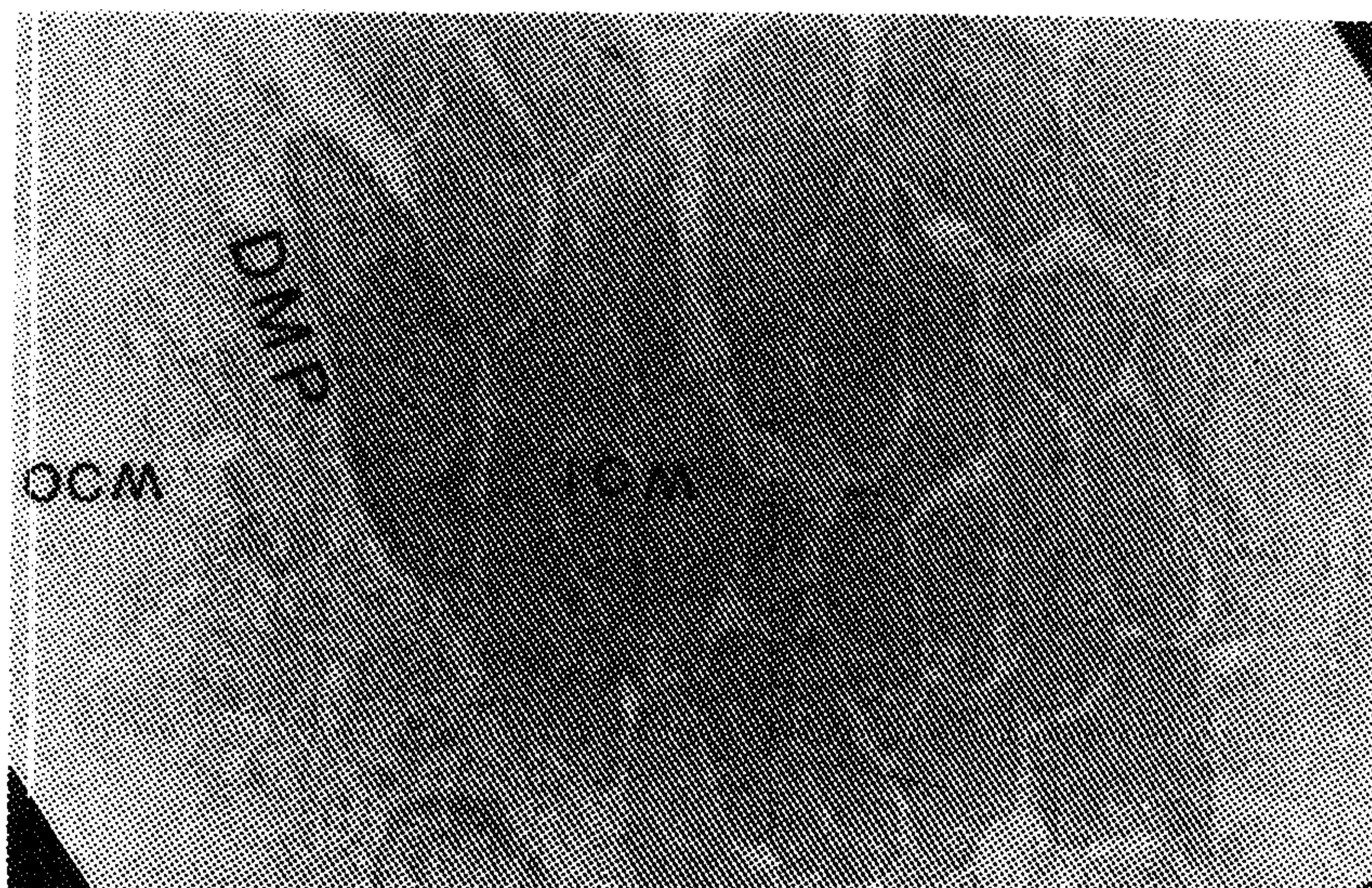


تصویر ۳ - ICM) قسمتهای داخلی، OCM) خارجی، NE) لایه حلقوی و انتهای عصب، ICC) سلولهای اینترستیشیال کاخال، (بزرگنمایی بالا میکروسکوپ الکترونی ×۴۴۰۰).

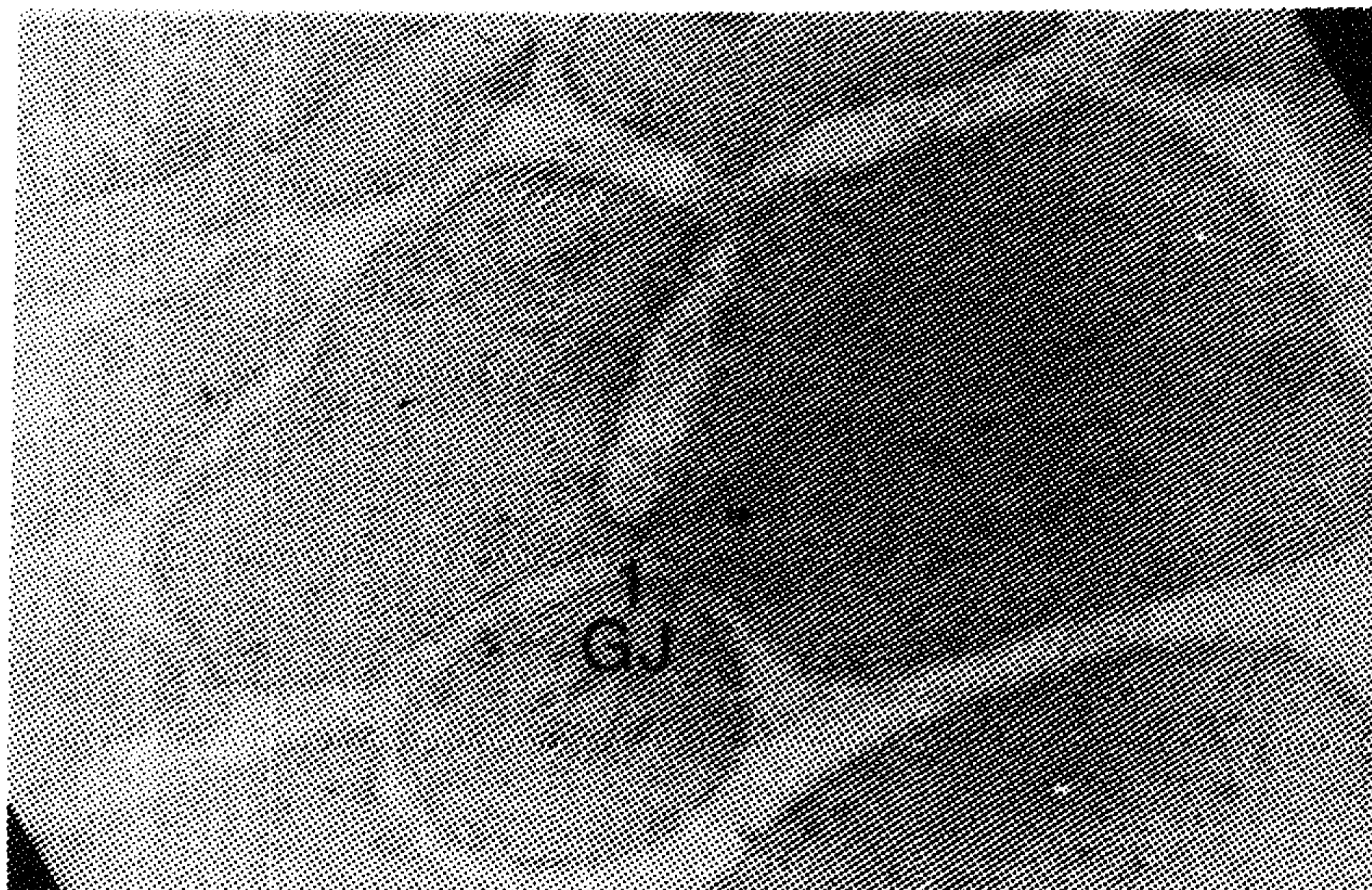


تصویر ۴ - G) اتصال باز بین سلولهای عضلانی صاف قسمت خارجی لایه حلقوی و AP) شبکه عصبی آئورباخ، (بزرگنمایی ×۷۰۰۰).





تصویر ۵ - (ICM - قسمت داخلی لایه عضلانی حلقوی، DMP) شبکه عضلانی عمقی و (OCM) قسمت خارجی لایه عضلانی حلقوی، (بزرگنمایی با لامیکروسکوپ الکترونی $\times 4400$).



تصویر ۶ - (GJ) اتصال باز بین سلولهای عضلانی صاف قسمت داخلی لایه عضلانی حلقوی، (بزرگنمایی بالامیکروسکوپ الکترونی $\times 12000$).

علت احتمالی توصیف یکپارچه لایه حلقوی پوشش عضلانی روده باریک در کتب مرجع آناتومی و فیزیولوژی انسانی و حیوانی ممکن است تکیه بر مشاهده به وسیله میکروسکوپ نوری باشد در نمونه‌های مربوط به میکروسکوپ نوری تحقیق حاضر هم که با روش هماتوکسیلین و ائوزین رنگ شده‌اند لایه عضلانی حلقوی به صورت تقریباً یکدست دیده شد و برای مشاهده تقسیم‌بندی لایه عضلانی حلقوی احتیاج به روشها و تکنیکهای رنگ‌آمیزی حساستر و دقیقتر میکروسکوپ نوری می‌باشد و به همین دلیل در مقاطع نیمه نازک تحقیق حاضر هم لایه حلقوی به صورت دو قسمتی مشاهده شد. این مشاهدات به وسیله کاربرد روش میکروسکوپ الکترونی هم تأیید شد و به عقیده نویسندگان مطالعه وسیعتر فرا ساختار لایه عضلانی جدار روده در جهت شناخت فیزیولوژی حرکات خودکاری آن و شناخت اتیولوژی بیماریهای عملکردی (Functional) کمک‌کننده خواهد بود. نتیجه اینکه لایه عضلانی حلقوی جدار ایلیم سگ قابل تقسیم به دو نوار خارجی و داخلی است و وجود اتصالات باز بین سلولهای دو قسمت می‌تواند دلیل عملکرد مستقل آنها باشد.

تشکر و قدردانی

این مقاله بخشی از نتایج طرح تحقیقاتی مصوب دانشگاه علوم پزشکی شهید بهشتی است که با همکاری مؤسسه دارو پخش و دانشکده دامپزشکی دانشگاه تهران اجرا شده است. نویسندگان مقاله مراتب تشکر و قدردانی خود را از مسئولین و کارکنان مراکز فوق اعلام می‌دارند.

References

1. Bannister, L.H., Alimentary System In: Williams, Bannister LH, Berryman, Collins P., Dyson, M., Dussek, J.E., Ferguson, M.W.J. (eds), Gray's Anatomy 38th edn, Churchill Livingstone, New York 1683-1812, (1995).
2. Berne, R.M. and Levy, M.N. Principle of Physiology Second ed. Mosby, St, Louis, 437-438, (1996).
3. Junqueira, L.C., Carneiro, J. and Kelley, R.O. Basic Histology 9th ed. Appleton & Lange, Stamford, 272-304, (1998).
4. Lesson, C.R., Lesson, T.S. and Paparo, A.A. Textbook of

بحث

در تحقیق حاضر نمونه‌های ایلیم روده باریک سگ که با روش میکروسکوپ نوری بررسی شدند، پوشش عضلانی به صورت دو لایه طولی و حلقوی دیده شد اما مطالعه نمونه‌های میکروسکوپ الکترونی و مقاطع سمی تین نشان داد که لایه حلقوی خود شامل دو قسمت خارجی و داخلی است که قسمت خارجی ضخامت بیشتری دارد و سلولهای آن درشت‌تر هستند و نوار داخلی، ضخامت کمتری دارد و سلولهای آن کوچکتر هستند و بین دو قسمت در بعضی نواحی شبکه عصبی به نام شبکه عضلانی عمقی وجود داشت. مشاهدات فوق با نتایج تحقیق (Torihashi et al (1993) که راجع به شبکه عضلانی عمقی در روده باریک سگ بود و لایه حلقوی را به صورت دو قسمتی گزارش کردند که بین آن دو شبکه عضلانی عمقی وجود داشت مشابهت دارد. اما آنها صرفاً به دو قسمتی بودن لایه عضلانی حلقوی اشاره کرده بودند و هدف تحقیق آنها سلولهای اینترستیسیال کاخال بود (۱۰).

نتایج تحقیق (Duchon et al (1983) هم که صرفاً بر روی لایه عضلانی حلقوی روده بود با نتایج تحقیق حاضر مشابهت دارد اما آنها اعلام کرده بودند که در نوار نازک داخلی لایه عضلانی حلقوی اتصال باز بین سلولهای عضلانی صاف مشاهده نکردند و بر مبنای آن فرض کردند که پتانسیل الکتریکی در این قسمت پخش نمی‌شود و بنابراین این قسمت به طور همزمان با مابقی لایه عضلانی حلقوی منقبض نمی‌شود. با اعلام وجود اتصال باز در نوار نازک داخلی توسط نویسندگان تحقیق حاضر، فرضیه (Duchon et al (1983) مورد تردید قرار می‌گیرد و نیازمند تحقیقات آناتومیکی و فیزیولوژیکی بیشتر است.

بر طبق نتایج تحقیق (Rumessen et al (1993) لایه عضلانی حلقوی در انسان توسط تیغه‌هایی که از لایه زیر مخاط منشأ گرفته‌اند به نواحی کوچکتر تقسیم می‌شود که هر یک از این نواحی به سه قسمت خارجی، مرکزی و داخلی تقسیم می‌شوند و در قسمت داخلی یک نوار نازک داخلی و یک قسمت ضخیم خارجی مشاهده می‌شود (۹). علت تفاوت در ساختار آناتومیکی لایه حلقوی پوشش عضلانی قسمت ایلیم روده باریک انسان و سگ احتمالاً به دلیل تفاوت مراحل تکاملی است که نیازمند بررسی بیشتر می‌باشد. در همین خصوص پیشنهاد می‌شود که مطالعات الکتروفیزیولوژیکی بر روی حرکات روده باریک انسان و سگ انجام شود تا مشخص گردد که آیا وجود تفاوت در ساختار آناتومیکی موجب بروز تفاوت در حرکات روده باریک گردیده است یا خیر.



- Histology, 5th ed. W.B. Saunders, Philadelphia, 331-352, (1985).
5. Bloom and Fawcett, A. Textbook of Histology, Fawcett DW, 11th ed. W.B. Saunders Philadelphia, 641-671, (1986).
 6. Dyce, Sack, Wensing. Textbook of Veterinary Anatomy, W.B. Saunders Philadelphia. 125-126, (1987).
 7. Banks, W.J., Applied Veterinary Histology, Third ed, Mosby Year Book, St, Louis 350-359, (1993).
 8. Duchon, C., Henderson, R. and Daniel, E.E. Circular muscle layers in the small intestine in Daneil, E.E. (ed) proc. Int. Sympos Gastro Intest Motil, 4th Banpp Alberta, Canada, 635-646, (1983).
 9. Rumessen, J.J., Mickelsen, B.H.B., Qvortrop, K. and Thuneberg, L. Ultrastructure of interstitial cells of Cajal in circular muscles of human small intestine. Gastroen terology. 104: 343-350, (1993).
 10. Torihashi, S., Kobayashi, S., Gerthoffer, W.T. and Sanders, K.M. Interstitial cells in deep muscular plexus of canine small intestine may be specialized smooth muscle cells, Am. J. Physiol., 265. G 638, (1993).

Light and electron microscopic study of muscular layer of canine's ileum

Sadeghi, Y.¹, Bayat, M.¹, Sharifi, D.²

¹Department of Anatomy, Faculty of Medicine, Shahid Bahonar, University of Medical Sciences, Tehran - Iran. ²Department of Clinical Sciences, Faculty of Veterinary Medicine, Tehran University, Tehran - Iran.

In present investigation, the muscular covering of canine's ileum was studied by light and electron microscopes. Five healthy female dogs under general anesthesia and sterile conditions were laparatomized and distal portion of ileum was exposed. From each dog, two samples were obtained for light and electron microscopic studies. First sample was fixed in formalin saline, stained by hematoxyline and eosine method, and examined descriptively at light microscopic level. Second sample was prepared for transmission electron microscopic (TEM) study, therefore semithin and ultrathin sections obtained and stained. Semithin sections were examined by light microscope quantitatively and ultrathin sections were observed by low and high magnification of TEM. Light microscopic studies showed routine description of longitudinal and circular layers of muscular covering of ileum. TEM studies showed circular layer composed of a thick portion which located laterally and a thin portion which located internally. Depth of the thick portion was from 21.7+4.4 μ m to 80+5.7 μ m and depth of the thin portion was from 1.6+0.46 μ m to 6.2+2 μ m. In the thin portion, cell were smaller, spaces between them were narrow and

one gap junction between smooth muscle cells was observed. Circular layer of ileum had two distinct portions and the existence of gap junction between smooth muscle cell of them could be the reason of individual functions of them.

Key words : Ileum, Muscular layer, Dog, Electron microscopy.

