

## مطالعه بالینی و تغییرات هماتولوژیک و بیوشیمیایی سرم خون متعاقب پیوند

### کیسه آمنیون گاو به مثانه سگ

دکتر جلال بختیاری<sup>۱</sup>، دکتر فریدون صابری افشار<sup>۲</sup>، دکتر پروانه خضایی نیا<sup>۳</sup>

مجله دانشکده دامپزشکی دانشگاه تهران، دوره ۵۵، شماره ۴، ۷۹-۷۵، (۱۳۷۹)

مقایسه با استفاده از قسمتهای مختلف دستگاه گوارش، به عنوان پلی موقت برای تشویق به تکثیر بافت پوششی مثانه در مجاورت آن به عنوان ایده‌ای نو و جالب در پیوند مثانه با اهداف زیر مورد بررسی قرار گرفته است:

- یافتن پیوندی مناسب، ارزان و سهل الوصول برای بکارگیری در بازسازی مثانه در مراجعات بیمارستانی دامهای کوچک.

- استفاده از سگ به عنوان مدل تجربی برای بررسی مناسب بودن این پیوند جهت معرفی آن در طب انسانی.

- یافتن جایگزینی بهتر با حداقل عوارض جانبی در مقایسه با روشهای مرسوم موجود در پیوند مثانه.

در مطالعه حاضر علایم بالینی، تغییرات شمارش سلولهای خونی و بعضی پارامترهای بیوشیمیایی سرم از جمله ازت اوره خون و کراتینین سرم، متعاقب پیوند مثانه سگ با کیسه آمنیون تازه و پایدار شده گاو مورد بررسی قرار گرفته است.

#### مواد و روش کار

ده قلابه سگ سالم دورگ با وزن ۴۰-۱۰ کیلوگرم به شکل کاملاً تصادفی به دو گروه مساوی A و B تقسیم گردیدند. کلیه علایم بالینی از جمله درجه حرارت، نبض، تنفس، اشتهای حیوان و نحوه ادرار کردن قبل از شروع عملیات تجربی مورد معاینه قرار گرفت. شمارش سلولهای خونی (CBC)، آزمایش اندازه‌گیری ازت اوره خون (BUN) و کراتینین سرم نیز به موازات علایم بالینی ثبت شد. پس از برداشت قطری بین ۵-۴ سانتیمتر از دیواره قدامی مثانه، این قسمت توسط کیسه آمنیون تازه (در گروه A) و کیسه آمنیون پایدار شده (Formaline preserved bovine amniotic membrane) (در گروه B) پیوند زده شد (تصاویر ۱-۶).

قبل از شروع عمل و یا در طول عمل جراحی سوند ادراری متناسب با جثه حیوان استفاده شد. سوند مذکور در قسمت خارجی دستگاه تناسلی با بخیه تکی نخ ابریشم تثبیت گشت تا در ساعات و روزهای پس از عمل فشاری به قسمت پیوندی وارد نیاید. مراقبتهای پس از عمل شامل تزریق یک ویال پنی‌سیلین ۶۰۰ میلی‌گرم داخل عضلانی به همراه جنتامایسین به میزان ۴ میلی‌گرم به ازای هر کیلوگرم وزن بدن حیوان به شکل داخل رگی بلافاصله پس از عمل بود. در روزهای پس از عمل سفالوتین سدیم به میزان ۲۰ میلی‌گرم و جنتامایسین به میزان ۲ میلی‌گرم به ازای هر کیلوگرم وزن بدن حیوان در صبح و بعد از ظهر به شکل داخل رگی استفاده شد. در تمامی موارد تزریقات به همراه سرم داخل رگی قندی - نمکی انجام گرفت که بسته به جثه حیوان میزان سرم از ۳۰۰-۱۵۰ میلی‌لیتر در ساعت متغیر بود. تزریقات آنتی‌بیوتیک تا زمان اتصال سوند ادراری در محل ادامه یافت که این زمان از ۱۰-۷ روز متغیر بود.

علایم بالینی حیوان، آزمایش سلولهای خونی (CBC) و آزمایشات اندازه‌گیری BUN و کراتینین سرم همه روزه تا بازگشت حیوان به وضعیت ظاهری قبل از عمل ادامه یافت. در اندازه‌گیری ازت اوره خون از روش DAM (Colorimetric, DAM method) و در اندازه‌گیری کراتینین سرم از

در این مطالعه ده قلابه سگ سالم مخلوط با وزن بین ۴۰-۱۰ کیلوگرم استفاده شد. حیوانات به طور تصادفی به دو گروه پنج تایی تقسیم شدند. در تمام حیوانات با روش معمول دسترسی به مثانه امکانپذیر و پس از تخلیه ادرار به وسیله سوند مثانه برای جراحی آماده‌سازی گردید. پس از قرارگرفتن مثانه در موضع عمل به وسیله تامپون مرطوب‌شده با سرم نمکی استریل و پنس روده‌گیر با احتیاط لازم تثبیت گردید. یک قطعه ۵-۴ سانتیمتری از دیواره قدامی مثانه بریده و توسط کیسه آمنیون تازه (گروه A) و پرزرو شده گاو در فرمالین ۱۰ درصد (گروه B) پیوند زده شد. هر دو گروه پیوند مثانه از نظر درمانگاهی، بیوشیمیایی و هماتولوژیکی مورد ارزیابی قرار گرفت. از نظر درمانگاهی تمام سگها در چند روز اول پس از جراحی حالت افسرده و خموده پیدا کردند و ادرار آنها آغشته با خون بود. شمارش سلولهای خونی وجود عفونت را در دو قلابه سگ نشان داد که با این وجود عفونت با آنتی‌بیوتیک بهبود یافت. اندازه‌گیریهای بیوشیمیایی تغییرات معنی‌داری را در ازت اوره خون و کراتینین سرم به استثنای چند سگ در گروه A نشان نداد ( $P > 0.05$ ).  
واژه‌های کلیدی: سگ، کیسه آمنیون گاو، پیوند مثانه.

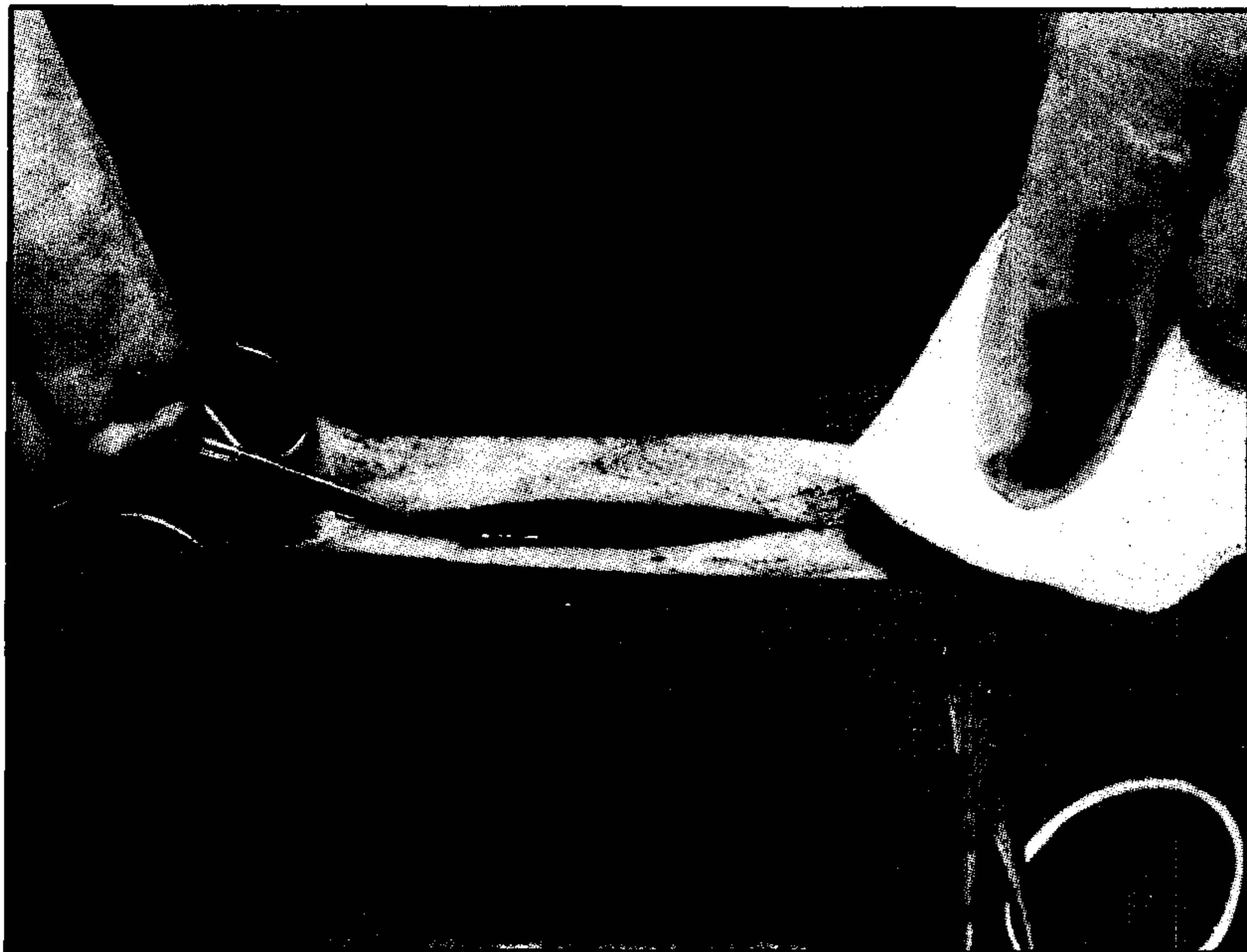
هدف اولیه و مهم پیوند مثانه تبدیل مثانه کم حجم، بی‌اختیار و با فشار بالا به مثانه‌ای با حجم بالاتر و فشار کمتر می‌باشد. عمل مثانه شامل نگهداری ادرار با حجم قابل قبول، با فشار پایین و تخلیه ارادی آن به طور کامل می‌باشد. چنانچه به هر علتی خاصیت دینامیکی این عضو مختل شود، بی‌اختیاری ادرار و آسیب به قستهای بالای مجاری ادرار اجتناب‌ناپذیر خواهد بود. در این مورد چنانچه مداخلات دارویی چاره‌ساز نباشد، جراحی مثانه با هدف افزودن حجم آن توصیه می‌شود (۲۲، ۱۱، ۶). بیماریهایی همچون التهاب بافت بینابینی مثانه (Interstitial cystitis)، سل (Tuberculosis)، تابش اشعه (Irradiation)، التهاب مثانه با مواد شیمیایی (Chemical cystitis)، برداشت جراحی قسمتی از مثانه (Partial cystectomy) جهت درمان تومور و آزرده‌گیهای مادرزادی و موارد متنوع دیگری ممکن است عمل پیوند مثانه جهت افزودن حجم این عضو را اجباری نماید (۴ و ۶).

به جز قسمتهای مختلف دستگاه گوارش بسیاری از بافتها و ارگانها برای بازسازی مثانه استفاده شده است. صفاق، چادرینه (Omentum) و پریکاردیم پرزرو شده گاو (Preserved bovine pericardium) از جمله این بافتها می‌باشند. اکثر این پیوندها به علت عفونت، جدا شدن از محل پیوندی و تشکیل سنگ، استخوانی‌شدن، انقباض و تشکیل فیستول به شکست انجامیده است (۲۴، ۱۸، ۱۰). استفاده از بافت سخت‌شامه انسانی در پیوند مثانه انسان، غشای جفت انسان و بافت زیرمخاطی روده کوچک خوک در مثانه سگ موفقیت‌هایی در برداشته است (۱۳، ۱۲، ۸). استفاده از کیسه آمنیون جفت خوک در تسریع التیام سوختگیهای جلدی انسان، زمینه ذهنی دیگری در جهت احتمال اثر مستقیم کیسه آمنیون بر روی ترمیم بافت مثانه بوده است. در این مطالعه از کیسه آمنیون جفت گاو به علت خواص ویژه آن از جمله عاری بودن از عروق خونی و حداقل تولید پاسخ ایمنی در مقایسه با بافتهای دیگر، ارزانی و در دسترس بودن و شکل‌پذیری آن و حداقل مشکلات پس از عمل بخصوص در

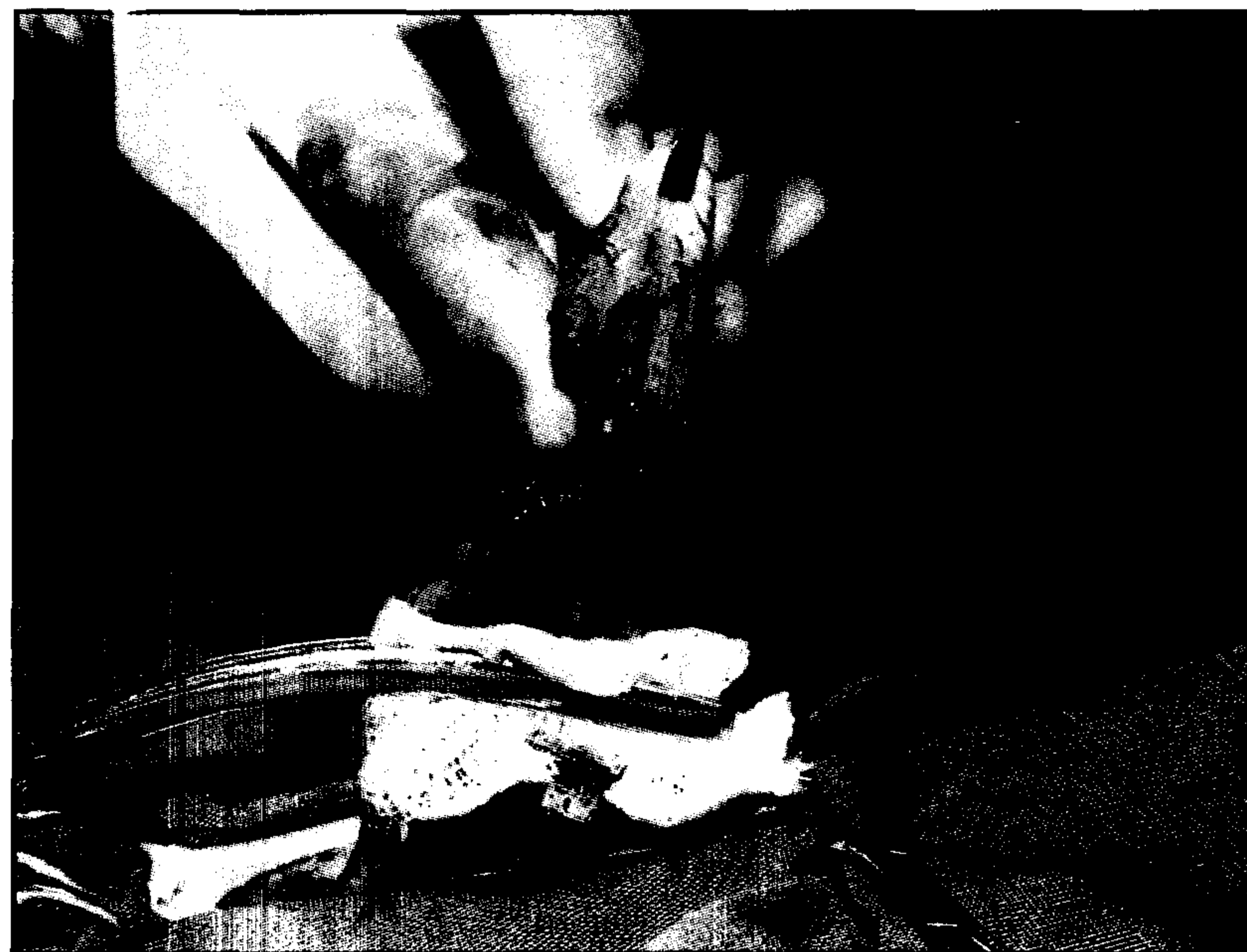۱) گروه آموزشی علوم درمانگاهی دانشکده دامپزشکی دانشگاه تهران، تهران - ایران.  
۲) گروه آموزشی علوم درمانگاهی دانشکده دامپزشکی دانشگاه شهید چمران اهواز، اهواز - ایران.  
۳) گروه آموزشی کلینیکال پاتولوژی دانشکده دامپزشکی دانشگاه تهران، تهران - ایران.



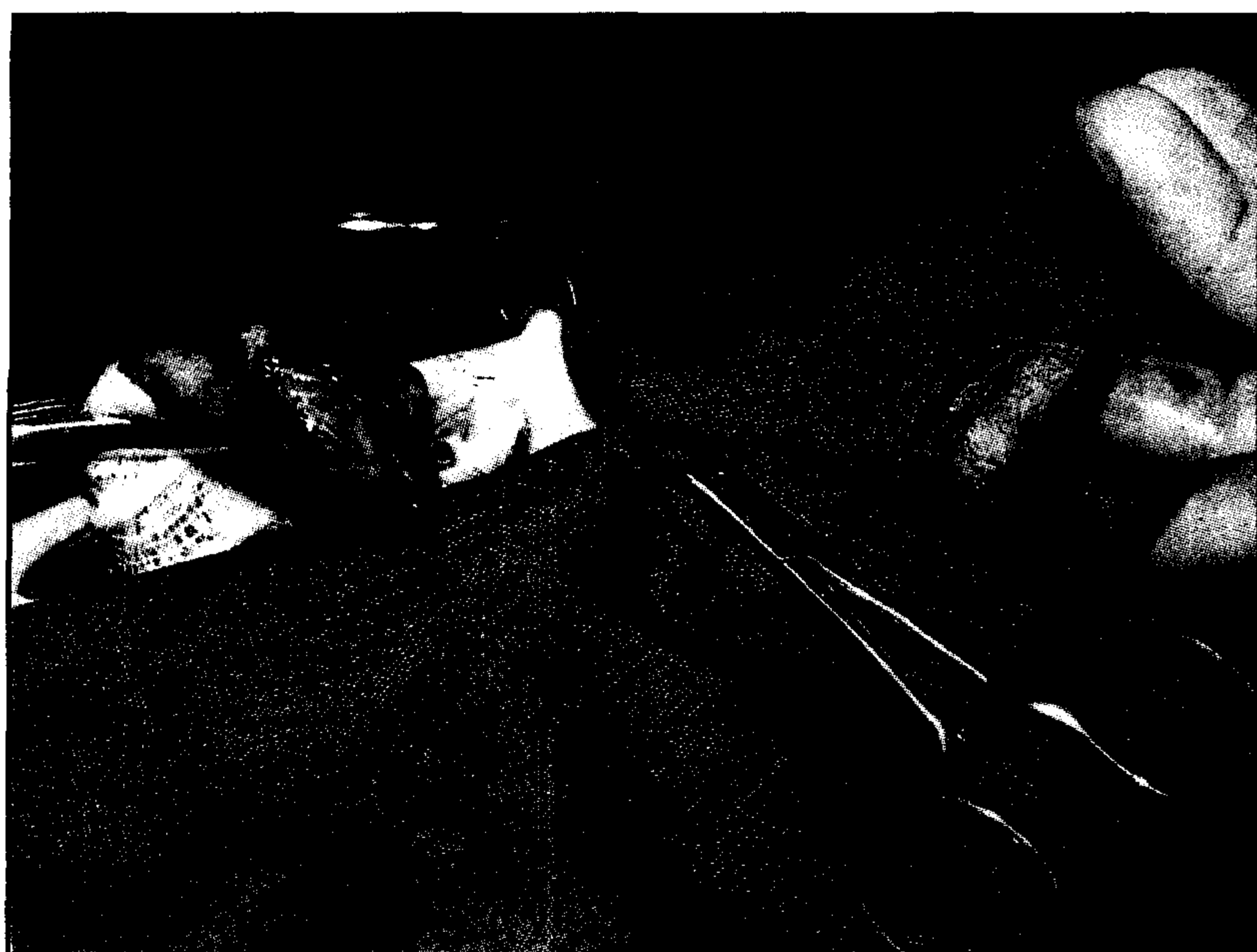



تصویر ۱ - شکاف ۱۵-۱۰ سانتیمتری از قسمت عقب ناف به طرف استخوان عانه.



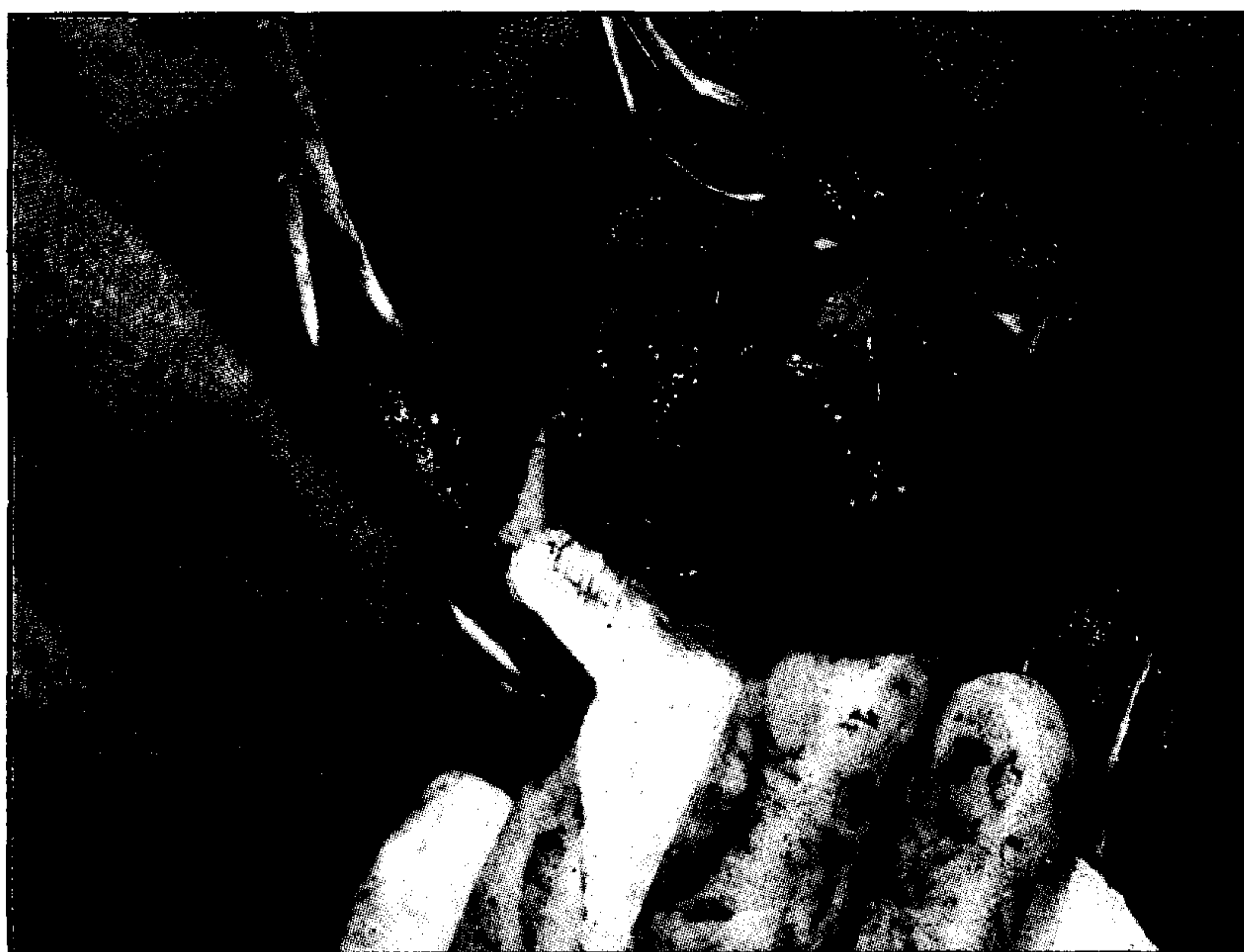تصویر ۲ - برش مثانه با اسکالپل پس از تثبیت مثانه با پنس روده گیر و تامپون.



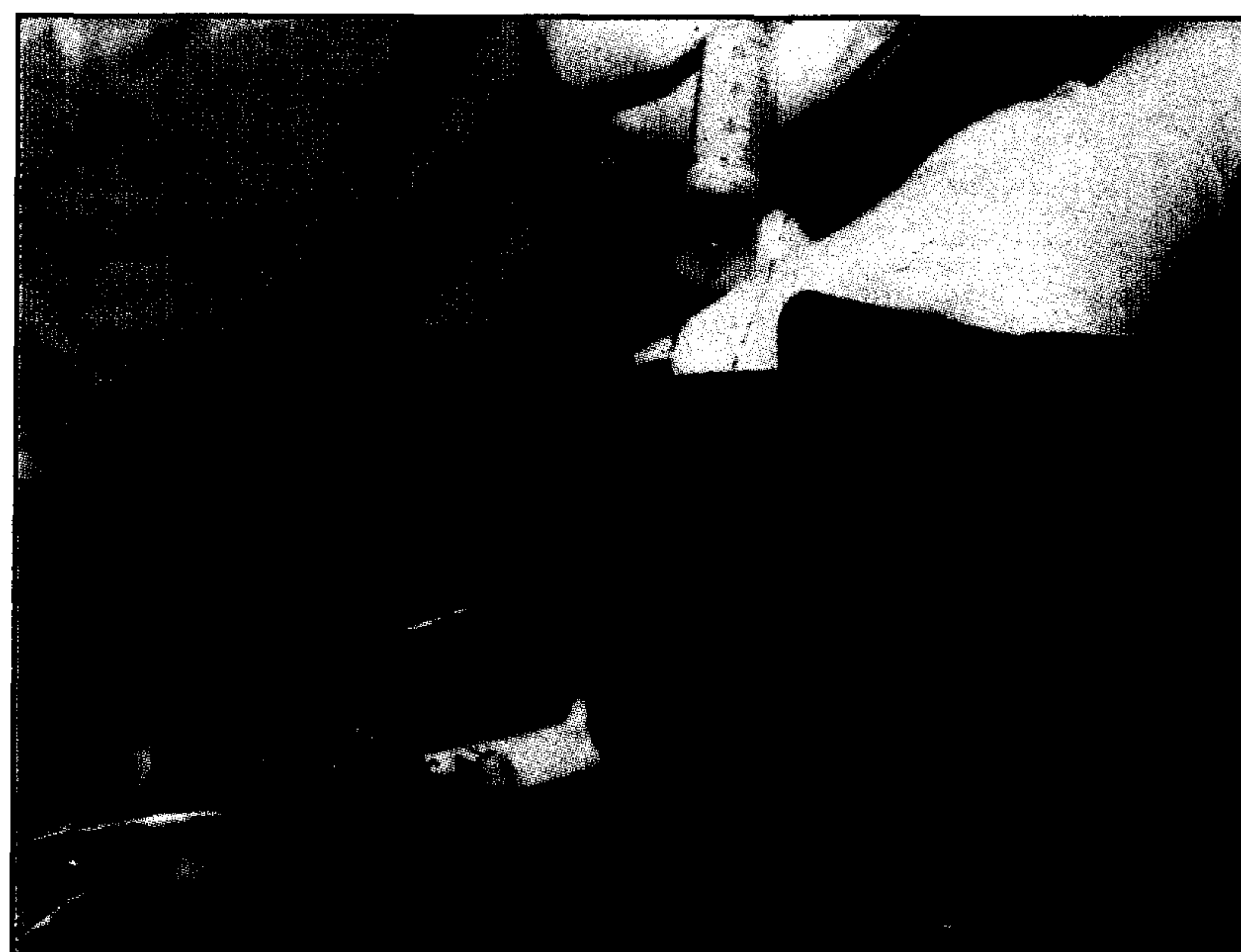تصویر ۳ - قسمت بریده شده مثانه برای پیوند و اندازه مقطع بریده شده.



تصویر ۴ - تصویر ظاهری کیسه آمنیون برای پیوند در مثانه.



تصویر ۵ - کیسه آمنیون با بخیه ساده سرتاسری به وسیله نخ ابریشم سه صفر (۳/۰) در محل برش مثانه.



تصویر ۶ - بررسی نشت از لبه های پیوند مثانه با کیسه آمنیون.





### بحث

تمامی حیوانات در چند روز پس از عمل حالت افسرده و خموده پیدا کردند که این حالت را می‌توان به استرس پس از جراحی مرتبط دانست. در مواردی که عفونت و تغییرات مشخص سلولهای خونی وجود نداشت برگشت حیوان به حالت قبل از عمل کمتر از یک هفته انجام می‌گرفت.

این یافته در گزارشاتی که در بز و سگ از پیوند سکوم و صفاق استفاده نموده‌اند همخوانی دارد (۱۷ و ۱۶). در گزارش دیگری در سال ۱۹۹۰ که از مواد مختلف مثل PTFE (Polytetrafluoroethylene)، سکوم، مثانه پرزرو شده و بافت تازه مثانه خودی (Fresh autogenous bladder) جهت پیوند در مثانه بز استفاده شده است نیز همین حالت خمودگی در چند روز پس از عمل مشاهده شده است و در آنجا هم استرس پس از جراحی را عامل مؤثر در بروز آن دانسته است (۲۲).

بعلت آنکه سوند ادراری پیوسته ادرار حیوان را تخلیه می‌نمود مشکلی از نظر احتباس ادرار بروز نمی‌کرد و از آنجا که حیوانات مرتباً حالت ادرار کردن به خود می‌گرفتند می‌توان به تحریک بافت پیوندی و جراحی در مثانه اشاره داشت که یافته اخیر نیز با گزارش Scott و Light در سال ۱۹۸۴ و گزارش Shivaprakash در سال ۱۹۹۰ مطابقت دارد (۲۲ و ۱۴).

پس از خروج سوندهای ادراری در هیچ کدام از حیوانات بی‌اختیاری در دفع ادرار مشاهده نگردید که این یافته هم با گزارش Shivaprakash در سال ۱۹۹۰ مطابقت دارد (۲۲). اما در مطالعات Taguchi و همکاران در سال ۱۹۷۷ و Elder و همکارانش در سال ۱۹۸۸ که از پیوندهای مختلف در مثانه انسان استفاده کرده بودند بی‌اختیار ادرار در مواردی مشاهده شده بود که نیاز به سوندزندهای متناوب به وجود آمده بود (۲۳ و ۷).

وجود خون در ادرار در چند روز اول پس از عمل مرتبط با عمل جراحی در قسمت مثانه می‌باشد که یافته فوق کاملاً طبیعی است و با یافته‌های Shivaprakash در سال ۱۹۹۰ منطبق است.

روش مستقیم ژافه (Direct Jaffe Colorimetric, End point) استفاده شد که هر دو روش مطابق روش موجود در دستورالعمل زیست شیمی بود. یافته‌های این کار تجربی اکثراً مسایل کیفی بودند و هر کدام به‌طور جداگانه تفسیر و تبیین گردیدند. در مورد یافته‌های مربوط به شمارش سلولهای خونی نیز تفسیر جداگانه تابلوهای خونی انجام شد. در مورد یافته‌های بیوشیمیایی سرم خون مانند BUN و کراتینین سرم تست آنالیز واریانس یکطرفه (One-way analysis of the variance) صورت گرفت.

### نتایج

حیوانات تا چند روز پس از عمل حالت افسرده و گوشه‌گیر پیدا کردند و تا حد زیادی اشتهای خود را از دست دادند. در مواردی که تابلوی خونی عفونتی را مشخص نمی‌ساخت برگشت حیوان به حالت قبل از عمل کمتر از یک هفته انجام شد. به مدت ۳-۴ روز پس از عمل ادرار از نظر ظاهری کمی خون‌آلوده به نظر می‌رسید. تغییراتی از نظر درجه حرارت، نبض و تنفس به جز در مواردی که تابلوی خونی عفونت را مشخص می‌ساخت وجود نداشت. با وجود سوند ادراری باز هم حیوانات در چند روز اول مرتب حالت ادرار کردن به خود می‌گرفتند. با خروج سوند ادراری در هیچ کدام از حیوانات، بی‌اختیاری ادرار مشاهده نگردید. با توجه به تابلوهای خونی در دو گروه، سگ نمونه پنجم از گروه اول (A5) و سگ نمونه دوم از گروه دوم (B2) یک عفونت مشخص را نشان دادند. در بقیه موارد تابلوهای خونی عفونت مشخصی را نشان نداده و علائم بالینی هم آن را تأیید نمود. جداول ۱ و ۲، تغییرات سلولهای خونی در سگهای نمونه A5 و B2 را نشان می‌دهد. میانگین تغییرات BUN و کراتینین سرم در دو گروه با انحراف معیار آنها در جداول ۳ و ۴ منعکس می‌باشد. در هیچ کدام از موارد تغییرات با احتمال ۹۵ درصد معنی‌دار نبود ( $P > 0/05$ ). نتایج بین تک تک اعضا در یک گروه هم معنی‌دار نبود ( $P > 0/05$ ).

جدول ۱ - تغییرات سلولهای خونی در سگ نمونه A2

پارامتر	قبل از عمل	روز اول	روز دوم	روز سوم	روز چهارم	روز پنجم	روز ششم	روز هفتم	روز کالبدگشایی
گلبولهای سفید	۴۶۰۰	۸۲۵۰	۵۲۵۰	۸۶۰۰	۱۰۷۰۰	۹۱۰۰	۸۲۰۰	۸۶۰۰	۵۳۰۰
هماتوکریت	۴۳	۴۰	۴۵	۴۲	۳۹	۴۴	۴۵	۴۰	۴۴
نوتروفیل	۶۷	۷۷	۸۰	۶۴	۸۷	۷۰	۶۳	۶۸	۶۵
لنفوسیت	۳۰	۱۴	۱۹	۳۳	۱۰	۲۷	۳۵	۲۸	۳۲
ائوزینوفیل	۰	۱	۰	۰	۰	۰	۱	۱	۰
مونوسیت	۳	۲	۱	۱	۱	۲	۱	۲	۳
سلولهای باند	۰	۶	۰	۲	۲	۱	۰	۱	۰

جدول ۲ - تغییرات سلولهای خونی در سگ نمونه B2

پارامتر	قبل از عمل	روز اول	روز دوم	روز سوم	روز چهارم	روز پنجم	روز ششم	روز هفتم	روز کالبدگشایی
گلبولهای سفید	۱۳۲۰۰	۱۴۳۰۰	۲۴۱۵۰	۱۷۴۰۰	۱۴۰۰۰	۷۵۰۰	۶۸۰۰	۶۳۰۰	۸۴۰۰
هماتوکریت	۴۶	۴۳	۴۴	۴۲	۵۲	۵۰	۴۸	۴۵	۴۸
نوتروفیل	۷۱	۸۴	۹۰	۷۹	۶۲	۷۴	۶۸	۷۵	۶۸
لنفوسیت	۲۶	۱۰	۵	۱۶	۳۰	۲۲	۳۰	۲۲	۳۰
ائوزینوفیل	۱	۵	۲	۳	۸	۱	۱	۲	۱
مونوسیت	۰	۱	۳	۰	۰	۲	۰	۱	۰
سلولهای باند	۲	۰	۰	۲	۰	۱	۱	۰	۱





جدول ۳ - میانگین تغییرات BUN و کراتینین در سگهای گروه اول (گروه A) ± انحراف معیار

پارامتر	قبل از عمل	روز اول	روز دوم	روز سوم	روز چهارم	روز پنجم	روز ششم	روز هفتم	روز کالبدگشایی
ازت اوره خون (mg/dl)	۱۷/۰۸±۵/۳۹	۲۰/۳۶±۵/۱۳	۲۱/۱±۵/۷۱	۱۶/۳۴±۲/۵۷	۱۶/۸۶±۳/۱۶	۱۹/۱۲±۳/۸۲	۲۰/۸۲±۶/۰۳	۱۹/۵۲±۶/۱۷	۱۴/۹۴±۴/۳۱
کراتینین سرم (mg/dl)	۱/۴۰±۱/۰۱	۱/۴۳±۱	۱/۵۶±۰/۴۲	۱/۴۶±۰/۲۴	۱/۵۰±۰/۴۶	۱/۵۶±۰/۴۲	۱/۵۴±۰/۱۶	۱/۶۳±۰/۵۴	۱/۰۲±۰/۲۵

تغییرات BUN و کراتینین سرم با احتمال ۹۵ درصد معنی دار نیست ( $P > 0.05$ ).

جدول ۴ - میانگین تغییرات BUN و کراتینین در سگهای گروه دوم (گروه B) ± انحراف معیار

پارامتر	قبل از عمل	روز اول	روز دوم	روز سوم	روز چهارم	روز پنجم	روز ششم	روز هفتم	روز کالبدگشایی
ازت اوره خون (mg/dl)	۱۹/۳۴±۷/۲۳	۲۲/۹۲±۴/۰۵	۲۱/۸۲±۵/۳۳	۲۳/۴۸±۴/۵۰	۱۹/۷۴±۸/۰۴	۲۲/۶۷±۶/۵۱	۱۹/۱۴±۵/۶۵	۱۷±۵/۲۹	۱۶/۰۸±۶/۴۴
کراتینین سرم (mg/dl)	۱/۰۹±۰/۳۰	۱/۹۲±۱/۶۲	۱/۴۷±۰/۴۶	۱/۵۵±۰/۵۲	۱/۳۲±۰/۱۵	۱/۱۵±۰/۱۵	۱/۷۳±۰/۸۹	۱/۰۵±۰/۳۴	۱/۰۳±۰/۴۴

مشاهده شده است. مطالعات اخیر غیرمرتبط بودن بالارفتن BUN، با نوع پیوند را نشان می‌دهد (۲، ۹، ۱۹، ۲۲).

نفوذ ادرار از اطراف محل پیوندی و ورود آن به محوطه صفاقی و جذب ادرار از آن طریق می‌تواند یکی از دلایل بالارفتن BUN در روزهای اول پس از عمل باشد که با ترشح فیبرین و بسته شدن این مسیر، بازگشت BUN را به حالت طبیعی توضیح می‌دهد (۲۲).

در مطالعه حاضر به علت وجود سوند ادراری اجازه نفوذ ادرار از محل پیوند وجود نداشته و بنابراین BUN تغییری را نشان نمی‌دهد.

در گزارش Sharma در سال ۱۹۹۵ که از بافت پرزرو شده مثانه در گاو جهت پیوند استفاده شده است میزان BUN تا ۲۰ روز پس از عمل در حد نرمال بوده و تغییراتی را نشان نداده است (۲۰). یافته اخیر با مطالعه حاضر مطابقت دارد.

اندازه کراتینین سرم یک آزمایش جهت بررسی عمل کلیه‌ها می‌باشد (۱۴). در مطالعه حاضر تغییر معنی‌داری در میزان کراتینین سرم مشاهده نگردید. در مطالعات Ram و Castra در سال ۱۹۷۰ پس از ایلئوسیتوپلاستی، Sharma و Khan در سال ۱۹۷۸ پس از کولوسیتوپلاستی و Mukherjee در سال ۱۹۸۸ پس از سیکوسیتوپلاستی نیز تغییری در کراتینین سرم مشاهده نگردید (۲۱، ۱۶، ۳). در مطالعه Shivaprakash در سال ۱۹۹۰ متعاقب پیوند مثانه بز با چهار نوع پیوند مختلف و گزارش Cheng و همکاران در سال ۱۹۹۴ به دنبال پیوند سروم‌اسکولار تغییری در کراتینین سرم مشاهده نشد که تمامی مطالعات اخیر با یافته مطالعه حاضر در مورد کراتینین مطابقت دارد (۲۲ و ۴).

در گزارش Mohanty در سال ۱۹۷۳، Burbige و همکاران در سال ۱۹۸۶ پس از سیکوسیتوپلاستی و Gera و همکاران در سال ۱۹۸۰ پس از پیوند مثانه آلورگرافت یک افزایش موقت کراتینین در ۵-۱ روز پس از عمل مشاهده گردید که محققان اخیر توضیح قابل قبولی جهت علت افزایش آن ارائه نکردند (۱۵، ۹، ۲).

به طور کلی می‌توان نتیجه گرفت که کلیه یافته‌ها در هر دو گروه مشابه می‌باشد. تغییرات علایم بالینی حتی در مواردی که عفونت حاصل شد کاملاً موقتی و برگشت‌پذیر می‌باشد. گرچه عفونت در دو مورد مشاهده گردید ولی شاید بتوان با تهیه کیسه آمینون از طریق سزارین و یا کشتارگاه و یا انتخاب روشی مؤثر برای ضدعفونی آن این میزان را هم از بین برد ولی فرض اخیر نیاز به اثبات دارد. در مطالعه حاضر تغییرات معنی‌داری در BUN و کراتینین سرم مشاهده نشد که با توجه به توضیحات ارائه شده حصول چنین نتیجه‌ای دور از انتظار نبود.

### تشکر و قدردانی

بدین وسیله از معاونت محترم پژوهشی دانشکده دامپزشکی و دانشگاه تهران در تصویب و تأمین بودجه این طرح صمیمانه تشکر می‌گردد.

تغییرات نبض، تنفس و درجه حرارت تا چند روز پس از عمل می‌تواند مربوط به استرس جراحی باشد. هر چند در مطالعه حاضر این تغییرات مشاهده نگردید ولی در مطالعات Mukherjee در سال ۱۹۸۸ در بز و در تحقیقات Nair و همکاران در همان سال در سگ به ترتیب متعاقب پیوند مثانه با سکوم و صفاق در چند روز پس از عمل دیده می‌شود (۱۷ و ۱۶).

در مطالعات Shivaprakash هم تغییرات فوق در روزهای اول دیده می‌شود. در این بررسی در هنگام وجود تغییرات مشخص در تابلوی خونی، تغییرات نبض، تنفس و درجه حرارت دیده می‌شود که مربوط به اثر عفونت بروی فاکتورهای اخیر است.

تفسیر جداگانه تابلوهای خونی وجود تغییرات مشخص سلولهای خونی را در تعدادی از نمونه‌ها نشان می‌دهد. مسئله اخیر در بین تمامی نمونه‌ها عمومیت ندارد ولی یافته‌های بالینی در مورد تعدادی از آنها مؤید وجود عفونت در آن است. هر چند وجود آلودگی با میکروارگانیسمها در نمونه‌های تازه و پرزرو شده کیسه آمینون، به علت آنکه از روش ضدعفونی خاصی استفاده نگردید می‌تواند مقداری در تابلوی خونی مؤثر واقع شود ولی یافته‌های دیگر محققان مانند Tsuji و همکاران در سال ۱۹۶۳، Goldstein و Dearden در سال ۱۹۶۶ و Novick و همکاران در سال ۱۹۷۷ که به ترتیب از صفاق، چادرینه و مثانه پرزرو شده جهت پیوند استفاده کرده بودند، بروز عفونت را یک یافته مشخص می‌دانند (۲۵، ۱۸، ۱۰). بنابراین شاید بروز عفونت در مطالعه حاضر به ماهیت نوع پیوند برگردد.

در تحقیقات Bohne و همکاران در سال ۱۹۵۵ با آنکه از بافت سنتزی قالب آکرلیکی جهت پیوند در مثانه استفاده شده بود باز هم در مواردی عفونت مشاهده شده است (۱). در مطالعه حاضر تغییرات سلولهای خونی به سرعت رو به بهبودی گذاشت و در تمامی موارد فوق آسیبی به محل پیوند وارد نشد و لازم به ذکر است که در مجموع از نظر آماری وجود عفونت معنی‌دار نبود ولی بررسیهای تابلوهای خونی و مقاطع آسیب‌شناسی وجود آن را در دو مورد اثبات می‌کند.

در این مطالعه تغییرات معنی‌داری در BUN سرم حاصل نشد. برگشت ادرار به گردش خون و دی‌هیدراسیون متعاقب عمل جراحی می‌تواند از علل مهم بالارفتن BUN باشد و چون در مطالعه حاضر سوند ادراری به طور دائمی ادرار را تخلیه می‌کرد و تأمین آب بدن حیوان از طریق تزریقات داخل رگی در روزهای پس از جراحی به طور مرتب ادامه یافت. بنابراین تغییرات معنی‌داری در BUN سرم مشاهده نگردید.

گزارشات بالارفتن BUN با پیوندهای مختلف در مطالعات Mohanty در سال ۱۹۸۳، Prasad و همکارانش در سال ۱۹۷۷، Gera و همکاران در سال ۱۹۸۰، Burbige و همکاران در سال ۱۹۸۶ و Shivaprakash در سال ۱۹۹۰





### References

1. Bohne et al (1955). Cited by Duel et al (1998).
2. Burbige, K.A. and Hensle, T.W. The complications of urinary tract reconstruction. *J. Urol.* 136: 292-297, (1986).
3. Castra, J.E. and Ram, M.D. Electrolyte in balance following leal urinary diversion. *Brit. J. Urol.* 42:29, (1970).
4. Cheng, E., Rento, R., Grayhack, J.T., Oyasu, R. and McVary, K.T. Reversed seromuscular flaps in the urinary tract in dogs. *J. Urol.* 152(6 pt 2): 2252-2257, (1994).
5. Coles, E.H. *Veterinary clinical pathology*, 2nd ed. W.B Saunders Co. Philadelphia, pp: 285, (1974).
6. Duel, B.P., Gonzolez, R. and Barthold, J.S. Alternative techniques for augmentation cystoplasty. *J. Urol.* 159(3): 998-1005, (1998).
7. Elder, J.S., Snyder, H.M., Hulbert, W.C. and Duckett, J.W. Perforation of the augmented bladder in patients undergoing clean intermittent catheterization. *J. Urol.* 140: 1154-1162, (1988).
8. Fishman, I.J., Flores, F.N., Scott, F.B., Spjut, H.J. and Morrow, B. Use of fresh placental membrane for bladder reconstruction. *J. Urol.* 138: 1291-1294, (1987).
9. Gera, K.L., Nigam, J.M. and Tyagi, R.P.S. Biochemical changes following transplantation of preserved bladder allografts in buffalo calves. *The Ind. Vet. J.* 57: 67-72, (1980).
10. Godstein, M.D. and Dearden, L.C. Histology of omentoplasty of the urinary bladder in rabbit. *Invest. Urol* 3: 460, (1966).
11. Keating, M.A., Ludlow, J.K. and Rich, M.A. Entrocystoplasty: The star modification. *J. Urol.* 155(5): 1723-1725, (1996).
12. Kelami, A. Lyophilized human dura as a bladder wall substitute: experimental and clinical results. *J. Urol.* 105: 518, (1971).
13. Kropp, B.P., Eppley, B.L., Prevel, C.D., Rippey, M.K., Harruff, R.C., Badylak, S.F., Adams, M.C., Rink, R.C. and Keating, M.A. Experimental assessment of small intestinal submucosa as a bladder wall substitute. *Urology.* 46: 396, (1995).
14. Light, J.K. and Scott, B.F. Total reconstruction of the lower urinary tract using bowel and artificial sphincter. *J. Urol.* 131: 953-956, (1984).
15. Mohanty, J. Cited by : Shiva prakash, B.V. (1990), (1973).
16. Mukherjee, C. Caecocystoplasty in goats. M.V.Sc. Thesis submitted to deemed university, Indian Veterinary Research Institute, Izatnagar, (1988).
17. Nair, N.R., Patel, M.R. and Awadhiya, R.P. Cystoplasty with peritoneal grafts in dogs. *Indian J. Vet. Surg.* 9(2): 82-85, (1988).
18. Novick, A.C., Straffon, R.A., Banowsky, L.H., Nose, Y., Levin, H. and Stewart, B.H. Experimental bladder substitution using biodegradable graft of natural tissue. *Urol.* 10: 118, (1977).
19. Prasad, B., Singh, J., Tyagi, R.P.S and Singh, G.R. Subtotal cystoplasty using cecal pedicle graft. *Ind. Med. Gazette.* 17: 73-77, (1977).
20. Sharma, S.P. Cystoplasty using formalin preserved urinary bladder grafts in buffalo calves. *Indian J. Vet. Surg.* 16(1), 44-46, (1995).
21. Sharma, S.P. and Khan, A.A. Studies on colcystoplasty for partial substitution of the urinary bladder in buffalo calves. *Ind. Vet. J.* 55: 326-332, (1978).
22. Shiva prakash, B.V. Experimental studies on urinary bladder reconstruction using PTFE. Caecal pedicle, fresh outogenous and preserved allogenic bladder grafts in goats. M.V.Sc., Surgery thesis Submitted to I.V.R.I, (1990).
23. Taguchi, H., Schizuka, E. and Saito, K. Cystoplasty by regeneration of the ladder. *J. Urol.* 52: 752-756, (1977).
24. Telly, O. Segmental cystectomy with peritoneoplasty. *Urol. Int.* 25: 236, (1970).
25. Tsuji, et al. Cited by: Shiva prakash, B.V. (1990), (1961).

### Clinical, hematological and biochemical changes following bladder reconstruction using bovine amnion in dogs

Bakhtiari, J.<sup>1</sup>, Saberi Afshar, F.<sup>2</sup>, Khazraii-nia, P.<sup>3</sup>

<sup>1</sup>Department of Clinical Sciences, Faculty of Veterinary Medicine, Tehran University, Tehran - Iran. <sup>2</sup>Department of Clinical Sciences, Faculty of Veterinary Medicine, Shahid Chamran University, Ahwaz - Iran. <sup>3</sup>Department of Clinical Pathology, Faculty of Veterinary Medicine, Tehran University, Tehran - Iran.

In this study ten healthy mongrel dogs weighing between 10 and 40 kg were used. The animals were randomly divided into two groups of five animals each. A piece of 4-5cm in diameter from cranial wall of bladder were resected and replaced with fresh and formalin preserved bovine amniotic membrane respectively. The graft materials were evaluated on the basis of clinical, biochemical and hematological examinations. Clinically all of the dogs were dull and depressed and passed blood tinged urine for first few post operative days. Cell blood count revealed the presence of infection in two dogs. However it improved with antibiotic therapy and didn't affect on graft site. The biochemical estimations didn't show any significant changes in BUN and creatinine.

**Key words :** Dog, Bovine amniotic membrane, Urinary bladder reconstruction.

