

ارزیابی بالینی اثرات کیتین و کیتوزان بر التیام زخمهای باز اندامهای حرکتی در اسب

دکتر سیدمهدی قمصری^۱، دکتر محمد مهدی دمقان^۱، دکتر علی رسولی^۲، دکتر ایرج نوروزیان^۱

مجله دانشکده دامپزشکی دانشگاه تهران، دوره ۵۶، شماره ۲، ۷-۱، (۱۳۸۰)

سال ۱۸۱۱ توسط Braconnot از قارچ جدا گردید و در سال ۱۸۲۳ نام کیتین را بر آن نهاد (۳۴). سخت پوستان دریایی از جمله میگو، خرچنگ، و لابستر و قارچها مهمترین منابع تولیدکننده کیتین می باشند و تخمین زده می شود که سالانه مقدار ۱۵۰ هزار تن کیتین از این طریق قابل دسترسی است. پوسته میگو و خرچنگ بسته به گونه آنها بیش از ۲۰ درصد کیتین دارد که در طی دو مرحله کانی زدایی و پروتئین زدایی قابل استحصال می باشد (۱). کیتین در آب، قلیاهای رقیق و غلیظ و حلالهای آلی نامحلول است. کیتوزان پلیمر دی-گلوکزآمین است و به آسانی به وسیله دی استیله کردن کیتین به دست می آید (۳۴).

پس از کشف خواص التیامی کیتین، مطالعات زیادی در جهت بررسی اثرات کیتین و مشتقات آن (بویژه کیتوزان) بر التیام زخم و مکانیسم احتمالی اثر آنها انجام گرفته است (۳۹، ۳۸، ۳۷، ۲۹، ۲۷، ۲۵، ۲۴، ۲۳، ۲۱، ۱۹، ۱۸). اگرچه نتایج حاصل از این تحقیقات نشان داده است که کیتین و کیتوزان واجد اثرات مثبت بر التیام زخم می باشند ولی هنوز شناخت کمی درباره مکانیسم این اثرات وجود دارد. در این مطالعه سعی شده تا با توجه به اهمیت بالینی زخم در اسب (بویژه زخمهای نواحی پایینی اندامهای حرکتی)، ضمن ارزیابی اثرات کیتین و کیتوزان بر التیام زخم در اسب، مکانیسم این اثرات التیامی مورد بررسی قرار گیرد.

مواد و روش کار

در این مطالعه از ۸ رأس اسب بالغ (۴ رأس نریان و ۴ رأس مادبان) از نژاد دو خون با دامنه سنی ۱-۴ سال (متوسط ۶/۱۲ سال) و دامنه وزنی ۴۹۰-۳۷۴ کیلوگرم (متوسط ۴۱۵/۵ کیلوگرم) استفاده شد. سلامت اسبها با انجام معاینات بالینی و آزمایشگاهی (شمارش سلولهای خون "CBC") مورد تأیید قرار گرفت و دو هفته پیش از شروع مطالعه با استفاده از داروی ضدانگلی Febantel (داروسازی داملران، بروجرد - ایران) (۸ میلیگرم به ازای هر کیلوگرم وزن بدن) تحت درمان ضدانگلی قرار گرفتند. در طی مدت مطالعه اسبها در جایگاههای انفرادی نگهداری شده و جیره غذایی آنها شامل دسترسی آزاد به یونجه خشک و مقدار کافی مواد دانه ای (جو) که حفظ وزن بدن در طول مدت مطالعه را تضمین نماید، بود. اسبها به صورت تصادفی به دو گروه ۴ رأسی (گروه کیتین و گروه کیتوزان) تقسیم شدند. این مطالعه به صورت دو طرفه کور (Double blind) طراحی و اجرا گردید.

برای تهیه سوسپانسیون ۱ درصد کیتین و کیتوزان در سرم نمکی ابتدا کیتین (Chitin, C-7170, Sigma Chemical Co., USA) و کیتوزان (Chitosan, minimum 85% deacetylated, C-3646, Sigma Chemical Co. USA) تجاری به وسیله دستگاه Ball mill (Mixer Mill 2000, Retsch, Germany) میکرونیزه شدند. سپس اندازه ذره ای پودر حاصله توسط دستگاه لیزری اندازه گیری ذرات (Malvern Mastersizer, Malvern Instruments, England) اندازه گیری شد که متوسط اندازه ذره ای به ترتیب برای کیتین ۱۶/۹۰ μm و برای کیتوزان ۲۶/۲۳ μm به دست آمد. پس از حصول اطمینان از به دست آمدن اندازه ذره ای مناسب، سوسپانسیون ۱۰ گرم در هر لیتر کیتین و کیتوزان در سرم نرمال سالین (سوسپانسیون ۱ درصد) تهیه گردید. سوسپانسیونهای تهیه شده در ظروف اسپری ریخته شد و در اتوکلاو و تحت فشار ۱/۷ اتمسفر و حرارت ۱۲۱ درجه سانتیگراد به مدت ۲۰ دقیقه استریل شدند.

در هر حیوان ابتدا بیهوشی با تزریق وریدی زایلازین هیدروکلراید ۲ درصد

در این مطالعه اثرات کیتین و کیتوزان بر میزان التیام و تجمع کلاژن در زخمهای باز اندامهای حرکتی اسب مورد ارزیابی قرار گرفت. بدین منظور زخمهایی به ابعاد ۲/۵×۲/۵ سانتیمتر (۶/۲۵ سانتیمتر مربع) در سطح پشتی - جانبی متاکارپ و متاتارس هر یک از اندامهای قدامی و خلفی هشت رأس اسب بالغ از نژاد دو خون ایجاد شد. اسبها به صورت تصادفی به دو گروه چهار رأسی تقسیم شدند. در یک گروه زخمهای یک طرف بدن با اسپری سوسپانسیون ۱ درصد کیتین و در گروه دیگر با اسپری سوسپانسیون ۱ درصد کیتوزان درمان شدند. در هر دو گروه زخمهای طرف دیگر بدن (زخمهای شاهد) با اسپری نرمال سالین درمان گردیدند. نحوه تقسیم بندی زخمها بدین صورت بود که در هر حیوان زخمهای اندامهای قدامی راست و خلفی چپ در گروه درمان و زخمهای اندامهای قدامی چپ و خلفی راست در گروه شاهد قرار می گرفتند و در حیوان بعدی این ترتیب برعکس شد. سپس زخمها توسط بانداژ غیرچسبنده پانسمان شدند. ابتدا هر دو روز یکبار تا روز بیستم پس از ایجاد زخمها و سپس هر سه روز یکبار تا التیام کامل پانسمانها تعویض شده و از زخمها تصاویر اسلاید تهیه شد. تصاویر گرفته شده اسکن گردیده و اندازه کلی زخم، اندازه بافت گرانوله و اندازه بافت پوششی تازه تشکیل شده با کمک نرم افزار رایانه ای اندازه گیری شد. از پوست سالم (در هنگام ایجاد زخمها) و اسکار زخم (پس از التیام کامل) نمونه های بافتی تهیه شد و میزان هیدروکسی پرولین آنها اندازه گیری گردید. نتایج به دست آمده با استفاده از آزمون آماری "t" Student's مورد بررسی قرار گرفت. از نظر التیام کلی زخم، میزان جمع شدگی زخم و تشکیل بافت پوششی بین زخمهای درمان شده با کیتین یا کیتوزان و زخمهای شاهد اختلاف معنی داری مشاهده نشد (P < ۰/۰۵). نتایج حاصل از اندازه گیری میزان هیدروکسی پرولین پوست سالم و بافت اسکار، افزایش معنی دار میزان تجمع هیدروکسی پرولین در زخمهای درمان شده با کیتین یا کیتوزان را در مقایسه با زخمهای شاهد نشان داد. واژه های کلیدی: زخم، التیام، کیتین، کیتوزان، کلاژن، اسب.

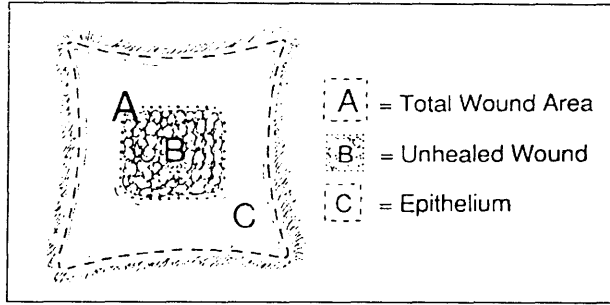
اهمیت پدیده التیام زخم در ترمیم جراحات بافتی و اعمال جراحی سبب شده است که از دیر باز یافتن ماده ای که بر روند التیام تأثیر مثبتی داشته و بتواند آن را تسریع نماید از آرزوهای بزرگ انسان باشد. اگرچه در این زمینه محققین USA مواد و ترکیبات مختلف طبیعی و صناعی را مورد آزمون قرار داده و به موفقیت هایی نیز دست یافته اند ولی هنوز در دستیابی به ماده افسانه ای مورد انتظار موفقیتی حاصل نشده است.

در راستای همین تلاشها، Prudden و همکاران در سال ۱۹۷۰ و پس از بیش از یک دهه تحقیق روی اثرات مثبت غضروف بر التیام زخم گزارش کردند که ماده شیمیایی خاص مسئول اثرات التیام بخش ناشی از استفاده موضعی از غضروف را که گلوکزآمین می باشد، کشف کرده اند (۳۲). این محققین سپس برای آزمایش این کشف با روشی قطعی، اثرات استفاده موضعی از کیتین (پلیمر آن-استیل-دی-گلوکزآمین) استحصال شده از پوست میگو را بر التیام زخم در موش مورد مطالعه قرار دادند و گزارش نمودند که مقاومت کششی در زخمهای درمان شده با کیتین در مقایسه با زخمهای شاهد به طور معنی داری افزایش یافته است (۳۲). کیتین با فرمول شیمیایی (C₈H₁₃NO₅)_n و وزن ملکولی در حدود ۱۰۵-۱۰۶ دالتون، از لحاظ مقدار، پس از سلولز دومین پلی ساکارید طبیعی تولید شده توسط موجودات زنده می باشد (۳۴). این ماده اولین بار در

۱) گروه آموزشی علوم درمانگاهی دانشکده دامپزشکی دانشگاه تهران، تهران - ایران.

۲) گروه آموزشی فارماکولوژی و سم شناسی دانشکده دامپزشکی دانشگاه تهران، تهران - ایران.





تصویر ۱ - چگونگی محاسبه میزان التیام کلی زخم و جمع‌شدگی زخم و میزان تشکیل بافت پوششی.

در هنگام بررسی فرآیندهای التیامی، میزان این فرآیندها در هر زخم و در هر بار اندازه‌گیری به‌صورت درصد نسبت به اندازه اولیه زخم محاسبه شد. بدین‌منظور برای بررسی پدیده جمع‌شدگی در هر زخم، درصد جمع‌شدگی آن در هر مرتبه اندازه‌گیری در مقایسه با اندازه زخم اولیه (روز صفر) محاسبه گردید:

مرحله ۱:	درصد اندازه زخم در مقایسه با زخم اولیه = $100 \times \frac{\text{اندازه کلی زخم}}{\text{اندازه زخم اولیه (روز صفر)}}$
مرحله ۲:	درصد جمع‌شدگی زخم = درصد اندازه زخم در مقایسه با زخم اولیه - ۱۰۰

بررسی فرآیند تشکیل بافت پوششی، درصد تشکیل بافت پوششی نیز در هر زخم و در هر بار اندازه‌گیری در مقایسه با اندازه کلی زخم در همان روز محاسبه شد:

درصد تشکیل بافت پوششی = $100 \times \frac{\text{اندازه بافت پوششی تازه تشکیل شده}}{\text{اندازه کلی زخم}}$
--

و نهایتاً جهت بررسی فرآیند التیام به‌صورت کلی درصد میزان التیام یافته زخم در هر بار اندازه‌گیری نسبت به زخم اولیه محاسبه گردید:

مرحله ۱:	درصد التیام نیافته زخم در مقایسه با زخم اولیه = $100 \times \frac{\text{اندازه بافت گرانوله}}{\text{اندازه زخم اولیه (روز صفر)}}$
مرحله ۲:	درصد التیام زخم = درصد التیام نیافته زخم در مقایسه با زخم اولیه - ۱۰۰

سپس برای پی‌بردن به وجود روند خطی بین التیام کلی زخم، پدیده‌های تشکیل بافت پوششی و جمع‌شدگی زخم از یک طرف و زمان از طرف دیگر در هر یک از گروه‌های درمانی و شاهد از معادله گرایش خطی (معادله رگرسیون) استفاده شد و شیب معادله خطی در هر مورد برای هر یک از گروه‌های درمانی و شاهد تعیین گردید. از پوست سالم (در زمان ایجاد زخمها) و همچنین از اسکار نهایی (پس از التیام کامل زخمها) در گروه‌های درمان و شاهد، نمونه بافتی برای سنجش میزان هیدروکسی پرولین برداشته شد. نمونه‌ها در لوله‌های مخصوص کرایو قرار داده شد و تا هنگام انجام آزمایشات سنجش هیدروکسی پرولین در فریزر ۲۰- سانتیگراد نگهداری شدند.

میزان هیدروکسی پرولین نمونه‌های بافتی، با استفاده از روش Kivirikko و همکاران (۱۵)، که به‌وسیله نگارندگان اصلاح شد، اندازه‌گیری گردید. روش اندازه‌گیری به‌طور خلاصه بدین شرح بود که ابتدا نمونه‌های بافتی با استفاده از اسید کلریدریک ۶ مولار و در دمای ۱۰۵ درجه سانتیگراد به مدت ۱۶ ساعت هیدرولیز شدند. سپس با اضافه کردن محلول کلرآمین T به نمونه‌های هیدرولیز شده، هیدروکسی پرولین موجود در آن اکسیده شد. با اضافه کردن معرف اریلیش به محصول حاصل از اکسیداسیون هیدروکسی پرولین، ترکیبی رنگی ایجاد شد. سپس ترکیب رنگی ایجاد شده با استفاده از تولون در طی دو

روزی (Rompun, Bayer AG, Leverkusen) به میزان ۱/۱ میلیگرم به ازای هر کیلوگرم وزن بدن و متعاقب آن تزریق وریدی کتامین هیدروکلراید ۱۰ درصد (Ketamine 10%, Alfasan, Woerden-Holland) به میزان ۲/۲ میلیگرم به ازای هر کیلوگرم وزن بدن ایجاد شد. سپس موهای پوست ناحیه پشتی - جانبی متاکارپ و متاتارس در اندامهای قدامی و خلفی تراشیده و پوست ناحیه به روش معمول برای انجام اعمال جراحی، ضدعفونی شد. پیش از ایجاد زخمها جهت خونبندی در بالای مفصل کارپ در اندام قدامی و مفصل تارس در اندام خلفی از تورنیکت لاستیکی استفاده شد. تحت شرایط آسپتیک، دو زخم پوستی تمام ضخامت به اندازه ۶/۲۵ سانتیمتر مربع در هر اندام حرکتی قدامی و خلفی، یکی در حد فاصل یک سوم بالایی و میانی و دیگری در حدفاصل یک سوم میانی و پایینی سطح پشتی - جانبی متاکارپ و متاتارس به کمک بیستوری و با برش پوست در اطراف یک شابلن ۲/۵x۲/۵ سانتیمتری شیشه‌ای استریل و سپس جداسازی پوست از بافت زیرجلدی، ایجاد شد. بدین‌ترتیب در هر اسب هشت زخم (دو زخم در هر اندام) با اشکال و ابعاد مساوی و در نواحی تشریحی مشابه در اندامهای قدامی و خلفی ایجاد گردید.

پس از ایجاد زخمها ابتدا سطح زخم توسط تیمار مربوطه اسپری شده و سپس لایه اول پانسمان که شامل گاز استریل غیرچسبنده (Rondopad, Dr. Wusthoff GmbH., Germany) بود، روی سطح زخم قرار داده شد. لایه‌های بعدی پانسمان شامل چند لایه باند پنبه‌ای جذب‌الطوبه و چند لایه باند نخی و نهایتاً یک لایه باندکشی بود. به‌منظور جلوگیری از لغزش پانسمان، اندام حیوان از ناحیه بخلق تا زیر مفصل کارپ در اندام قدامی و مفصل تارس در اندام خلفی تحت پانسمان قرار گرفت. ضمناً پس از انجام جراحی و ایجاد زخمها هر حیوان روزانه ۲۰ هزار واحد پنی‌سیلین جی پروکائین به ازای هر کیلوگرم وزن بدن و به‌مدت ۴ روز متوالی دریافت داشت. هشت زخم ایجاد شده در هر حیوان به دو گروه ۴ زخمی تقسیم شدند. نحوه تقسیم‌بندی زخمها بدین‌صورت بود که در هر حیوان زخمهای اندامهای قدامی راست و خلفی چپ در گروه درمان و زخمهای اندامهای قدامی چپ و خلفی راست در گروه شاهد قرار می‌گرفتند و در حیوان بعدی این ترتیب برعکس می‌شد. در طی دوره مطالعه، زخمهای گروه درمان در هر حیوان با سوسپانسیون ۱ درصد کیتین (در گروه کیتین) یا سوسپانسیون ۱ درصد کیتوزان (در گروه کیتوزان) اسپری شدند و در هر دو گروه کیتین و کیتوزان، زخمهای شاهد با سرم نرمال سالین اسپری شدند. پانسمان زخمها در روزهای ۲، ۴، ۶، ۸، ۱۰، ۱۲، ۱۴، ۱۶، ۱۸، ۲۰، ۲۳، ۲۶ و ۲۹ بعد از ایجاد زخمها، تعویض شد. بدین‌منظور ابتدا پانسمان باز شده و سطح زخمها توسط یک گاز استریل آغشته به سرم فیزیولوژی استریل تمیز شده و توسط دوربین عکاسی با لنز ماکرو و متصل به فلاش تصویر اسلاید تهیه گردید. فاصله بین دوربین عکاسی و اندام حیوان همیشه ثابت نگهداشته شده و در هنگام تهیه تصاویر یک مقیاس متریک در کنار هر زخم قرار داده شد. پس از تهیه اسلاید، زخمها توسط تیمار مورد نظر اسپری شده و به‌صورتی که قبلاً ذکر شد مجدداً پانسمان شدند.

به‌منظور اندازه‌گیری و محاسبه پارامترهای ژئومتریک زخمها ابتدا اسلایدهای رنگی که در روزهای مشخص از زخمها گرفته شده بودند به‌وسیله دستگاه اسکنر اسلاید Canoscan 2700F, Canon Inc., Japan) Canoscan 2700F) به‌صورت تصاویر دیجیتالی اسکن و درحفاظه کامپیوتر ذخیره شد. سپس با کمک نرم‌افزار آنالیز تصاویر دیجیتالی (Scion Image for Windows Beta 4.0.2, Scion Corporation, USA) در هر تصویر مساحت کلی زخم (اندازه زخم از لایه پوست سالم) و مساحت بافت جوانه‌ای (ناحیه‌ای از زخم که توسط بافت پوششی پوشیده نشده) اندازه‌گیری شد (تصویر ۱). روش اندازه‌گیری قبلاً شرح داده شده است (۲). برای فراهم‌شدن امکان بررسی و مقایسه صحیحتر فرآیندهای تشکیل بافت پوششی و جمع‌شدگی زخم و حاصل این دو یعنی التیام کلی زخم بین گروه‌های درمانی و شاهد و جلوگیری از تأثیر میزان افزایش اولیه اندازه زخم



جدول ۱ - پارامترهای مختلف اندازه گیری شده در زخمهای درمان شده با کیتین و کیتوزان و زخمهای شاهد هر گروه درمانی

گروه درمانی				متغیرهای التیام زخم
کیتوزان		کیتین		
شاهد (Mean±SD)	کیتوزان (Mean±SD)	شاهد (Mean±SD)	کیتین (Mean±SD)	
۲۹/۰۰±۶/۴۸	۲۹/۷۵±۲/۸۷	۳۱/۲۵±۱/۵۰	۳۰/۵۰±۳/۰۰	میانگین زمان التیام (روز)
۸/۶۴±۰/۲۷	۹/۰۴±۰/۲۹	۸/۹۷±۱/۰۵	۸/۹۴±۰/۱۲	متوسط حداکثر اندازه زخمها (Cm ²)
۱/۱۴±۰/۰۶	۱/۲۰±۰/۰۸	۱/۲۲±۰/۰۵	۱/۱۹±۰/۰۵	متوسط میزان افزایش اندازه زخمها نسبت به اندازه اولیه
۳/۰۶±۰/۷۰	۲/۷۹±۱/۱۰	۲/۸۲±۰/۶۶	۲/۸۰±۰/۵۶	متوسط اندازه اسکار نهایی (Cm ²)
۱/۰۵±۱/۰۰	۱/۱۰±۲/۵۸	۱/۱۵±۱/۹۱	۱۳/۰۰±۲/۰۰	میانگین زمان شروع تشکیل بافت پوششی (روز)
۷/۵۰±۱/۰۰	۷/۵۰±۱/۰۰	۹/۰۰±۱/۱۵	۱۰/۰۰±۱/۶۳	میانگین زمان شروع جمع شدگی زخمها (روز)
۰/۳۳±۰/۰۱	۰/۳۵±۰/۰۳	۰/۴۲±۰/۱۲	۰/۴۱±۰/۰۶	متوسط میزان التیام زخم در روز (Cm ²)
۰/۰۹۸±۰/۰۲	۰/۰۹۴±۰/۰۲	۰/۰۹۸±۰/۰۱	۰/۰۹۴±۰/۰۲	متوسط میزان تشکیل بافت پوششی در روز (Cm ²)
۰/۲۲±۰/۰۲	۰/۲۵±۰/۰۶	۰/۲۹±۰/۰۹	۰/۲۸±۰/۰۴	متوسط میزان جمع شدگی در روز (Cm ²)

اندازه زخمها در طی هفته اول پس از ایجاد آنها افزایش یافت بدین ترتیب که متوسط زمان حداکثر اندازه زخمها در گروههای مختلف به ترتیب ۸±۱/۶۳ روز در زخمهای درمان شده با کیتین، ۷±۱/۱۵ روز در زخمهای شاهد گروه کیتین، ۵/۵۰±۱/۰۰ روز در زخمهای درمان شده با کیتوزان و ۵/۵۰±۱/۰۰ روز در زخمهای شاهد گروه کیتوزان بود (جدول ۱).

میانگین حداکثر اندازه زخم در زخمهای درمان شده با کیتین ۸/۹۴±۱/۱۲ سانتیمتر مربع، در زخمهای شاهد گروه کیتین ۸/۹۷±۱/۰۵ سانتیمتر مربع، در زخمهای درمان شده با کیتوزان ۹/۰۴±۰/۲۹ سانتیمتر مربع و در زخمهای شاهد گروه کیتوزان ۸/۶۴±۰/۲۷ سانتیمتر مربع به دست آمد. این افزایش در اندازه زخمها در زخمهای درمان شده با کیتین و کیتوزان به ترتیب حداکثر ۱/۱۹±۰/۰۵ و ۱/۲۰±۰/۰۸ برابر اندازه اولیه زخمها بود، در حالی که این میزان در زخمهای شاهد همین گروهها به ترتیب ۱/۲۲±۰/۰۵ و ۱/۱۴±۰/۰۶ برابر بود که این اختلاف از نظر آماری معنی دار نمی باشد (P<۰/۰۵).

از نظر کیفیت ظاهری، اسکار حاصل از التیام کامل زخم در زخمهای درمان شده با کیتین و کیتوزان در مقایسه با زخمهای شاهد، از وضعیت مناسبتری برخوردار بودند. متوسط اندازه اسکار نهایی در زخمهای درمان شده با کیتوزان کمتر از زخمهای شاهد بود اگرچه این تفاوت از نظر آماری معنی دار نبود (جدول ۱).

از نظر زمان شروع تشکیل بافت پوششی در بین زخمهای درمان شده با کیتین یا کیتوزان و زخمهای شاهد در هر گروه اختلاف معنی داری دیده نشد بدین صورت که متوسط زمان شروع تشکیل بافت پوششی در زخمهای درمان شده با کیتین و زخمهای شاهد آن به ترتیب ۱۳±۲/۰۰ و ۱۱/۵۰±۱/۹۱ روز و در زخمهای درمان شده با کیتوزان و زخمهای شاهد آنها به ترتیب ۱۱/۰۰±۲/۵۸ و ۱۰/۵۰±۱/۰۰ روز پس از ایجاد زخم بود (جدول ۱).

متوسط میزان التیام روزانه نیز در هر یک از گروههای درمانی و شاهد محاسبه شد که از این نظر نیز اختلاف معنی داری بین زخمهای درمان شده با کیتین یا کیتوزان و زخمهای شاهد در هر یک از آن گروهها وجود نداشت (P<۰/۰۵). متوسط میزان التیام روزانه در زخمهای درمان شده با کیتین و زخمهای شاهد آن به ترتیب ۰/۴۱±۰/۰۶ و ۰/۴۲±۰/۱۲ سانتیمتر مربع در روز و در زخمهای درمان شده با کیتوزان و زخمهای شاهد آن به ترتیب ۰/۳۳±۰/۰۱ و ۰/۳۵±۰/۰۳ سانتیمتر مربع محاسبه شد (جدول ۱ و نمودار ۲). شیب معادله خطی بین درصد التیام کلی زخم و زمان در زخمهای درمان شده با کیتین و زخمهای شاهد این گروه به ترتیب ۴/۳۱ و ۴/۳۵ و برای زخمهای درمان شده با کیتوزان و زخمهای شاهد این گروه به ترتیب ۴/۲۱ و ۴/۲۳ به دست آمد که اختلاف معنی داری از این نظر بین زخمهای درمان شده با کیتین و کیتوزان و زخمهای شاهد آنها وجود نداشت (P<۰/۰۵) (جدول ۲). شیب

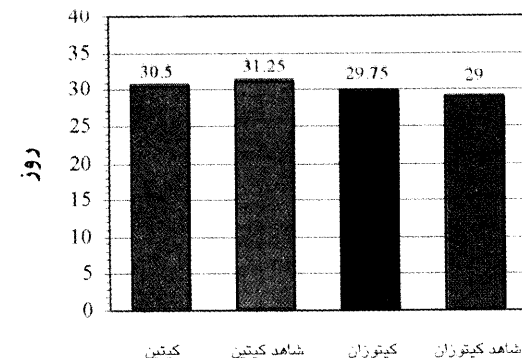
مرحله استخراج گردید و با استفاده از دستگاه اسپکتروفتومتر، میزان جذب نوری آن در طول موج ۵۵۰ نانومتر قرائت شد.

بررسی آماری یافتههای این مطالعه با استفاده از نرم افزار آماری SPSS (Statistical Package SPSS 10.05 for Windows for Social Sciences, Chicago, IL, USA) انجام پذیرفت. به منظور پی بردن به وجود روند خطی بین زمان و متوسط تشکیل بافت پوششی، پدیده جمع شدگی زخم و التیام کلی زخم در زخمهای درمان شده و شاهد از معادله روند خطی استفاده شد و برای تعیین وجود اختلاف معنی دار بین شیب خطوط از آزمون آماری "t" Student's استفاده گردید. همچنین جهت بررسی وجود اختلاف معنی دار بین یافتههای حاصل از اندازه گیری میزان هیدروکسی پرولین در زخمهای درمان شده با کیتین یا کیتوزان و شاهد از آزمون آماری "t" Student's استفاده شد.

نتایج

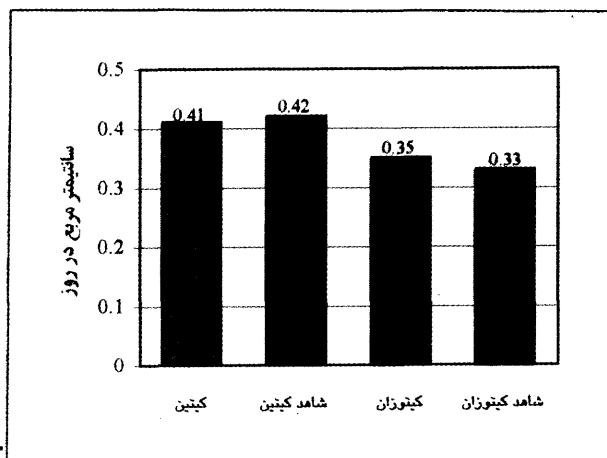

زخمها بدون هیچ اثر سویی روی اسبها یا اندامهای آنها التیام یافتند و علایم لنگش در هیچ یک از اسبها در طول مدت مطالعه مشاهده نشد. تنها در اولین تعویض بانداژ حیوانات علایم درد و ناراحتی را نشان دادند. کلیه زخمها بدون رشد بافت گرانوله اضافی التیام یافتند.

میانگین متوسط زمان التیام در زخمهای درمان شده با کیتین و شاهد آن به ترتیب ۲۹/۷۵±۲/۸۷ و ۲۹/۰۰±۶/۴۸ روز و در زخمهای درمان شده با کیتوزان و شاهد آن نیز به ترتیب ۳۰/۵۰±۳/۰۰ و ۳۱/۲۵±۱/۵۰ روز به دست آمد (جدول و نمودار ۱).



نمودار ۱ - متوسط زمان التیام کامل در زخمهای درمان شده با کیتین، کیتوزان و شاهد.





نمودار ۳ - تفاوت بین متوسط میزان هیدروکسی پرولین در پوست سالم و اسکار زخمها در زخمهای درمان شده با کیتین و شاهد و کیتوزان و شاهد.

نمودار ۲ - متوسط میزان التیام روزانه در زخمهای درمان شده با کیتین، کیتوزان و شاهد.

بحث

التیام زخم مجموعه‌ای از وقایع سلولی است که مستلزم جذب سلولها به محل زخم، تریاید سلولی و سنتز و تجمع ماده زمینه‌ای جدید بافت همبندی می‌باشد (۱۶). اگرچه این روند به‌طور طبیعی در زخمها شروع شده و تداوم می‌یابد ولی هم از نظر سرعت و هم از نظر کیفیت بافت التیامی، نتیجه این فرآیند طبیعی همواره مطلوب نمی‌باشد و به همین دلیل تحقیقات و مطالعات زیادی در جهت تأثیرگذاری مثبت و یا جلوگیری از تأثیر عوامل منفی بر این روند از هر دو جنبه سرعت تشکیل و کیفیت مناسب بافت التیامی انجام شده است. هدف این تحقیقات در زمینه التیام زخمهای اندامهای حرکتی اسب دستیابی به شیوه درمانی ایده‌آلی است که جراحات در زمان کوتاهتری با تشکیل بافت التیامی سالم بهبود یابند تا ضمن کاهش هزینه‌های درمانی، اسب هر چه زودتر جهت بهره‌گیری از تواناییهای ورزشی و کاری آماده‌گردد (۳، ۴، ۵، ۶، ۷، ۱۱، ۱۶، ۴۲).

در این زمینه، کیتین و مشتقات آن به‌دلیل دارا بودن خواص بیولوژیکی مفید بیشماری مانند سازگاری زیستی (Biocompatibility)، قابلیت تجزیه زیستی (Biodegradability)، خواص التیامی در زخم، خاصیت ضدتوموری و غیره مورد توجه بوده و در موارد متعدد زیست دارویی از قبیل نخهای بخیه قابل جذب، محمل داروها، عامل ضدتومور و عامل التیام زخم به‌کار رفته‌اند (۲۲ و ۸). کیتین و کیتوزان در اکثر مطالعات به‌صورت الیاف (Filament)، فلس (Flake)، پودر، گرانول، اسفنج، فیلم، ژل و یا مخلوط الیاف پنبه یا پلی‌استر مورد استفاده قرار گرفته‌اند. از این‌رو به‌نظر می‌رسد که به‌دلیل اثر متقابل نسبتاً پایین بین ناحیه زخم و عامل التیام‌بخش، اثرات التیامی آنها به‌طور کامل ایجاد نشده باشد. در همین رابطه در مطالعه‌ای که Minami و همکاران در سال ۱۹۹۳ در مورد اثر کیتوزان روی مهاجرت سلولهای پلی‌مورفونوکلئر سگ و گاو در شرایط *in vitro* انجام دادند مشاهده نمودند که با کاهش اندازه ذرات کیتوزان تعداد سلولهای مهاجرت کرده به طرف آن به‌طور بارزی افزایش می‌یابد (۲۰). همچنین در مطالعه مشابهی که به‌وسیله Usami و همکاران در سال ۱۹۹۴ در مورد اثرات کیتین و کیتوزان بر مهاجرت نوتروفیل‌های گاو انجام شد گزارش نمودند که با کاهش اندازه ذرات کیتین و کیتوزان میزان مهاجرت نوتروفیل‌های گاو به طرف آنها افزایش یافته است (۳۹).

Okamoto و همکاران در سال ۱۹۹۳ نیز شکل کیتین را در تأثیر آن بر التیام زخم مؤثر دانسته و در این رابطه حفظ تماس کیتین با زخم را ضروری می‌دانند (۲۹). براساس گزارشات فوق به‌نظر می‌رسد که اندازه ذرات کیتین و

معادله خطی بین درصد تشکیل بافت پوششی و زمان به‌ترتیب ۲/۷۲ و ۲/۷۰ برای زخمهای درمان شده با کیتین و زخمهای شاهد این گروه و ۲/۴۴ و ۲/۴۴ برای زخمهای درمان شده با کیتوزان و زخمهای شاهد آن به‌دست آمد که از این نظر نیز اختلاف معنی‌داری بین آنها وجود نداشت ($P < 0.05$) (جدول ۲).

شیب معادله خطی بین درصد جمع‌شدگی زخم و زمان در زخمهای درمان شده با کیتین و زخمهای شاهد این گروه به‌ترتیب ۲/۷۵ و ۲/۸۲ و در زخمهای درمان شده با کیتوزان و زخمهای شاهد این گروه نیز به‌ترتیب ۲/۴۹ و ۲/۴۱ به‌دست آمد که اختلاف موجود بین زخمهای درمان شده و شاهد در هر گروه معنی‌دار نمی‌باشد ($P < 0.05$) (جدول ۲).

اختلاف بین مقادیر هیدروکسی پرولین پوست سالم و اسکار حاصل از التیام کامل زخم در زخمهای درمان شده با کیتین یا کیتوزان به‌طور معنی‌داری کمتر از زخمهای شاهد در گروه مربوطه بود ($P < 0.05$) (جدول و نمودار ۳). این تفاوت نشان داد که درمان با کیتین یا کیتوزان در مقایسه با زخمهای شاهد به‌طور معنی‌داری باعث افزایش میزان هیدروکسی پرولین نسج التیامی شده است.

جدول ۲ - شیب روند خطی درصد التیام کلی زخم، درصد تشکیل بافت پوششی و درصد جمع‌شدگی زخم در زخمهای درمان شده با کیتین، کیتوزان و شاهد (Mean±SE)

گروه درمانی	التیام کلی زخم درصد	تشکیل بافت پوششی درصد	جمع‌شدگی زخم درصد
کیتین	۴۳/۱±۰/۴۵	۳۷/۲±۰/۳۴	۲/۷۵±۰/۳۱
شاهد	۴۳/۵±۰/۴۳	۳۷/۰±۰/۳۸	۲/۸۷±۰/۳۲
کیتوزان	۴۳/۰±۰/۳۴	۳/۵۶±۰/۲۵	۲/۴۹±۰/۲۴
شاهد	۴۲/۰±۰/۳۳	۳/۶۶±۰/۲۳	۲/۴۱±۰/۲۱

جدول ۳ - مقادیر هیدروکسی پرولین اندازه‌گیری شده (میلیگرم در هر گرم ماده خشک) از نمونه‌های پوست سالم و اسکار نهایی حاصل از التیام کامل و اختلاف آنها در زخمهای گروه کیتین، کیتوزان و شاهد (Mean±SE)

گروه درمانی	پوست سالم	اسکار زخم	اختلاف بین پوست سالم و اسکار نهایی
کیتین	۸۲/۸۵±۸/۴۵	۶۰/۰۴±۷/۱۸	۲۲/۸۱±۳/۲۳ ^a
شاهد	۹۳/۸۸±۱۲/۱۵	۶۱/۲۲±۱۰/۲۲	۳۲/۶۶±۷/۰۴ ^b
کیتوزان	۸۵/۳۴±۱۲/۲۲	۶۵/۲۵±۱۶/۱۵	۲۰/۰۹±۵/۲۸ ^b
شاهد	۹۲/۳۳±۷/۹۰	۶۰/۸۴±۸/۷۰	۳۱/۵۹±۴/۲۸ ^b

(a) اختلاف بین اعداد با حروف مشابه معنی‌دار می‌باشد.



زخمهای آلوده، نکروزه و بعضاً عفونی زخمهایی که به صورت بالینی با آنها برخورد می‌شود، مربوط باشد. مطالعات انجام شده در موارد بالینی نشان داده است که کاربرد کیتین و کیتوزان در زخمهای کهنه یا آلوده بسیار مؤثرتر از زخمهای تمیز تازه مانند زخمهای جراحی بوده است (۲۹، ۲۷، ۱۸). Wilimink و همکاران در سال ۱۹۹۹ وضعیت زخمهایی که به روش جراحی و به صورت تجربی ایجاد می‌شوند را مشابه زخمهایی که به صورت بالینی با آنها برخورد می‌شود نمی‌دانند زیرا در موارد بالینی زخمها معمولاً دارای درجاتی از نکروز، آلودگی و عفونت می‌باشند (۴۱).

نتایج حاصل از اندازه‌گیری میزان هیدروکسی پرولین پوست سالم و اسکار نهایی در این مطالعه نشان داد که کیتین و کیتوزان به طور معنی‌داری سبب افزایش میزان تجمع هیدروکسی پرولین در نسج التیامی می‌شوند. مقدار هیدروکسی پرولین (اسید آمینهای که مختص کلاژن می‌باشد) می‌تواند برای ارزیابی میزان کلاژن بافت مورد استفاده قرار گیرد. براساس نتایج این مطالعه می‌توان ادعا نمود که کیتین و کیتوزان سبب افزایش سنتز و تجمع کلاژن در نسج التیامی شده‌اند. کلاژن یک پلی‌پپتید است و توسط فیبروبلاستها و سایر سلولهای مزانشیمی سنتز می‌شود. Yano و همکاران در سال ۱۹۸۵ عنوان نمودند که ارتباط مستقیم و نزدیکی بین مقدار کلاژن بافت التیامی و میزان التیام زخم وجود دارد (۴۳). همچنین در طی یک فرآیند طبیعی التیام زخم، سنتز و تجمع کلاژن را لازم و ضروری دانستند (۲۵ و ۳۱). Cho و همکاران در سال ۱۹۹۹ از مقاومت کششی به‌عنوان مهمترین شاخصی که میزان التیام کلی زخم را نشان می‌دهد نام بردند و افزایش اولیه در میزان مقاومت کششی بافت التیامی را در نتیجه سنتز کلاژن توسط فیبروبلاستها می‌دانند (۸). گزارشات متعددی در مورد افزایش مقاومت کششی بافت التیامی در حضور کیتین وجود دارد (۴۳، ۳۳، ۱۲، ۸).

Okamoto و همکاران در سال ۱۹۹۳ در تجربیهای اقدام به کاشت زیرجلدی ترکیبی از الیاف بافته نشده پلی‌استر (NWF Polyester non-woven fabric) و کیتین (Chitin/NWF) در سگ نمودند و گزارش کردند که کیتین سنتز کلاژن را در اطراف الیاف کاشته شده در بافت زیرجلدی افزایش می‌دهد (۲۸). Ogata و همکاران در سال ۱۹۹۱ نیز افزایش سنتز کلاژن در حضور کیتین را در جراحات تجربی در مخاط کام گزارش نمودند (۲۶). Tamaki و Kishimoto در سال ۱۹۸۷ نیز گزارش کردند که در زخمهای پانسمان شده با کیتین هیستوسیت‌های (Histocyte) زیادی به ناحیه زخم هجوم آورده و رشته‌های ظریف کلاژن تولید شده است در حالی که در گروه شاهد هجوم کم هیستوسیتها و رشته‌های ضخیم کلاژن مشاهده شده است (۳۰). آنها اینطور استنتاج کردند که احتمالاً کیتین تکثیر سلولهای فیبروبلاستی را که در پروسه التیام زخم رشته‌های ظریف کلاژن را تولید می‌کنند، تشویق می‌نماید (۱۴). Chung و همکاران در سال ۱۹۹۴ گزارش کردند که کیتین و مشتقات خاصی از آن می‌توانند مقاومت کششی زخم را با تسریع سنتز کلاژن توسط فیبروبلاستها در مراحل اولیه التیام زخم، افزایش دهند (۹). به هر حال هنوز روشن نمی‌باشد که آیا این افزایش در رشته‌های کلاژن مربوط به افزایش تعداد فیبروبلاستها بوده یا به افزایش مقدار ترشح به ازای هر فیبروبلاست مربوط می‌باشد (۳۷).

تشکر و قدردانی

هزینه‌های این مطالعه در قالب طرح مصوب معاونت پژوهشی دانشگاه تهران به شماره ۲۱۸/۱۳۳۳ پرداخت شده است که بدین وسیله از حوزه معاونت پژوهشی دانشگاه تهران و معاونت پژوهشی دانشکده دامپزشکی دانشگاه تهران تشکر و قدردانی می‌گردد. ضمناً از همکاران محترم بخش جراحی بیمارستان آموزشی و پژوهشی دانشکده دامپزشکی دانشگاه تهران، آقایان کربلایی‌سیدجواد، فولادی و ولدخانی به‌خاطر همکاریهای صمیمانه ایشان در مراحل انجام این مطالعه کمال تشکر و سپاسگزاری را دارد.

کیتوزان و تماس نزدیک این مواد با سطح زخم در بروز اثرات بیولوژیک آنها تأثیر مستقیم داشته باشد. لذا در این مطالعه تلاش شد تا امکان تأثیر متقابل زخم و عامل درمانی به بهترین وجه ممکن فراهم گردد و به همین منظور ابتدا کیتین و کیتوزان به پودری با پایینترین اندازه ذره‌ای ممکن تبدیل شدند و سپس برای پخش شدن بهتر و یکنواخت‌تر ذرات روی زخم، پس از تهیه سوسپانسیون آبی به صورت اسپری مورد استفاده قرار گرفتند.

از نظر الگوی کلی التیام در زخمهای نواحی پایین اندامهای حرکتی در اسب، نتایج این مطالعه با مشاهدات گزارش شده قبلی در این زمینه مشابهت دارد (۴۱، ۴۰، ۳۶، ۱۱، ۴، ۲). در این مطالعه، اندازه زخمها پس از ایجاد، صرفنظر از نوع درمان، ابتدا در طی هفته اول افزایش یافت و سپس در ادامه روند التیام با یک الگوی خطی دستخوش پدیده جمع‌شدگی گردید. در زخمهای درمان شده با کیتین و کیتوزان متوسط میزان افزایش اولیه اندازه زخمها بیشتر از زخمهای شاهد گروههای مربوطه بود ولی این اختلاف از نظر آماری معنی‌دار نبود. Chvapil و همکاران در سال ۱۹۷۹ و Bigbie و همکاران در سال ۱۹۹۱ این افزایش اولیه اندازه زخم را به اثر نیروهای کششی که سبب کشیدگی لبه‌های زخم می‌شوند و همچنین تورم بستر زخم مربوط می‌دانند (۱۰ و ۶). در هیچ یک از زخمهای این مطالعه بافت گرانوله اضافی رشد نکرد. این امر احتمالاً مربوط به استفاده از بانداژ فشاری می‌باشد. نقش بانداژ در ممانعت از رشد بیش از اندازه بافت گرانوله توسط Fretz و همکاران در سال ۱۹۸۳، Wilson و همکاران در سال ۱۹۹۶ و قمصری و همکاران در سال ۲۰۰۱ گزارش شده است (۴۲، ۱۱، ۲).

از نظر متوسط زمان التیام، میزان التیام روزانه، زمان شروع تشکیل بافت پوششی، زمان شروع پدیده جمع‌شدگی و شبیه‌های معادلات خطی درصد التیام کلی زخم، درصد تشکیل بافت پوششی و درصد جمع‌شدگی زخم در این مطالعه تفاوت معنی‌داری بین زخمهای درمان شده با کیتین یا کیتوزان و زخمهای شاهد مشاهده نشد. در مطالعات بالینی که روی اثرات کیتین و کیتوزان بر التیام انواع مختلف زخم در دامهای بزرگ توسط Minami و همکاران در سال ۱۹۹۱ و در دامهای کوچک توسط Okamoto و همکاران در سال ۱۹۹۲ انجام شده است گزارش شده که این مواد سبب تشکیل سریع بافت پوششی، افزایش رشد بافت جوانه‌ای و التیام بدون تشکیل اسکار بیش از اندازه شده‌اند (۲۷ و ۱۷). در کاربرد بالینی نوعی الیاف ساخته شده از کیتوزان (Chitopac C)، توسط Minami و همکاران در سال ۱۹۹۳ این الیاف در درمان زخمهای تعدادی سگ و گربه به کار برده شد. آنها گزارش نمودند که ۲۲ مورد (۹۵/۹ درصد) از ۲۳ قلاوه سگ و ۵۷ مورد (۹۳/۴ درصد) از ۶۱ گربه بدون هیچ عارضه‌ای بهبود یافتند و در مقایسه با درمانهای متداول، استفاده از الیاف کیتوزان کاهش قابل توجهی در تعداد دفعات درمان را به دنبال داشته است. در درمان زخمهای عفونی مختلف با الیاف کیتوزان همواره مشاهده شده که ترشح چرکی با عود مجدد همراه نبوده و دفعات درمان کاهش یافته است (۲۰). همچنین در استفاده بالینی از کیتین و مشتقات آن در دامهای بزرگ نیز ۴۳ مورد از ۴۸ رأس گاو (۸۹/۶ درصد) مبتلا به پودودرماتیت عفونی بدون آنتی‌بیوتیک تراپی با استفاده از الیاف کیتوزان درمان شدند. در این موارد به دنبال از بین رفتن چرک در زخمها، تشکیل بافت جوانه‌ای و بافت پوششی مناسب بدون اسکار مشاهده شده است. تعداد دفعات درمانهای دوره نقاهت در تمام موارد کمتر از ۵ بار بود. همچنین ۵ رأس گاو که دچار آبسه‌هایی به اندازه توپ بسکتبال بودند با به‌کاربردن تنها یک بار پرکردن حفره آبسه با الیاف کیتوزان التیام یافتند (۱۸).

نتایج مطالعه حاضر و همچنین نتایج مطالعه تجربی مشابهی که توسط Okamoto و همکاران در سال ۱۹۹۵ روی اثرات این دو ماده بر التیام زخمهای باز در سگ انجام شده نتوانستند یافته‌های به‌دست آمده از کاربرد کیتین و کیتوزان در موارد بالینی را تأیید نماید (۳۰). علت این امر می‌تواند به تفاوت بین وضعیت زخمهای تمیز جراحی که در مطالعات تجربی ایجاد می‌شود با



منابع

۱. تهامی، م. و یاوری، ع. (۱۳۷۳): استخراج کیتین از پوسته میگو، خرچنگ و لابستر. مجله علمی شیلات ایران، ۳ (۱): ۲۷-۱۷.
۲. قمصری، س.م.، دهقان، م.م.، راغی، م. و نوروزیان، ا. (۱۳۸۰): ارزیابی بالینی اثرات دو روش درمان جراحی بافت گرانوله اضافی در زخمهای اندامهای حرکتی در اسب. مجله دانشکده دامپزشکی دانشگاه تهران، ۵۶ (۱): ۶۹-۷۴.
3. Bartone, F.F. and Adickes, E.D. (1988): Chitosan: Effects on Wound Healing In Urogenital Tissue. *Journal of Urology* 140: 1134-1137.
4. Bertone, A.L., Sullins, K.E., Stashak, T.S. and Norrdin, R.W. (1985): Effect of wound location and the use of topical collagen gel on exuberant granulation tissue formation and wound healing in the horse and pony. *Am. J. Vet. Res.* 46: 1438-1444.
5. Bigbie, R.B., Schumacher, J. and Molt, D. (1989): Equine amnion as a biological dressing in the treatment of open wounds in horses, In: *Proceedings. Am. Assoc. Equine Pract.* 35: 71-81.
6. Bigbie, R.B., Schumacher, I. and Swaim, S.F. (1991): Effects of amnion and live yeast cell derivative on second-intention healing in horses. *Am. J. Vet. Res.*, 52: 1376-1382.
7. Blackford, J.T., Blackford, L.A.W. and Adair, H.S. (1991): The use of an antimicrobial glucocorticosteroid ointment on granulating lower leg wounds in horses. *Proc. Am. Ass. Equine Pract.*, 37: 71-81.
8. Cho, Y.W., Cho, Y.N., Chung, S.H., Yoo, G. and Ko, S.W. (1999): Water-soluble chitin as a wound healing accelerator. *Biomaterials*, 20: 2139-2145.
9. Chung, L.Y., Schmidt, R.I., Hamlyn, P.F., Sagar, B.F., Andrews, A.M. and Turner, T.O. (1994): Biocompatibility of potential wound management products: Fungal mycelia as a source of chitin/chitosan and their effect on the proliferation of human F1000 fibroblasts in culture. *J. Biomed Mater Res.* 28: 463-9.
10. Chvapil, M., Pfister, T., Escalada, S., Ludwig, I. and Peacock, E.E. (1979): Dynamics of the healing of skin wounds in the horse as compared with the rat. *Expt. Mol. Path.*, 30: 349-359.
11. Fretz, P.B., Martin, G.S., Jacobs, K.A. and McIlwraith, C.W. (1983): Treatment of exuberant granulation tissue in the horse: Evaluation of four methods. *Vet. Surg.* 12, 137-140.
12. Hoffmeister, F.S., Wenner, C., Wilkens, H.I. and Mukhtar, F. (1964): Effect on N-acetyl-D-glycosamine on Healing of Surgical Wounds. *Surgery* 56: 1129-1133.
13. Jacobs, K.A., Leach, D.H. and Fretz, P.B. (1984): Comparative aspects of the healing of excisional wounds on the leg and body of horses. *Vet. Surg.* 13: 83-90.
14. Kishimoto, S. and Tamaki, K. (1987): Immunohistological and histochemical observations in the process of bum wound healing in guinea pig skin under chitin membrane dressing. *Acta Dermatol-Kyoto*, 82: 471-479, (In Japanese).
15. Kivirikko, K.I., Laitinen, O. and Prockop, D.J. (1967): Modification of a specific assay for hydroxyproline in urine. *Anal. Biochem.* 19: 249-55.
16. Madison, J.B., Hamir, A.N. and Ehrlich, H.P. (1991): Effects of a proprietary topical medication on wound healing and collagen deposition in horses. *Am. J. Vet. Res.* 52: 1128-1131.
17. Minami, S., Okamoto, Y., Umemura, T., Sashiwa, H., Saimoto, H., Shigemasa, Y. and Matsushashi, A. (1991): A case of canker in a draft horse. *Japanese Journal of Equine Science* 2: 65-70.
18. Minami, S., Okamoto, Y., Matsushashi, A., Sashiwa, H., Saimoto, H., Shigemasa, Y., Tanigawa, T., Tanaka, Y. and Tokura, S. (1992a): Application of chitin and chitosan in large animal practice. In: *Advances in Chitin and Chitosan* (Brine, C.J., Sandford, P.A. and Zikakis, J.P. Eds.) Elsevier Applied Science, London and New York, PP: 61-69.
19. Minami, S., Okamoto, Y., Matsushashi, A., Shigemasa, Y., Tanigawa, T., Tanaka, Y. and Tokura, S. (1992b): Fibroblast formation by regenerated chitin derivative. In: *Chitin Derivatives in Life Science* (Tokura, S. and Azuma, I. eds.), Organizing Committee of International Symposium on Chitin Derivatives in Life Sciences and Japanese Society for Chitin/Chitosan, Tokyo. PP: 68-76.
20. Minami, S., Okamoto, Y., Tanioka, S., Sashiwa, H., Saimoto, H., Matsushashi, A. and Shigemasa, Y. (1993): Effects of chitosan on wound healing. In: M. Yalpani (Ed.) *Carbohydrates and carbohydrate polymers*, Mount Prospect, ATL Press, PP: 141-152.
21. Minami, S., Okamoto, Y., Matsushashi, A., Tanioka, S., Sashiwa, H., Saimoto, H. and Shigemasa, Y. (1995): Wound Management: New approaches with chitin-chitosan *Proceedings of World Veterinary Congress*, September, Yokohama, Japan, PP: 275-282.
22. Muzzarelli, R.A.A., Mattioli-Belmonte, M., Iietz, C., Biagini, R., Ferioli, G., Brunelli, M.A., Fini, M., Giardino, R., Harm, P. and Biagini, G. (1994): Stimulatory effect on bone formation exerted by a modified chitosan. *Biomaterials* 15: 1075-1081.
23. Muzzarelli, R.A.A., Muzzarelli, C., Cosani, A. and Terbojevich, M. (1999): 6-Oxychitin, novel hyaluronan-like regiospecifically carboxylated chitin. *Carbohydr Polym* 39: 361-367.
24. Nishimura, K., Nishi, N., Tokura, S., Nishimura, K. and Azuma, I. (1986a): Bioactive chitin derivatives: Activation of mouse peritoneal macrophages by O-carboxymethyl chitins. *Carbohydr Res.* 146: 251-258.
25. Nishimura, K., Ishihara, C., Ukei, S., Tokura, S. and Azuma, I. (1986b): Stimulation of Cytokine Production in mice using deacetylated chitin. *Vaccine* 4: 151-156.
26. Ogata, Y., Miyakawa, E., Matsue, M. and Matsue, I. (1991): The biological dressing effects of chitin membrane on the regeneration of palatal mucosa. *Nipponshishushi* 33(1): 190-198.



27. Okamoto, Y., Minami, S., Matsuhashi, A., Sashiwa, H., Saimoto, H., Shigemasa, Y., Tanigawa, T., Tanaka, Y. and Tokura, S. (1992): Application of chitin and chitosan in small animals. In: *Advances in Chitin and Chitosan* (Brine, C.J., Sandford, P.A. and Zikakis, J.P. eds.), Elsevier Applied Science, London and New York, PP: 70-73.
28. Okamoto, Y., Minami, S., Matsuhashi, A., Sashiwa, H., Saimoto, H., Shigemasa, Y., Tanigawa, T., Tanaka, Y. and Tokura, S. (1993a): Polymeric N-Acetyl-D-Glucosamine (Chitin) induces histionic activation in dogs. *Journal of Veterinary Medical Science*, 55: 739-742.
29. Okamoto, Y., Minami, S., Matsuhashi, A., Sashiwa, H., Saimoto, H., Shigemasa, Y., Tanigawa, T., Tanaka, Y. and Tokura, S. (1993b): Application of polymeric N-Acetyl-D-Glucosamine (Chitin) to veterinary practice. *Journal of Veterinary Medical Science*, 55: 743-747.
30. Okamoto, Y., Minami, S., Matsuhashi, A., Tanioka, S. and Shigemasa, Y. (1995): The fate of N-Acetyl-D-Glucosamine (Chitin) in canine subcutaneous tissues. *Seitaizairyō (Biomaterials)* 13: 112-116.
31. Prockop, D.J. (1981): Collagen biochemistry and the design of agents to inhibit excessive accumulation of collagen during wound repair. In: Dineen, P., Hildick Smith, G. eds. *The surgical wound*. Philadelphia: Lea & Febiger, PP: 97-109.
32. Prudden, J.F., Migel, P., Hanson, P., Friedrich, L. and Balassa, L. (1970): The discovery of a potent pure chemical wound-healing accelerator. *Am. J. Surg.*, 119: 560-564.
33. Reynolds, B.L., Levegue, T.F. and Buxton, R.W. (1960): Wound healing III. Artificial maturation of arrested regenerate with an acetylated amino sugar. *American Surgeon*, 26: 113.
34. Roberts, G.A.F. (1992): In: *Chitin chemistry*. London: Macmillan Press, PP: 7-20, 64.
35. Silver, I.A. (1982): Basic physiology of wound healing in the horse. *Equine Vet. J.*, 14: 7-15.
36. Snowden, S.M. (1981): Wound contraction: A quantitative interpretation. *Aust. J. Expt. Biol. Med. Sci.* 59: 203-217.
37. Ueno, H., Yamada, H., Tanaka, I., Kaba, N., Matsuura, M., Okumura, M., Kadosawa, T. and Fujinaga, T. (1999): Accelerating effects of chitosan for healing at early phase of experimental open wound in dogs. *Biomaterials* 20: 1407-1414.
38. Usami, Y., Okamoto, Y. and Minami, S. (1994a): Migration of canine neutrophils to chitin and chitosan. *J. Vet. Med. Sci.*, 56: 1215-6.
39. Usami, Y., Okamoto, Y., Minami, S., Matsui-Iashi, A., Kumazawa, N., Tanioka, S. and Shigemasa, Y. (1994b): Chitin and chitosan induce migration of bovine polymorphonuclear cells. *Journal of Veterinary Medical Science*, 56: 761-762.
40. Walton, G.S. and Neal, P.A. (1972): Observations on wound healing in the horse. The role of wound contraction. *Equine Vet. J.* 4: 93-97.
41. Wilink, J.M., Stolk, P.W.T. Van Weeren, P.R. and Bameveld, A. (1999): Differences in second-intention wound healing between horses and ponies: Macroscopical aspects. *Equine Vet. J.* 31: 53-60.
42. Wilson, D.A., Adetstein, E.H., Keegan, K.G., Barrett, B.A. and Kutz, R.R. (1996): In vitro and in vivo effects of activated macrophage supernatant on distal limb wounds of ponies. *Am. J. Vet. Res.* 57(8): 1220-1224.
43. Yano, H., Iryama, K., Nishiwaki, H. and Kihune, K. (1985): Effects of N-Acetyl-D-glucosamine on wound healing in Rats. *Mie Medical Journal* 35: 53-56.

Clinical evaluation of chitin and chitosan effects on lower limbs open wound healing in horses

Ghamsari, S.M.¹, Dehghan, M.M.¹, Rassoli, A.², Nowrouzian, I.¹

¹Department of Clinical Sciences, Faculty of Veterinary Medicine, Tehran University, Tehran - Iran. ²Department of Pharmacology and Toxicology, Faculty of Veterinary Medicine, Tehran University, Tehran - Iran.

The effects of chitin and chitosan on wound healing rate and collagen deposition were evaluated in surgically created full-thickness cutaneous wounds of the lower limbs of horses. Full-thickness skin wounds 2.5×2.5cm (6.25cm²) were created on the dorsolateral aspect of both metacarpi and metatarsi in 8 horses. All wounds were bandaged with a non-adherent dressing, which was held in place with an elastic wrap. The horses were randomly divided into two equal groups (chitin and chitosan groups). In each horse, treated wounds sprayed with 1% chitin (in chitin group) or chitosan (in chitosan group) suspension in normal saline and control wounds (in both groups) sprayed with normal saline. Forelimbs and hind limbs were cross-paired, the right forelimb and left hind limb almost always received the same spray application (treatment or control), as did the left forelimb and right hind limb. Every other day, wound bandages were changed and wounds were photographed. All photographs were scanned and wound areas (total wound surface, granulation tissue and reepithelialized areas) were calculated, using a digital software program. Specimens of normal skin and biopsy specimens of healed wounds were assayed for hydroxyproline content. Wound area measurements and the differences between hydroxyproline content of tissue samples of normal skins and healed wounds were analyzed, using Student t test. The results indicated no significant differences in the total wound, reepithelialized, or contraction areas between either chitin or chitosan and control wounds, but the hydroxyproline content were assessed significantly in both chitin and chitosan groups.

Key words : Wound, Healing, Chitin, Chitosan, Collagen, Horse.

