

بررسی پارامترهای الکتروکاردیوگرام ماکیان مبتلا به آسیت و بیماری مزمن تنفسی

دکتر حبیب اله دادرسی^۱ دکتر علی رضاخانی^۱ دکتر سید محمد ظاهر صفدری^۲

مجله دانشکده دامپزشکی دانشگاه تهران، دوره ۵۶، شماره ۳، ۵۳-۴۹، (۱۳۸۰)

همکاران (۱۹۹۲ و ۱۹۹۱) (۹ و ۱۰) Owen و همکاران (۱۹۹۵) (۱۴) به کار گرفته شده است. از آنجایی که در صنعت طیور ایران آسیت و CRD به موازات و توام با هم در مرغدارها دیده می‌شود برای مطالعه این دو بیماری و اثرات آنها بر روی دستگاه قلبی عروقی که وظیفه خونرسانی به تمام بدن را دارد از الکتروکاردیوگرافی استفاده شده است.

در سالهای اخیر توجه خاصی به پارامترهای الکتریکی قلب (۱ و ۲)، آریتمی‌های قلبی (۵، ۱۱، ۱۳) بویژه به سندرم مرگ ناگهانی (۳ و ۱۱) و عوارض عفونی که می‌توانند روی قلب اثر گذاشته (۴، ۷، ۸) و آن را مستعد به هیپرتروفی و یا عوارض دیگر نمایند شده است. برخی از این بیماریها قبل از اینکه نشانه‌های بالینی خاصی به وجود آورند نخست بر روی پارامترهای الکتریکی قلب اثر می‌گذارد. لذا با کاربرد الکتروکاردیوگرافی می‌توان به درگیری قلب و بیماریهایی که روی آن اثر گذاشته‌اند پی برد و قبل از اینکه بیماری پیشرفت نماید به درمان یا پیشگیری اقدام نمود (۱۰). از آنجایی که ثبت الکتروکاردیوگرام یک روش غیر تهاجمی می‌باشد بنابراین استفاده از آن نه تنها ضرر و زبانی ندارد بلکه در تشخیص بیماری در مقایسه با روشهای تهاجمی یا آزمایشگاهی پر خرج دیگر مفیدتر هم می‌باشد (۹، ۱۰، ۱۴).

در این بررسی پارامترهای الکتروکاردیوگرام در سندرم آسیت و CRD، که هر دو بسیار شایع می‌باشند، در مرغهای گوشتی نژاد آرین (هیبرو) مورد مطالعه قرار گرفته و نتایج با یافته‌های سایرین مقایسه شده است.

در مطالعه حاضر، پارامترهای مختلف الکتروکاردیوگرام روی اشتقاقهای استاندارد اندامها در ۱۴ قطعه جوجه گوشتی سالم، ۳۱ قطعه مبتلا به آسیت و ۲۴ قطعه مبتلا به بیماری مزمن تنفسی (CRD) از نژاد تجارتنی آرین (هیبرو) بررسی شد. الکتروکاردیوگرامهای ثبت شده از لحاظ تعداد ضربان قلب، ریتم، فواصل امواج (P، T-P، T، S-T، P-R و P) دامنه و شکل امواج (P و QRS) بررسی شدند. پس از ثبت الکتروکاردیوگرام تمام جوجه‌های گوشتی مشکوک به آسیت و بیماری مزمن تنفسی کالبدگشایی و ضایعات قابل مشاهده ثبت تا با نتایج به دست آمده از الکتروکاردیوگرامها مقایسه شوند. نتایج به دست آمده عبارت اند از: تعداد ضربان قلب در گروه مبتلا به آسیت کمتر از گروه مبتلا به بیماری مزمن تنفسی و گروه سالم بود. تفاوت میان گروه مبتلا به آسیت و سالم و گروه مبتلا به بیماری مزمن تنفسی و سالم از نظر آماری معنی‌دار بودند ($P < 0.05$). در گروه مبتلا به آسیت سه مورد آریتمی یعنی برادیکاردی سینوسی (۲-۳) و انفکاک دهلیزی بطنی (۱-۳) مشاهده شد. به طور کلی میانگین فواصل امواج در گروههای بیمار در مقایسه با گروه سالم افزایش نشان می‌داد، اما تنها در مورد فواصل P-R و S-T تفاوت بین گروهها معنی‌دار بود ($P < 0.05$). میانگین دامنه امواج دو گروه بیمار در مقایسه با گروه سالم افزایش داشت و این از نظر آماری معنی‌دار بود ($P < 0.01$). شکل امواج در اشتقاقهای مختلف تفاوتی زیادی داشتند. وجود موج Q (q) در الکتروکاردیوگرام جوجه‌های گوشتی مبتلا به آسیت و بیماری مزمن تنفسی بویژه در اشتقاق های aVR و aVL برجسته بود.

واژه‌های کلیدی: الکتروکاردیوگرام، جوجه‌های گوشتی، آسیت، بیماری مزمن تنفسی.

در فرایند اصلاح نژاد طیور با استفاده از گزینش، توجه خاصی به صفات مربوط به رشد سریع و بازده بالای گوشت سینه و ران در مرغهای گوشتی و افزایش تولید تخم در مرغهای تخمگذار مبذول شده است، ولی بهبود ارگانهای حیاتی مانند قلب، ریه‌ها و کبد کمتر مورد توجه قرار گرفته است. در نتیجه به دلیل عدم تطابق عملکرد قلب و ریه با نیازهای فیزیولوژیکی سایر ارگانها، طیور تجارتنی در برابر بسیاری از بیماریها (تنظیر CRD و آسیت) و استرسها که به طور مستقیم و غیر مستقیم روی قلب اثر می‌گذارند، آسیب پذیر شده‌اند.

آسیت افزایش ترانسودای غیر آماسی در یک یا چند حفره صفاقی بدن می‌باشد (۱، ۲، ۴، ۱۹). تجمع مایع شکمی شاخص اصلی تشخیص می‌باشد که آسیت را از سایر سندرومهای مربوطه از قبیل سندرم مرگ ناگهانی تفریق می‌نماید (۱۲). در صورتی که پروتئین زیادی در لنف یا مایع ادم وجود داشته باشد ممکن است حاوی توده‌ها یا رشته‌های فیبرینی باشد (۴).

افزایش فشار سرخرگی ریه‌ها در اثر انقباض عروقی ناشی از کاهش اکسیژن محیط، افزایش برونه قلبی یا افزایش تعداد گلبولهای قرمز (افزایش غلظت خون) به عنوان بخش اصلی سبب شناسایی سندرم آسیت شناسایی شده است. بنابراین افزایش فشار کاری روی بطن راست ناشی از افزایش مزمن فشار خون ریوی ممکن است به اندازه‌ای تشدید شود که سبب نارسایی قلبی و آسیت گردد. علل اساسی آسیت یا کاهش در نیروهایی است که بخش مایع خون را داخل یک رگ خونی نگه می‌دارد (فشار اسمزی و فشار بافت اطراف عروقی) و یا افزایش در فشار هیدرواستاتیک داخل رگ خونی می‌باشد.

در حال حاضر آسیت و CRD در اکثر کشورهای جهان از جمله ایران باعث ضرر و زیان اقتصادی فراوانی در صنعت پرورش طیور می‌شوند. مطالعه الکتروکاردیوگرام (ECG) قلب برای درک پاتوژنز آسیت توسط Odom و

مواد و روش کار

برای انجام این مطالعه از ۴۰ قطعه جوجه گوشتی مشکوک به آسیت، ۳۰ قطعه جوجه مبتلا به CRD و ۲۰ قطعه جوجه به ظاهر سالم، به عنوان کنترل، استفاده شد. سن جوجه‌های مورد مطالعه بین ۴ تا ۶ هفته بود.

ابتدا با مرغدارانی که به درمانگاه طیور دانشکده دامپزشکی شیراز مراجعه می‌کردند و گله‌های آنها به آسیت یا CRD مبتلا بودند هماهنگی لازم جهت بازدید از گله و انتخاب جوجه‌های آلوده برای انجام این بررسی به عمل می‌آمد.

پس از مراجعه به مرغداری و انتخاب جوجه‌های دارای هر یک از دو عارضه، محل مناسبی برای استقرار دستگاه الکتروکاردیوگراف و مقید سازی پرنده‌ها فراهم و با مقوای خشک سطح عایق مناسبی ایجاد می‌شد. برای ثبت الکتروکاردیوگرام، جوجه‌ها به حالت خوابیده به پشت مقید شدند و الکترودهای دستگاه به ناحیه قدامی قاعده بال (LA و RA) و ناحیه قدامی پاها (LL و RL) وصل شد (تصویر ۱). قبل از وصل الکترودها ژل الکتروکاردیوگرافی برای افزایش هدایت الکتریکی در محل اتصال الکترودها به پوست زده شد.

سرعت کاغذ دستگاه ۵۰ میلی‌متر در ثانیه و حساسیت آن ۱۰ میلی‌متر برابر با یک میلی ولت تنظیم و الکتروکاردیوگرام روی اشتقاقهای دو قطبی (I، II، III) و یک قطبی تقویت شده اندامها (aVF و aVL و aVR) ثبت گردید. حداکثر سعی به عمل آمد که الکتروکاردیوگرام از تمام ۹۰ قطعه در شرایط یکسان و بعد از آرام شدن جوجه‌ها به عمل آید.

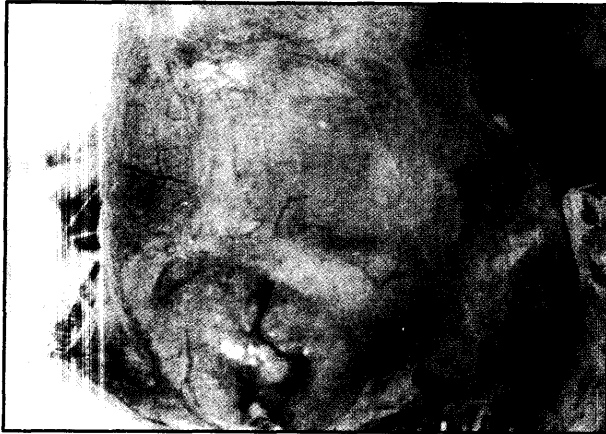بعد از ثبت الکتروکاردیوگرام، تمام جوجه‌های مشکوک به آسیت یا بیماری تنفسی مزمن مورد کالبد گشایی قرار می‌گرفتند تا ضمن تأیید تشخیص بالینی بیماری، ضایعات و تغییرات قابل مشاهده ثبت شود و ارتباط آنها با تغییرات پارامترهای الکتروکاردیوگرام بررسی شود.

نوارهای الکتروکاردیوگرام که از کیفیت خوبی برخوردار نبودند از روند بررسی حذف شدند. پارامترهای مورد مطالعه شامل ریتم، تعداد ضربان قلب، شکل امواج، فواصل در اشتقاقهای II و aVF و اندازه‌گیری دامنه امواج S، T، R و P در اشتقاقهای aVR، aVF و aVR بود. در طیور، الکتروکاردیوگرام روی


۱) گروه آموزشی علوم درمانگاهی دانشکده دامپزشکی دانشگاه شیراز، شیراز - ایران.

۲) دانش آموخته دانشکده دامپزشکی دانشگاه شیراز، شیراز - ایران.





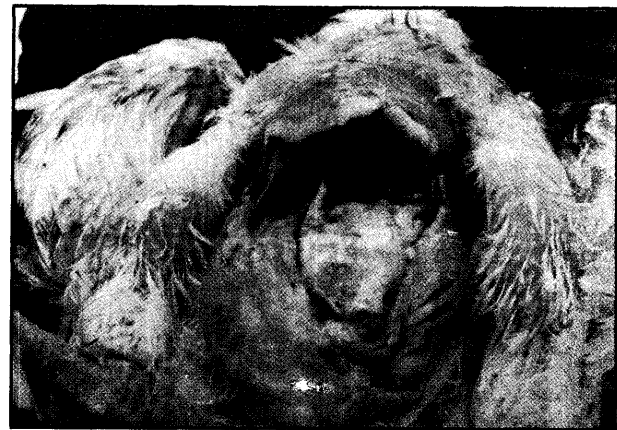
تصویر ۲- نشانه‌های کالبد گشایی جوجه مبتلا به آسیت.



تصویر ۱- نحوه مقیدسازی و اتصال الکترودها برای ثبت الکتروکاردیوگرام در طیور.



تصویر ۴- الکتروکاردیوگرام بر روی اشتقاقهای شش گانه اندامها از جوجه‌های سالم (A)، جوجه‌های مبتلا به آسیت (B) و CRD (C).



تصویر ۳- نشانه‌های کالبد گشایی جوجه مبتلا به CRD.

مقایسه تعداد ضربان قلب، فواصل، دامنه و شکل امواج مختلف الکتروکاردیوگرام سه گروه در جدول (۱، ۲، ۳، ۴) آمده است.

بحث

در فرآیند گزینش ژنتیکی طیور گوشتی بهبود ارگانهای حیاتی چون قلب، ریه‌ها و کبد کمتر مورد توجه قرار گرفته است. در نتیجه به دلیل عدم تطابق عملکرد قلب و ریه‌ها با نیازهای فیزیولوژیکی سایر اعضا، طیور تجارتي در برابر بسیاری از بیماریها و استرسها آسیب پذیر شده‌اند به طوری که مشکلات دستگاههای تنفسی و قلب و عروق ماکیان صنعتی باعث ضرر و زیان و کاهش تولید قابل ملاحظه‌ای در امر پرورش ماکیان گوشتی گردیده‌اند. آسیت و CRD بیماریهایی هستند که ارتباط مستقیم و نزدیک با عملکرد قلب و عروق و دستگاه تنفس دارند و هزینه سنگینی را جهت پیشگیری آسیت

جدول ۱- حداقل، حداکثر، میانگین و انحراف معیار تعداد ضربان قلب (در دقیقه) جوجه‌های گوشتی سالم، مبتلا به آسیت و CRD

CRD	آسیت	سالم	
۲۱۵	۱۷۰	۳۱۷	حداقل
۴۰۷	۴۵۰	۴۳۰	حداکثر
۲۲۸/۹۵	۲۳۲/۰۰	۲۷۲/۶۴	میانگین
±۵۲/۴۷۰۵	±۵۸/۶۴۴۷	±۳۶/۹۰۲۴	انحراف معیار

کلیه شش اشتقاق به علت مشخص نبودن برخی از امواج (مانند P) برای محاسبات مناسب نمی‌باشند.

بر روی نتایج به دست آمده از اندازه‌گیری فواصل و دامنه امواج الکتروکاردیوگرام جوجه‌های گوشتی سالم، مبتلا به آسیت و بیماری تنفسی مزمن محاسبات آماری آنوای یک طرفه (One way anova) و آزمون دانکن (Duncan) از طریق برنامه کامپیوتری (SPSS) صورت گرفت و در صورتی که $(P \leq 0.05)$ بود تفاوت به دست آمده معنی‌دار تلقی شد.

نتایج

همان گونه که در مواد و روش کار ذکر آن رفت بررسی روی ۴۰ قطعه ماکیان گوشتی مبتلا به سندرم آسیت، ۳۰ قطعه ماکیان گوشتی مبتلا به CRD و ۲۰ قطعه ماکیان گوشتی سالم الکتروکاردیوگرافی انجام گرفت. پس از بررسی اولیه الکتروکاردیوگرامها و نتایج کالبدگشایی در نهایت ۳۰ الکتروکاردیوگرام جوجه‌های مبتلا به آسیت، ۲۴ الکتروکاردیوگرام جوجه‌های مبتلا به CRD و ۱۴ نوار جوجه‌های سالم برای ارزیابی مطلوب تشخیص داده شد و بقیه از مطالعه حذف گردید.

ضایعات کالبد گشایی در جوجه‌های بیمار با معیارهای تشخیص سندرم آسیت و بیماری CRD آمده در نوشتارهای دامپزشکی مطابقت کامل داشت (۱) (تصاویر ۲ و ۳).

نمونه‌ای از الکتروکاردیوگرام جوجه‌های گوشتی سالم، مبتلا به آسیت CRD برای مقایسه دامنه و شکل امواج در شکل ۴ نشان داده شده است.



جدول ۲- فواصل امواج الکتروکاردیوگرام (برحسب ثانیه) جوجه‌های گوشتی سالم (الف)، مبتلا به آسیت (ب) و CRD (ج)

PR	TP	T	ST	RS	اشتقاق / فواصل	
۰/۰۱-۰/۰۴ (۰/۰۲۳±۰/۰۰۸۲) (۱۰)	۰/۰۴-۰/۰۸ (۰/۰۶۲±۰/۰۱۰۳) (۱۰)	۰/۰۲-۰/۰۴ (۰/۰۳۱±۰/۰۰۰۷) (۱۰)	۰/۰۴-۰/۰۸ (۰/۰۵۵۶±۰/۰۱۱۳) (۹)	۰/۰۲-۰/۰۳ (۰/۰۲۱۴±۰/۰۰۳۶) (۱۴)	II	الف
۰/۰۱-۰/۰۴ (۰/۰۲۲۵±۰/۰۰۹۶) (۱۲)	۰/۰۴-۰/۰۶ (۰/۰۵۶±۰/۰۰۶۵) (۱۲)	۰/۰۲-۰/۰۴ (۰/۰۲۲±۰/۰۰۶۳) (۱۰)	۰/۰۴-۰/۰۸ (۰/۰۵۴±۰/۰۱۲۶) (۱۰)	۰/۰۲-۰/۰۳ (۰/۰۲۱۴±۰/۰۰۳۶) (۱۴)	aVF	
۰/۰۱-۰/۰۷ (۰/۰۳۸۸±۰/۰۱۳۱) (۲۷)	۰/۰۵-۰/۱ (۰/۰۷۲±۰/۰۱۴۶) (۳۰)	۰/۰۲-۰/۰۵ (۰/۰۳۵۴±۰/۰۰۰۸) (۳۱)	۰/۰۲-۰/۱ (۰/۰۵۲۲±۰/۰۱۸۲) (۳۱)	۰/۰۲-۰/۰۳ (۰/۰۵۱۹±۰/۰۱۳۵) (۳۱)	II	ب
۰/۰۲-۰/۰۷ (۰/۰۳۸۲±۰/۰۱۳۸) (۲۸)	۰/۰۳-۰/۰۴ (۰/۰۶±۰/۰۰۳۵۸) (۳۱)	۰/۰۲-۰/۰۶ (۰/۰۳۴±۰/۰۰۰۸) (۲۹)	۰/۰۲-۰/۰۹ (۰/۰۴۶۵±۰/۰۱۵۱) (۲۹)	۰/۰۲-۰/۰۴ (۰/۰۲۴۶±۰/۰۰۰۵) (۳۰)	aVF	
۰/۰۱-۰/۰۶ (۰/۰۳۱۶±۰/۰۱۱۲) (۲۴)	۰/۰۴-۰/۱۲ (۰/۰۶۹۵±۰/۰۱۶۰) (۲۴)	۰/۰۲-۰/۰۶ (۰/۰۳۵۴±۰/۰۱۱۷) (۲۱)	۰/۰۳-۰/۱۲ (۰/۰۶۲۲±۰/۰۲۰) (۲۲)	۰/۰۱-۰/۰۴ (۰/۰۲۴۱±۰/۰۰۰۶) (۲۴)	II	ج
۰/۰۲-۰/۰۵ (۰/۰۳۱۵±۰/۰۰۹۵) (۱۹)	۰/۰۲-۰/۱ (۰/۰۴۲±۰/۰۱۶) (۲۰)	۰/۰۲-۰/۰۵ (۰/۰۳۳±۰/۰۱۱۲) (۲۱)	۰/۰۴-۰/۱۲ (۰/۰۶۷۲±۰/۰۱۹۱) (۲۲)	۰/۰۱-۰/۰۳ (۰/۰۲۴۵±۰/۰۰۰۵) (۲۴)	aVF	

جدول ۳- دامنه امواج الکتروکاردیوگرام (برحسب میلی ولت) جوجه‌های گوشتی سالم (الف)، مبتلا به آسیت (ب) و CRD (ج)

T	QS	S	R	Q	QRS	اشتقاق / فواصل	
۰/۱-۰/۱۵ (۰/۱۱±۰/۰۲) (۱۰)	۰/۲ (۱)	۰/۱۵-۰/۴ (۰/۲۲±۰/۰۰۷۹) (۱۳)	۰/۰۵-۰/۲ (۰/۱۲±۰/۰۰۵) (۱۳)	-	۰/۲-۰/۶ (۰/۳۴۲±۰/۰۰۸۹) (۱۴)	II	الف
-	-	-	۰/۱-۰/۳ (۰/۱۸۸±۰/۰۰۵۱) (۹)	۰/۱-۰/۲ (۰/۱۵±۰/۰۰۵) (۲)	۰/۱۵-۰/۴ (۰/۲۳۸±۰/۰۰۸۴) (۹)	aVR	
۰/۱-۰/۱۵ (۰/۱۰۵±۰/۰۱۵) (۱۰)	۰/۲ (۲)	۰/۱-۰/۳۵ (۰/۲۲±۰/۰۰۶۹) (۱۲)	۰/۰۵-۰/۲ (۰/۱۲±۰/۰۰۵۱) (۱۲)	-	۰/۲-۰/۵ (۰/۳۲۱±۰/۰۰۸۶) (۱۴)	aVF	
۰/۰۵-۰/۳ (۰/۱۸۵±۰/۰۰۶۳) (۳۱)	۰/۳-۰/۸ (۰/۵۵±۰/۰۱۴۴) (۱۷)	۰/۳-۰/۷ (۰/۵±۰/۰۱۰۱) (۱۳)	۰/۰۵-۰/۳ (۰/۱۴۶±۰/۰۱۸۲) (۱۴)	۰/۳	۰/۳-۰/۸ (۰/۵۹۱±۰/۰۱۳۲) (۳۱)	II	ب
-	-	۰/۱ (۱)	۰/۱-۰/۴۵ (۰/۲۹۵±۰/۰۱۷۸۲) (۳۰)	۰/۰۵-۰/۲ (۰/۱۰۵±۰/۰۰۴۳) (۱۶)	۰/۱۵-۰/۵ (۰/۳۵۴±۰/۰۰۸۳) (۳۰)	aVR	
۰/۰۵-۰/۲۵ (۰/۱۶۳±۰/۰۰۴۸) (۲۹)	۰/۳-۰/۷ (۰/۱۶±۰/۰۱۲۴) (۱۸)	۰/۳-۰/۷۵ (۰/۴۹±۰/۰۱۱) (۱۲)	۰/۰۵-۰/۲۵ (۰/۱۴۵±۰/۰۱۷۲۱) (۱۳)	۰/۴۵ (۱)	۰/۳-۰/۸ (۰/۵۵۵±۰/۰۱۳۲) (۲۹)	aVF	
۰/۰۵-۰/۲ (۰/۱۴۷±۰/۰۰۴۷) (۲۱)	۰/۲۵-۰/۱ (۰/۴۵±۰/۰۲۵۹) (۹)	۰/۱۵-۰/۶ (۰/۳۵±۰/۰۱۳۵) (۱۵)	۰/۰۵-۰/۳ (۰/۱۷±۰/۰۰۷۷) (۱۵)	-	۰/۲-۰/۱ (۰/۴۹۱±۰/۰۲۱) (۲۴)	II	ج
-	-	-	۰/۱۵-۰/۶ (۰/۲۵±۰/۰۰۹۸) (۲۳)	۰/۰۵-۰/۲ (۰/۱±۰/۰۰۳۹) (۱۶)	۰/۲-۰/۶ (۰/۳۱۹±۰/۰۱۰۱) (۲۳)	aVR	
۰/۰۵-۰/۲۵ (۰/۱۶۳±۰/۰۰۴۸) (۲۹)	۰/۲۵-۰/۱ (۰/۴۲±۰/۰۲۴۹) (۹)	۰/۲-۰/۷ (۰/۳۳±۰/۰۱۳۹) (۱۵)	۰/۰۵-۰/۲ (۰/۱۳±۰/۰۰۵) (۱۵)	-	۰/۲۵-۱ (۰/۴۵±۰/۰۱۹۳) (۲۴)	aVF	

بیماری CRD نیز در حال حاضر یکی از عمده‌ترین مشکلات صنعت پرورشی طیور گوشتی در ایران می‌باشد. بنابراین شناسایی و به کارگیری تکنیک‌های غیر تهاجمی برای تعیین و بررسی پارامترهایی که بر اثر بیماری‌های مذکور تغییر می‌کنند از اهمیت ویژه‌ای برخوردار می‌باشد. اختلالات الکتروکاردیوگرافی در ماکیان با کمبودهای تغذیه‌ای، بیماری‌های

و پیشگیری و درمان CRD به صنعت مرغداری تحمیل می‌شود. با توجه به گزینش ژنتیکی مداوم، سندرم آسیت کم‌کان، به عنوان یک مشکل در صنعت پرورش طیور گوشتی باقی خواهد ماند و ادعا می‌شود در سال‌های آتی میزان وقوع آن بیشتر نیز خواهد شد. اکنون فرض بر این است که آسیت خطر جدی و دراز مدت‌تر از بیماری‌های تنفسی برای صنعت مرغداری می‌باشد (۱ و ۴).



جدول ۴- اشکال مختلف موج QRS جوجه‌های گوشتی سالم (الف)، مبتلا به آسیت (الف)، مبتلا به آسیت (ب) و CRD (ج).

شکل موج		Rs	QR	qR	R	RS	rS	QS	اشتهاق
الف	II	-	-	-	۵	۷	۱		
	AVR	-	۲	۱	۶	-	-	-	
	AVF	۱	-	-	۶	۶	۲		
ب	II	-	۱	-	۷	۷	۱۶		
	AVR	۱	۱	۱۴	۱۲	-	-	-	
	AVF	-	۱	-	۶	۶	۱۶		
ج	II	-	-	-	۹	۶	۹		
	AVR	-	۳	۱۳	۷	-	-	-	
	AVF	-	-	-	۷	۸	۹		

دهلیزی بطنی (A-V dissociation) تشخیص داده شد. آریتمی‌های قلبی، بویژه آریتمی‌های مرضی در طیور گزارش شده است و اعتقاد بر این است که در مواردی این آریتمی‌ها موجب مرگ ناگهانی در جوجه‌های گوشتی که تحت استرس شدید رشد هستند می‌شوند (۱۳ و ۱۱). بررسی نوشتارهای مربوط به مطالعات قلب و پرندگان نشان داد که انفکاک دهلیزی بطنی در ماکیان مبتلا به آسیت مشاهده نشده است. بلوک دهلیزی بطنی در پرندگان گزارش شده (۱۴) که در مورد اهمیت بالینی آن هنوز چندان بررسی جامعی انجام نگرفته است.

بررسی‌های قلبی نشان داده است که بعضی از ویروسها و باکتریها و سموم آنها که پرندگان را آلوده می‌نمایند می‌توانند روی میوکارد اثر گذاشته و باعث میوکاردیت و در نتیجه آریتمی بشوند.

این مطالعه مقدماتی نشان داد که می‌توان از روشهای غیر تهاجمی مانند الکتروکاردیوگرافی برای تشخیص اولیه بعضی از بیماریهای ماکیان که قابل برگشت یا پیشگیری می‌باشند نیز استفاده کرد.

تشکر و قدردانی

بدین وسیله از مرغداران محترمی که در این پروژه با ما همکاری کردند، مدیریت محترم دانشکده برای در اختیار قرار دادن وسیله نقلیه، آقای سید ناصر امیری کارشناس بخش داخلی به جهت همکاری در ثبت الکتروکاردیوگرام، سرکار خانم شریف‌پور به خاطر تایپ این مقاله و از آقای گلریز خاتمی به جهت تهیه تصاویر تشکر و سپاسگزاری می‌شود.

References

- Calnek, B., W. Barnes, H. J., Beard, C. W., Ried, W. M. and Yoder, H. W. Jr. (1991): Diseases of Poultry. 9th ed., Iowa State Univ. Press, Ames, PP: 94-212.
- Hill, J. R. and Goldberg, J.M. (1980): P-wave morphology and atrial activation in the domestic fowl. Am. J. Physiol. 239: 483-488.
- Hoerr, F.J. (1988): Pathogenesis of ascites. Poultry Digest, 46: 8-12.
- Jullian, R. J. (1993): Ascites in poultry. Avian Path. 22: 419-454.
- Kushner, L. A., (1999): ECG of the month. JAVMA. 214: 33-36.
- Martinez, L.A. Jeffrey, J.S. and Odom, T.W. (1997): Electrocardiographic diagnosis of cardiomyopathies in aves. Poultry & Avian Biol. 8: 9-20.

عفونی، افزایش فشارخون، مسمومیت و نارسایی احتقانی قلب در ارتباط می‌باشند (۶ و ۱۲). عوارضی چون بیماری قلب گرد، سندرم افزایش فشار عروق ریوی (آسیت)، سندرم مرگ ناگهانی، بیماریهای عفونی و کمبود یا افزایش بعضی از مواد در جیره غذایی می‌توانند موجب کاردیومیوپاتی شوند (۱۵ و ۲۰). عوارضی که بتوانند افزایش بار بطنها را موجب شوند ایجاد هیپرتروفی و اختلال در دپلاریزاسیون بطنها می‌نمایند. بیماریهای دستگاه تنفسی و افزایش فشار عروق ریوی روی بطن راست اثر گذاشته و موجب نارسایی بطن می‌شوند (۷ و ۸). با استفاده از الکتروکاردیوگرافی می‌توان قبل از اینکه نارسایی پیشرفت نماید به اختلالات فعالیت الکتریکی پی برد و برای جلوگیری و درمان بیماری در جمعیت مرغداری اقدام نمود (۲۰، ۱۴، ۱۰، ۹). تغییرات الکتروکاردیوگرافی از جمله افزایش دامنه امواج P، QRS، کاهش سرعت هدایت الکتریکی (افزایش فواصل)، تغییرات شکل موج QRS و T در این بررسی نشان دهنده تغییراتی در ساختار قلب در اثر ایجاد آسیت و CRD می‌باشد. در آسیت مشخص شده است که رشد سریع، استرس و بالا رفتن برون ده قلب، تغییر ناگهانی درجه حرارت محیط، ارتفاع و بیماریهای تنفسی موجب هیپوکسی شده و هیپوکسی باعث هیپرتانسیون عروق ریوی می‌گردد (۸). بالا رفتن فشار عروق ریوی می‌تواند بار قلب راست را افزایش داده و در نهایت موجب هیپرتروفی بطن و دهلیز راست شود. هیپرتروفی بطن راست در پرندگان ساده‌تر از پستانداران موجب نارسایی احتقانی سمت راست قلب می‌گردد. این عمل به دلیل شکل خاص دریچه دهلیزی بطنی سمت راست می‌باشد که در حالت هیپرتروفی قادر به بسته شدن کامل مجرا نبوده و در نتیجه خون از بطن وارد دهلیز راست و از آنجا به سیاهرگهای میان خالی پس زده می‌شود که این بالا رفتن فشار هیدرواستاتیک می‌تواند باعث بزرگ شدن کبد و اختلال در کار آن و آسیت شود (۸).

توزیع بافت اختصاصی قلب پرندگان به گونه‌ای است که هیپرتروفی بطنها می‌تواند بر روی الکتروکاردیوگرام اثر گذاشته و موجب تغییر دامنه و فواصل امواج گردد (۲۱). در برخی از پستانداران از جمله اسب (۱۶) و نشخوار کنندگان (۱۷) توزیع بافت اختصاصی در تمام ضخامت بافت میوکارد موجب شده است که نتوان از الکتروکاردیوگرام برای تشخیص هیپرتروفی بطن بر خلاف پستانداران دیگر چون سگ (۱۸) سود برد. بررسی الکتروکاردیوگرامهای ثبت شده از جوجه‌های مبتلا به آسیت و CRD و مقایسه آن با الکتروکاردیوگرام جوجه‌های سالم در این مطالعه نشان داد که هیپرتروفی بطن در پرندگان مبتلا به راحتی قابل تشخیص می‌باشد. افزایش ارتفاع موج P (که به خوبی در پرندگان سالم قابل رؤیت نیست) (۲) نشان دهنده اتساع دهلیزی می‌باشد که با توجه به ساختار خاص دریچه دهلیزی بطنی راست در پرندگان احتمال برگشت خون از بطن به دهلیز و افزایش بار حجمی و اتساع آن وجود دارد.

مقایسه جداول آمده در قسمت نتایج نشان می‌دهد که اولاً تعداد ضربان قلب جوجه‌های مبتلا به آسیت و CRD در مقایسه با جوجه‌های سالم کاهش داشته که این کاهش در جوجه‌های مبتلا به آسیت از نظر آماری در مقایسه با دو گروه دیگر معنی‌دار بود ($P < 0.05$). این کاهش می‌تواند به علت افزایش فشار خون و اثر آن بر روی سیستم اعصاب خود مختار (پاراسمپاتیک) و یا به دلیل کاهش متابولیسم این جوجه‌ها باشد.

دامنه و فواصل و شکل امواج الکتروکاردیوگرام جوجه‌های مبتلا به آسیت و CRD در مقایسه با جوجه‌های سالم نیز تغییراتی را نشان می‌دهد که این تغییرات می‌تواند به علت هیپرتروفی بطن و اتساع دهلیز راست، کاهش تعداد ضربان قلب و ضایعات بافت میوکارد باشد (۱۳). بررسی نوشتارهای دامپزشکی نشان داد که تا این زمان بررسی مشابهی بر روی اثرات CRD بر روی الکتروکاردیوگرام ماکیان انجام نگرفته و این نخستین بررسی می‌باشد.

در این مطالعه در گروه جوجه‌های مبتلا به آسیت سه نمونه آریتمی قلبی مشاهده شد. در دو مورد برادیکاردی سینوسی بخوبی مشهود بود به گونه‌ای که ضربان قلب به پایینترین حد طبیعی رسیده بود و در مورد دیگر انفکاک



7. Mitchell, B. W. and Beard, C. W. (1976): Electrocardiographic and respiratory responses to viscerotropic and neurotropic strains of Newcastle disease virus measured by radio-telemetry. *Poultry Sci.* 55: 574-883.
8. Mitchell, B. W. and Brugh, M. (1982): Comparison of electrocardiograms of chicken infected with viscerotropic velogenic Newcastle disease virus and virulent avian influenza virus. *Am. J. Vet. Res.* 43: 2274-2278.
9. Odom, T. W., Hargis, B. M., Lopez, C.C., Hrcce, M. J., Ono, Y. and Avida, G. E. (1991): Use of electrocardiographic analysis for investigation of ascites syndrome in broiler chicken. *Avian Dis.* 35: 738-744.
10. Odom, T. W., Rosehbaum, L. M. and Hargis, M. (1992): Evaluation of vectorcardiographic analysis of young broiler chicken as a predictive index for susceptibility to ascites syndrome. *Avian Dis.* 36: 78-83.
11. Olkowski, A. A. and Classen, H. L. (1997): Malignant ventricular dysrhythmia in broiler chickens dying of sudden death syndrome. *Vet. Rec.* 140: 177-179.
12. Olkowski, A. A., Classen, H. L., Riddel, C. and Bennett, C. D. (1997): A study of electrocardiographic patterns in a population of commercial broiler chickens. *Vet. Res. Comm.* 21: 51-62.
13. Olkowski, A. A. and Classen, H. L. (1998): High incidence of cardiac arrhythmias in broiler chickens. *J. Vet. Med. A* 48: 83-91.
14. Owen, R. L., Eideman, R. F., Leach, R. M., Cowen, B. S., Dunn, P. A. and Ford, B. C. (1995): Physiologic and electrocardiographic changes occurring in broiler reared at simulated high altitude. *Avian Dis.* 39: 108-115.
15. Sturkie, P. D. (1973): Effects of Cadmium on electrocardiogram, blood pressure, and hematocrit of chickens. *Avian Dis.* 17: 106-110.
16. Patteson, M.W. (1996). *Equine Cardiology*. Blackwell Science Ltd., Oxford, PP: 1-25.
17. Step, D. L., McGuirk, S. M., and Callan, R. J. (1992): Ancillary tests of the cardiovascular and lymphatic system. *Vet. Clinics North Am. (Food Anim. Pract.)* 8: 271- 284.
18. Tilley, L. P. (1992): *Essentials of Canine and Feline Electrocardiography*, 3rd. ed. Lea & Febiger, Philadelphia, PP: 2-17.
19. Wakler, R. (1999): New concept in ascites physiology. *Poultry Internat.* April, 48-51.
20. Wilson, J. B., Julian, R. J. and Barker, I. K. (1988): Lesions of right heart failure and ascites in broiler chickens. *Avian Dis.* 32: 246-261.
21. Yousuf, N. (1965): The conduction system of the heart of the house sparrow, *passer domesticus indicus*. *Anat. Rec.* 152: 235-250.

Evaluation of electrocardiographic parameters in ascitics and CRD- affected broiler chickens

Dadras, H.¹, Rezakhani, A.¹, Safdari, S.M.

¹Department of Clinical Sciences, Faculty of Veterinary Medicine, Shiraz University, Shiraz - Iran. ²Graduated from the Faculty of Veterinary Medicine, Shiraz University, Shiraz - Iran.

In this study, Various ECG Parameters were evaluated by using standard limb leads on 14 normal, ascitic and 24 CRD-affected broiler Chickens (Hybro). ECG tracings were analysed for heart rate, rhythm, intervals (P,RS,TP,T), segments (P-R, S-T) and amplitudes (P, QRS, T). After recording the ECGs, all ascitic and CRD-affected chickens were necropsied and gross lesions were recorded for comparison with the ECG parameters. The results of ECG analysis and necropsy findings were as follows, heart rate in ascitic group was lower than the CRD-affected and normal groups, rhythm was regular in all chickens except in 3 cases of ascitic group which had arrhythmias, 2 sinus arrhythmia and one A-V dissociation, mean ECG intervals in ascitic and CRD-affected broilers were longer than those of the normal group, however, the differences which were significant observed for P-R and S-T segments ($P<0.05$), mean wave amplitudes of ascitic and CRD-affected chickens were longer than, those of the normal broilers. These differences were statistically significant among 3 groups ($P<0.03$), the shape of ECG waves were variable in all 3 groups, the Q (q) wave, which is very rare in normal chickens, was observed in ascitic and CRD-affected broilers. It was prominent on leads aVR and aVL. There was a correlation between the ECGs and necropsy findings of ascitic and CRD-affected groups.

Key words: Electrocardiogram, Broiler chicken, Ascites, Chronic Respiratory Disease (CRD).

