

مطالعه بافت شناسی کبد و لوزالمعده و مجاری آنها در ماهی ازون برون

دکتر محمد تقی شیبانی^۱ دکتر مسعود ادیب مرادی^۱

Histological study of the liver and pancreas and their ducts in *Acipenser stellatus*

Sheibani, M.T.¹, Adibmoradi, M.¹

¹Department of Basic Sciences, Faculty of Veterinary Medicine, University of Tehran, Tehran - Iran.

Objective: Study of the microscopic structures of the liver and pancreas as two accessory digestive glands and their ducts in *Acipenser stellatus*.

Design: observational study.

Animals: Ten sturgeons, *Acipenser stellatus* and their liver and pancreas.

Procedure: Samples of liver and pancreas were taken and fixed in 10% formalin. The processing was done in Autotechnicon. Sections of 5 micron were stained by H & E method and studied under light microscope.

Statistical analysis: Descriptive statistics.

Results: The liver capsule has a cuboidal epithelium and its lobulation is incomplete. Portal tract includes vessels and bile ducts, with columnar cells. Hepatocytes have many glycogen and lipid vacuoles which were seen as bicellular plates, among them many sinusoids with hepatic macrophage cells were existed. Pancreas is composed of exocrine and endocrine parts. The former includes serous acini and their ducts with stratified columnar. Each has one or more centroacinar cells. The latter composed of langerhans islets with secretory polymorphic cells and many capillaries.

Conclusion: Microscopic structures of liver and pancreas in this species is more similar to the other fishes and even mammals. Both of them are acting as mixed glands with endocrine and exocrine functions. Hepatocytes have functions like the other species such as, glycogen and lipid deposits, protein synthesizing and neutralizing or transferring toxic materials. These are like the endocrine glands whereas bile secretion is considered as an exocrine function. Pancreas as an accessory digestive gland has many acini with secretory granules containing complementary digestive enzymes, which transfer via the ducts to the anterior intestine. The secretions of the langerhans cells as endocrine function enter the blood vessels directly. *J. Fac. Vet. Med. Univ. Tehran. 57, 1: 19-23, 2002.*

Key words: Liver, Pancreas, *Acipenser stellatus*.

گرفته و همچنین در مورد تاس ماهی سبیری نیز Gisbert و همکاران در سال ۱۹۹۹ مطالعاتی انجام داده‌اند. با این حال کبد به عنوان بزرگترین غده ضمیمه گوارشی و نیز لوزالمعده به عنوان یکی از مهمترین غدد ترشحاتی در تولید آنزیم‌های تکمیلی، اهمیت بسزایی دارند.

مواد و روش کار

جهت جلوگیری از تجزیه بافتی اندامهای گوارشی و غدد مزبور ضرورت تهیه نمونه‌های تازه صید شده ایجاد می‌نمود که بلافاصله پس از صید اندامهای مزبور جدا گشته و تثبیت شوند. به این دلیل اندامهای فوق از ۱۰ ماهی ازون برون بالغ تازه صید شده از صیدگاههای دریای خزر (ساری، خزرآباد و گهرباران) تهیه و از

هدف: شناخت ساختارهای ریزبینی دو غده ضمیمه گوارشی کبد و لوزالمعده و مجاری مربوطه آنها در تاس ماهی ازون برون.
طرح: مطالعه مشاهده‌ای.

حیوانات: تعداد ۱۰ عدد ماهی ازون برون و غدد کبدی و لوزالمعده آنها.
روش: جدا کردن نمونه‌های کبدی و لوزالمعدی از دستگاه گوارش و تثبیت آنها در فرمالین ۱۰ درصد و سپس تهیه مقاطع میکروسکوپی به وسیله دستگاه اتوتکنیکون. برشهای ۵ میکرونی به روش هماتوکسیلین و ائوزین رنگ آمیزی گردیده و در زیر میکروسکوپ نوری مورد مطالعه قرار گرفتند.
تجزیه و تحلیل آماری: آمار توصیفی.

نتایج: در یافته‌های فوق کپسول کبدی حاوی اپی‌تلیومی از نوع مکعبی بوده و لوبولاسیون کبد ناقص می‌باشد. قطعات باب حاوی انشعابات عروقی و مجاری صفراوی با سلولهای استوانه‌ای است. هیاتوسیت‌ها دارای ذخایر گلیکوژنی و واکوئل‌های چربی فراوان و به صورت دستجات سلولی دو ردیفی مشاهده می‌گردند که در بین آنها سینوزوئیدهای کبدی متعدد با سلولهای ماکروفاژ کبدی جداری قرار دارند. بخشهایی از لوبول‌های کبدی با لوزالمعده همراه شده و هیاتوپانکراس را تشکیل می‌دهند. لوزالمعده دارای دو بخش برون ریز شامل آسینی‌های سروزی و مجاری آنها با اپی‌تلیوم استوانه‌ای مطبق می‌باشد. هر آسینی حاوی یک یا چند سلول مرکز آسینی است. بخش درون‌ریز آن از جزایر لانگرهانس تشکیل شده که دارای سلولهای ترشحاتی با اشکال مختلف و مویرگهای خونی فراوانی است.

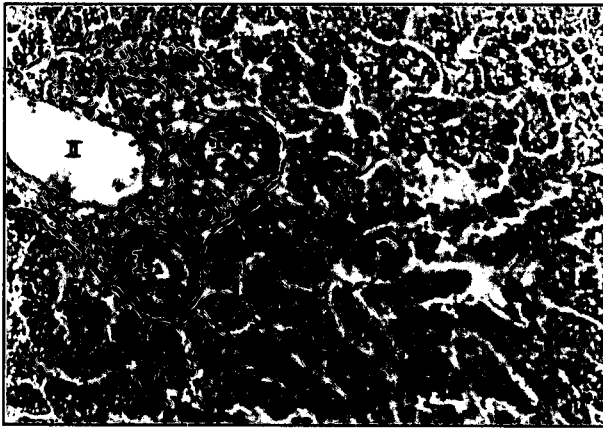
نتیجه‌گیری: ساختارهای ریزبینی کبد و لوزالمعده در این گونه ماهی شباهت زیادی به اندامهای مزبور در سایر گونه‌ها و حتی پستانداران دارد. هر دو این غدد دارای عملکردهای مختلط آندوکرینی و اکزوکرینی می‌باشند. هیاتوسیت‌ها دارای عملکردهایی مشابه در سایر گونه‌ها بوده که شامل ذخیره گلیکوژنی، لیپیدی، پروتئین‌سازی و نیز خنثی‌سازی یا انتقال مواد سمی می‌باشد. این اعمال کبد مشابه عمل غدد درون ریز بوده در حالی که ترشح صفرا یک عمل برون ریز محسوب می‌گردد. لوزالمعده نیز به عنوان یک غده ضمیمه گوارشی دارای آسینی‌هایی با گرانولهای ترشحاتی حاوی آنزیم‌های مکمل گوارشی است که از طریق مجاری به روده قدامی منتقل می‌گردند. به علاوه ترشحات سلولهای جزایر لانگرهانس به صورت درون ریز مستقیماً به عروق خونی راه می‌یابند. *مجله دانشکده دامپزشکی دانشگاه تهران، ۱۳۸۱، دوره ۵۷، شماره ۱، ۱۹-۲۳.*

واژه‌های کلیدی: بافت شناسی، کبد، لوزالمعده، ماهی ازون برون.


با توجه به رژیم همه چیز خواری و بخصوص گوشتخواری در گونه ازون برون (*Acipenser stellatus*) کار دستگاه گوارش به واسطه حجم زیاد مواد غذایی و رژیم پروتئینی بسیار زیاد می‌باشد. از طرفی نیز دریافت این نوع مواد غذایی نیازمند یک سیستم گوارشی بسیار فعال از نظر متابولیکی و ترشحات آنزیمی می‌باشد. نظر به عدم وجود غدد بزاقی مشابه پستانداران در این گونه از ماهیان اهمیت فراوان کبد و لوزالمعده در متابولیسم کردن و ترشح آنزیم‌های مکمل گوارشی در کمک به هضم و جذب مواد غذایی روشن می‌گردد. غیر از غدد ضمیمه فوق در طول لوله گوارش این ماهیان غدد ترشحاتی دیگری مانند غدد معدی و نیز سلولهای ترشحاتی فراوانی در بخشهای مختلف دستگاه گوارشی وجود دارند که قبلاً توسط شیبانی و همکاران در سالهای ۱۳۷۵ و ۱۳۷۹ مطالعه گردیده است (۱، ۲). به علاوه بر روی اندامهای گوارشی تاس ماهی آمریکای شمالی نیز توسط Buddington و همکاران در سال ۱۹۸۶ بررسی صورت

(۱) گروه آموزشی علوم پایه دانشکده دامپزشکی دانشگاه تهران، تهران - ایران.





تصویر ۲- ساختمان کبدی - دستجات سلولی هیپوتوسیتها و یک قطعه باب همراه با دو مجرای صفراوی (I) و یک رگ لنفی (II) مشاهده می‌گردد (H&E, x ۲۵۰).



تصویر ۱- نمایی از لوبول‌های کبدی که مرز بین آنها با فلش نشان داده شده است. یک قطعه باب (P) و یک مجرای صفراوی (پیکان بزرگ) در تصویر دیده می‌شود (H&E, x ۱۰۰).

انشعاب شریان کبدی به صورت آرتریول نسبتاً کوچکتری از بقیه مشاهده می‌گردد.

اپی‌تلیوم مجاری صفراوی عموماً از مکعبی ساده تا استوانه‌ای شبه مطبق بسته به قطر آنها متغیر بوده که توسط بافت همبندی و تعدادی رشته عضلانی صاف احاطه می‌گردند (تصاویر ۱ و ۲). در بین اجزای فوق در قطعات باب تراکمی از بافت لنفاوی منتشر نیز مشاهده شد (تصویر ۲).

سلولهای کبدی بیشتر کروی شکل و نسبتاً درشت و برخی نیز چند وجهی می‌باشند. هسته آنها عموماً یوکروماتین و کناری بوده و سیتوپلاسم این سلولها دارای زمینه‌ای غیر یکنواخت اسیدوفیلی و واکونوله می‌باشد. نقاط پررنگتر اسیدوفیلی به واسطه حضور ذرات گلیکوژن بوده که در برشهای میکروسکوپی و در اثر رسوب آنها در قاعده سلولها به صورت تجمعات گلیکوژنی مشاهده می‌گردند. علاوه بر این، وجود واکونولهای چربی فراوان در سیتوپلاسم هیپوتوسیتها بویژه در نیمه بالایی سلولها، به صورت حفرات و واکونولهای ریزی مشاهده می‌گردند که در اثر حل شدن چربی در مراحل تهیه بافت جای آن به صورت توخالی باقی می‌ماند.

تجمع هیپوتوسیتها در کبد ماهی ازون برون گاهی به صورت دستجات سلولی بوده که از دو ردیف سلول تشکیل شده و در مواردی نیز در برشهای میکروسکوپی تجمع آنها به صورت آسینی وار بوده و ساختمانهای مدوری را تشکیل می‌دهند. در بین ردیفهای سلولی فضاهای مجرا مانند ظریفی به عنوان مجاری اولیه یا موئینه‌های صفراوی وجود دارند که ترشحات صفراوی سلولهای کبدی را دریافت نموده و به مجاری صفراوی واقع در قطعات باب منتقل می‌نمایند. موئینه‌های صفراوی هیچ نوع پوشش اپی‌تلیالی خاص جز دیواره هیپاتوسیتها ندارند. در ادامه این مجاری، صفرا از طریق مجاری واسطه‌ای به قطعه باب منتقل شده که مجاری صفراوی موجود در این قطعات به عنوان مجاری داخل کبدی محسوب می‌گردند. در انتها این مجاری به مجاری خارج کبدی تبدیل شده که اپی‌تلیوم مجاری از ابتدا تا انتها از مکعبی کوتاه به استوانه‌ای بلند تغییر می‌یابند که سرانجام دهانه آنها به ابتدای روده قدامی باز می‌شود. بنابراین مسیر جریان صفرا از بین سلولهای کبدی به سمت خارج لوبولها یعنی قطعات باب می‌باشد در حالی که مسیر خون از قطعات باب به سمت

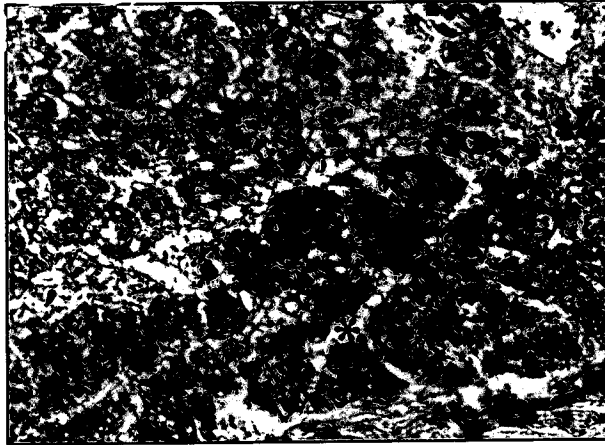
دستگاه گوارش خارج گردیدند. میانگین وزن کلی ماهیان مورد مطالعه ۱۷ کیلوگرم و میانگین طول کلی آنها ۱۳۰ سانتیمتر بوده است. غدد قووق بلافاصله در محلول فرمالین ۱۰ درصد قرار گرفته و به آزمایشگاه بافت شناسی انتقال یافتند. نمونه‌ها به قطعات کوچکتری تقسیم و به مدت دو روز دیگر مجدداً تثبیت شدند. سپس نمونه‌ها در دستگاه اتوتکنیکون (Histokinette مدل MSE) مراحل آبیگری، شفاف سازی و آغشتگی با پارافین را گذرانده و از آنها بلوکهای پارافینی تهیه گردید. پس از آن برشهایی به ضخامت ۵ میکرون توسط میکروتوم تهیه و مقاطع به روش هماتوکسیلین و ائوزین رنگ آمیزی گردیدند و در زیر میکروسکوپ نوری مورد مطالعه قرار گرفتند. در انتها از برشهای تهیه شده تصاویر میکروسکوپی تهیه گردید.

نتایج

۱- کبد: کبد در ماهی ازون برون حاوی لوبلهای متعددی بوده که به صورت اندامی کشیده و نسبتاً نرم در طول معده و سنگدان و به موازات سکوم کاملاً متصل به این اندامها قرار گرفته است. کپسول کبدی که سطح آزاد آن را می‌پوشاند شامل یک لایه بافت همبندی سخت می‌باشد که از خارج توسط یک ردیف سلولهای مکعبی مفروش گردیده است.

در بعضی ماهیها، همانند پستانداران از بافت همبند کپسول انشعابات یا ترابکولهای وارد نسج کبد شده و آن را به لوبول‌هایی تقسیم می‌کند ولی در این گونه تاس ماهیان انشعابات فوق ظریفتر بوده و بنابراین به سختی می‌توان مرز واضحی بین لوبول‌های مختلف پیدا کرد. البته در اطراف و امتداد قطعات باب (Portal tract) کمی پیشرفتگی بافت همبند در دیواره لوبولها مشاهده می‌گردد (تصویر ۱). قطعات باب شامل نواحی از بافت همبند وسیع بین لوبول‌های کبدی می‌باشند که اطراف عروق خونی و لنفاوی و مجاری صفراوی را در بر می‌گیرند. در این قطعات ممکن است انشعابات از شریان کبدی، ورید باب، رگ لنفی و مجرای صفراوی مشاهده گردند که البته در برشهای بافت شناسی احتمال اینکه هر چهار مجرا با هم مشاهده گردند کمتر است. از این اجزاء انشعابات ورید باب بزرگتر از بقیه بوده که با دیواره نازک و دهانه باز مشخص می‌باشد و در مقابل

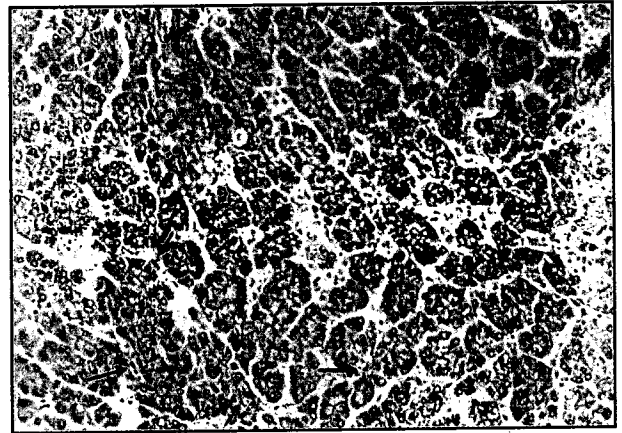




تصویر ۴- کبد همراه با بخشی از لوزالمعده - ساختار نامنظم هیاتوسیت‌ها در نیمه بالایی تصویر و ساختمان آسینی‌های لوزالمعده در نیمه پایینی (ستاره) مشاهده می‌شود (H&E، × ۲۵۰).

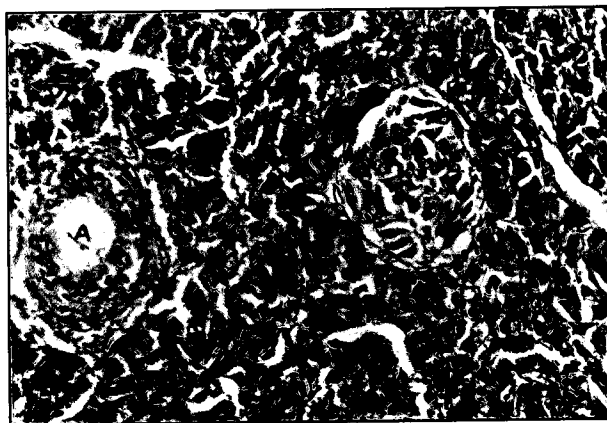
می‌باشند. سیتوپلاسم این سلولها نازک و نامحسوس بوده و دارای استتاله ظریفی است که معمولا وارد سینوزوئید می‌گردند (تصویر ۳). بخشهایی از لوبول‌ها و آسینی‌های لوزالمعده در مجاورت و چسبیده به بافت کبدی بوده و گاهی درون نسج کبد به صورت مرکب مشاهده می‌گردند (تصویر ۴).

۲- لوزالمعده: این غده که به صورت لوبوله می‌باشد در مجاورت و پشت بافت کبدی و در سطح بالایی و جانبی سکوم پیلوری تا ابتدای روده قدامی امتداد یافته است. غده‌ای است مختلط که هم دارای ترشحات برون ریز (توسط آسینی‌ها) و هم ترشحات درون ریز (توسط جزایر لانگرهانس) می‌باشد. بخش برون ریز آن شامل تجمعات سلولی به نام آسینی بوده که از پنج یا شش سلول هرمی شکل تشکیل یافته‌اند. این بخش قسمت اعظم بافت لوزالمعده را تشکیل می‌دهد. هر آسینی دارای یک فضا یا مجرای مرکزی است که در این فضا سلولهای خاصی به نام سلولهای مرکز آسینی (Centroacinar cells) دیده می‌شوند که دهانه اولین مجاری خارج کننده ترشحات را




تصویر ۳- بخشی از یک لوبول کبدی - تجمعات هیاتوسیت‌ها به صورت آسینی‌وار و دو ردیفی دیده می‌شوند. سلولهای ماکروفاز کبدی (پیکانها) در دیواره سینوزوئیدها نشان داده شده‌اند (H&E، × ۲۵۰).

سینوزوئیدها و ورید مرکز لوبولی است. سینوزوئیدها فضاهای مویرگی متسعی هستند که در بین صفحات سلولی کبد به فراوانی دیده می‌شوند و از نظر مجاورت سلول با خون، ساختمان کبد شبیه یک غده آندوکراین می‌باشد (تصویر ۳). سینوزوئیدهای کبدی از نظر ساختار با مویرگها تفاوت دارند زیرا دارای قطر بیشتری نسبت به آنها بوده و سلولهای جدار آنها یعنی سلولهای رتیکولواندوتلیال نیز با آندوتلیومهای دیگر تفاوت دارند. شبکه‌ای از رشته‌های رتیکولر ظریف سلولهای فوق و دیواره سینوزوئیدها را در بر می‌گیرند. غشای پایه در اطراف سینوزوئیدها ناکامل بوده و دو نوع سلول با اشکال بینابینی در جدار آنها وجود دارد که عبارتند از سلولهای رتیکولواندوتلیال با هسته باریک و کوچک تیره رنگ و سیتوپلاسم بسیار نازک می‌باشند که ممکن است با استتاله سیتوپلاسمی سلولهای مجاور شبیه خود یا سلولهای نوع دیگر متصل یا روی هم قرار گیرند. دیگری سلولهای بیگانه خوار مانند سلولهای کوپفر پستانداران است که دارای هسته‌ای کمی بزرگتر ولی به صورت داسی شکل یا هرمی باریک و کشیده



تصویر ۶- لوزالمعده - آسینی‌ها حاوی سلولهای مرکز آسینی (پیکانهای باریک)، همراه با یک جزیره لانگرهانس (پیکان بزرگ) دیده می‌شود. در سمت چپ تصویر یک مجرای بین لوبولی (A) وجود دارد (H&E، × ۴۰۰).



تصویر ۵- بخش برون ریز لوزالمعده - آسینی‌های سرریزی حاوی سلولهای مرکز آسینی (پیکانها) همراه با یک مجرای داخل لوبولی (پیکان بزرگ) مشاهده می‌گردد (H&E، × ۴۰۰).



سلولهای کبدی از نظر عملکرد هم خاصیت درون ریزی و هم برون ریزی را همچون غدد دارا می‌باشند. آنها مواد خاصی را تولید و ذخیره می‌نمایند، که بعضی را منتقل و مواد مضره را خنثی می‌سازند، مانند سنتز برخی لیپوپروتئینها و نیز پروتئینهایی مانند فیبرینوژن و آلبومین که بخشی در خود سلول استفاده شده و بخشی نیز به خارج سلول انتقال می‌یابد (۸، ۴). هر چند که این مواد توسط ریبوزومهای موجود بر روی شبکه آندوپلاسمی زیر تولید می‌گردند ولی برعکس لوزالمعده و یا سایر غدد این مواد به صورت دانه‌های ترشحی ذخیره نگشته بلکه بتدریج وارد خون می‌شوند که این عمل مانند عمل یک غده درون ریز می‌باشد و از طرفی ترشح صرفاً نیز که توسط مجاری صفراوی منتقل می‌گردد یک عمل برون ریز محسوب می‌شود (۹، ۱۰).

ساختار متخلخل مویرگهای سینوزوئیدی کبد امکان تبادل راحت و ساده مواد مختلف مانند مولکولهای درشت را از دیواره سلولهای کبدی به سینوزوئیدها و نیز از سینوزوئیدها به درون هیاتوسیتها میسر می‌سازد. مثلاً ترشح موادی مانند پروترومبین، فیبرینوژن و برخی لیپوپروتئینهایی که توسط سلولهای کبدی به داخل خون وارد می‌شود و از طرفی نیز توسط کبد متابولیزه می‌گردند از نظر فیزیولوژی سلولی حایز اهمیت می‌باشد (۴، ۶).

لوزالمعده: گرانولهای ترشحی حاصل از سلولهای بخش برون ریز لوزالمعده به عنوان آنزیمهای گوارشی در سیتوپلاسم قاعده‌ای سلول تولید شده و در سیستم‌های شبکه آندوپلاسمی جمع می‌شوند و سپس وارد دستگاه گلژی شده و به صورت وزیکولهای غشاء دار مخصوص دانه‌های زیموزن به غشای رأس سلول متصل و محتویات آن خارج می‌گردد (۸، ۳). ترشح برون ریز لوزالمعده در پستانداران علاوه بر ترشح آب و یونها، آنزیمها و پیش آنزیمهایی مانند تریپسینوژن، کیموتریپسینوژن، الاستاز و آمیلاز، کربوکسی پپتیداز، ریبونوکلئاز را ترشح می‌نمایند (۶). کنترل ترشحات لوزالمعده از طریق هورمونی و عصبی صورت می‌گیرد. ترشحات لوزالمعده علاوه بر تحریک عصب واگ که آن را برمی‌انگیزد توسط دو هورمون کنترل می‌شود سکرترین و کوله سیستوکینین. این هورمونها به وسیله سلولهای انترو آندوکرین مخاط ابتدای روده تولید می‌گردند. سکرترین سبب ترشح مایع فراوانی می‌شود که غنی از بی‌کربنات بوده ولی از نظر پروتئین و آنزیمی ضعیف می‌باشد. این هورمون نقش خنثی سازی کیموس اسیدی و تحریک انتقال یونها و آب را دارا می‌باشد. کوله سیستوکینین دارای کمی مایع ولی سرشار از آنزیم و پروتئین بوده و در خروج دانه‌های زیموزن از آسینی نقش مهمی دارد (۸، ۳). طبق یافته‌های Gisbert و همکاران در سال ۱۹۹۹ گرانولهای زیموزن آسینی‌های بخش برون ریز در تاس ماهی سبیری حاوی پروتئینهای غنی از لیزین، آرژنین و تریپتوفان بوده است و به علاوه تجمع سلولهای آسینی را به صورت گلچه‌ای گزارش نموده‌اند که دارای تشابهاتی با شکل آسینی‌ها در گونه ازون برون در مطالعه حاضر می‌باشد (۵).

References

۱. شیبانی، م. ت. (۱۳۷۵): بررسی میکروسکوپی لوله گوارشی تاس ماهی ایران، پایان نامه دکترای تخصصی علوم تشریحی دامپزشکی، دانشکده دامپزشکی دانشگاه تهران.
۲. شیبانی، م. ت. پوستی، ا. (۱۳۷۹): مطالعه بافت شناسی روده‌ها در ماهی قره برون. مجله پژوهش و سازندگی، شماره ۴۹، صفحه: ۸۹-۹۱.

تشکیل می‌دهند. این سلولها دارای هسته‌ای یوکروماتین بوده و کوچکتر از سلولهای هرمی آسینی‌ها می‌باشند (تصاویر ۵ و ۶). آسینی‌ها در اندازه‌های مختلف و به صورت نامنظمی قرار گرفته‌اند. سلولهای آسینی دارای هسته‌ای قاعده‌ای و نسبتاً پرنرگتر بوده و سلول دارای قاعده‌ای بازوفیلی می‌باشد. سیتوپلاسم رأسی آنها حاوی گرانولهای زیموزن فراوان و متراکم می‌باشند که ترشحات تولید شده را به فضای داخلی آسینی‌ها ریخته و توسط مجاری انتقال می‌یابند. دیواره آسینی‌ها فاقد سلولهای میوایی تلیال بوده و در حد فاصل آنها بافت همبند ظریفی حاوی مویرگهای خونی فراوان مشاهده می‌گردد. به علاوه مقاطع مجاری خارج کننده ترشحات نیز در بافت همبند فوق حضور دارند (تصاویر ۵ و ۶). مجاری خارج کننده ترشحات به صورت مجاری مرکز آسینی، مجاری داخل لوبولی و مجاری بین لوبولی و مجاری اصلی می‌باشند. اولین مجاری که از مجاری مرکز آسینی ترشحات را دریافت می‌دارند مجاری داخل لوبولی می‌باشند. این مجاری بسیار کوچک و دارای اپی‌تلیوم مکعبی ساده می‌باشند (تصویر ۵). سپس مجاری تدریجاً قطورتر شده و اپی‌تلیوم آنها نیز بلندتر و به صورت استوانه‌ای ساده تا مطبق در می‌آیند. این مجاری بین لوبولی بوده که به مجاری اصلی و بزرگتر با اپیتلیوم شبه مطبق تبدیل گشته و از اطراف توسط بافت همبند زیادی احاطه گردیده‌اند. بخش درون ریز لوزالمعده شامل جزایر لانگرهانس بوده که در اندازه‌های مختلفی قرار می‌گیرند. بعضی از آنها بسیار کوچک کروی تا بیضی شکلی در میان آسینی‌های بخش برون ریز مشاهده می‌گردند. سلولهای درون ریز جزایر مزبور به اشکال مختلفی دیده می‌شوند که گاهی سلولهای کناری به صورت استوانه‌ای بوده و سلولهای میانی‌تر عموماً مثلثی شکل تا چند وجهی می‌باشند. هر جزیره لانگرهانس در اطراف خود دارای مویرگهای خونی زیادی می‌باشد که انشعاباتی از آنها نیز بین سلولها وارد می‌گردند (تصویر ۶).

بحث


ساختارهای ریزی کبد و لوزالمعده در این گونه از ماهیها شباهت زیادی به اندامهای مزبور در سایر گونه‌های ماهیها و حتی پستانداران دارد (۷، ۶). با توجه به همه چیزخواری با ارجحیت رژیم گوشتخواری این گونه از ماهیها، اهمیت فوق‌العاده غدد مزبور، فرایندهای ترشحی و متابولیتی و کمک به عمل گوارشی آشکار می‌گردد.

هیاتوسیتها که دارای ذخایر فراوانی از گلیکوژن و چربی می‌باشند در گونه‌های مختلف ماهیها میزان این ذخایر متفاوت بوده و عمدتاً بستگی به رژیم غذایی و میزان فعالیت آنها دارد (۷). بدین لحاظ در گونه‌های مختلف ماهیان خاویاری و همچنین در ماهی ازون برون به خاطر رژیم غذایی همه چیزخواری و بویژه گوشتخواری مصرف مواد کربوهیدراتی بسیار کم می‌باشد (۲). بنابراین بایستی کالری مورد نیاز خود را از طریق دیگر یعنی ذخیره‌های چربی بدن تأمین نمایند (۹). همچنان که براساس یافته‌های شیبانی و همکاران در سالهای ۱۳۷۵ و ۱۳۷۹ در بخشهای مختلف دستگاه گوارش تاس ماهیان ذخایر چربی متعددی بویژه در بافتهای زیر مخاطی مشاهده می‌گردد. بنابراین سیتوپلاسم هیاتوسیتها بسته به میزان عملکردشان بویژه از نظر ذخیره چربی و گلیکوژن نمایانگر میزان این ذخایر در سلولها می‌باشد (۱۰، ۷). در یک مطالعه هیستوشیمیایی روی مراحل اولیه رشد تاس ماهی سبیری که توسط Gisbert و همکاران در سال ۱۹۹۹ صورت گرفته تجمعات گلیکوژنی PAS مثبت در هیاتوسیتها از دهمین روز رشد لارو بعد از خروج از تخم مشاهده گردیده است (۵).



3. Buddington, R.K. (1985): Digestive secretions of lake sturgeon, *Acipenser fulvescens*, during early development. *J. Fish Biology*. 26. 715-723.
4. Cahu, C.L. and Zambonino infonte, J.L. (1995): Maturation of the pancreatic and intestinal function in sea bass: Effect of weaning with different protein sources. *Fish physiology and Biochemistry*. 14, 431-437.
5. Gawlicka, A., Teh, S.J. Hung, S.S.O, Hinton, D.E., de lanove, J. (1995): Histological and histochemical changes in the digestive tract of white sturgeon larvae during ontogeny. *Fish physiol, Biochem*. 14, 357-371.
6. Gisbert, E., Sarasquete, M.C., Williot, pant, F., Castello - Orvay. (1999): Histochemistry of the development of the digestive system of Siberian sturgeon during early ontogeny. *Journal of Fish Biology*. 55: 596-616.
7. Junqueira, L.C., Carneiro, J., Kelly, R.O. (1992): *Basic Histology*. Seventh ed. Lange Medical pub. Los Altos, California, pp: 315-316.
8. Kawai, S. and Ikeda, S. (1971): Studies on digestive system of fishes. I. Carbohydrates in digestive organs of several fishes. *Bull. Jap. Soc. Fish*. 37: 333-337.
9. Sarasquete, M.C., Polo, A. and Gonzalez de de canales, M.I. (1993): A histochemical and immunohistochemical study of digestive enzymes and hormones during the larval development of the sea bream. *Histochem. J*. 25: 430-437.
10. Segner, H., Storch, V. Reinecke, M. Kolas, W. and Hanke, W. (1994): The development of functional digestive and metabolic organs in turbot. *Scophthalmus maximus*. *Marine biology*. 119: 471-486.
11. Teh, S.J. and Hinton, D.E. (1993): Detection of enzyme histochemical markers of hepatic preneoplasia and neoplasia medaka, *oryzias Latipes*. *Aquat. Toxicol*. 24: 163-182.





اولیه باکتری هموفیلوس داده شد و به منظور تأیید تشخیص از آزمایشات بیوشیمیایی و آنزیمی تکمیلی استفاده شد (۷، ۱۶). اطلاعات آماری جمع آوری شده با استفاده از مربع کای (Chi-square) مورد تجزیه و تحلیل آماری قرار گرفتند.

نتایج

به دنبال کشت نمونه‌های اخذ شده از دامهای تحت بررسی، مشخص گردید که ۱۷ رأس (۷/۵۲ درصد) از دامها، آلوده به باکتری هموفیلوس سومنوس می‌باشند. تعداد دامهای آلوده به باکتری هموفیلوس سومنوس در دامهای مبتلا به بیماریهای تولید مثلی (۱۰۳ رأس)، دامهای سالم آبستن (۶۶ رأس) و دامهای سالم غیر آبستن (۵۷ رأس) به ترتیب: ۶ (۵/۸۲ درصد)، ۱ (۱/۵۲ درصد) و ۱۰ (۱۷/۵ درصد) مورد بوده است. توزیع وضعیت آلودگی دامهای تحت بررسی در فصول مختلف نشان می‌دهد که شیوع آلودگی در فصول سرد (پاییز و زمستان) نسبت به فصول گرم (بهار و تابستان) بیشتر می‌باشد. در این بررسی مشخص گردید که از مجموع ۱۰۸ رأس دام نمونه برداری شده در فصول گرم، ۲ رأس (۱۱/۷۶ درصد) دارای آلودگی به باکتری هموفیلوس سومنوس بوده در حالی که از ۱۱۸ رأس دام تحت بررسی در فصول سرد، تعداد ۱۵ رأس (۸۸/۲۳ درصد) آلوده به این باکتری بوده‌اند (جدول ۱). آنالیز آماری بیانگر معنی‌دار بودن ارتباط اختلافات در مورد تأثیر فصول بر روی شیوع آلودگی هموفیلوس در بین گاوهای شیری است ($P < 0.05$).

توزیع آلودگی ارگانهای مختلف دستگاه تناسلی دامهای مبتلا به بیماریهای تولید مثلی به باکتری هموفیلوس سومنوس نشان می‌دهد که فقط یکی از ارگانهای ۴ رأس دام، آلوده به این باکتری است و ۲ رأس دیگر از ۳ ناحیه، آلوده می‌باشند. در این راستا، باکتری هموفیلوس از ارگانهای دستگاه تولید مثلی دامهای سالم آبستن و غیر آبستن جدا شد (جدول ۲).

در این بررسی مشخص گردید که در بین دامهای بیمار آلوده به هموفیلوس سومنوس، رحم (۴۰ درصد) دارای بالاترین میزان آلودگی بوده اما در بین دامهای سالم غیر آبستن، بیشترین شیوع آلودگی متعلق به بافت واژن و رحم (۷۰ درصد) می‌باشد.

در کشت باکتریال گروههای مختلف، علاوه بر هموفیلوس سومنوس، سایر باکتریها نظیر: کلی باسیل، کورینه باکتریوم پیورنس، استافیلوکوک غیر همولیتیک، باسیلوس آنتراسیس و استریپتوکوک اگالاکتیه نیز جدا شد. جدول ۳ بیانگر توزیع آلودگی هموفیلوس سومنوس در دامهای مشکل دار و سالم است. آنالیز آماری این اطلاعات نشان دهنده اختلاف معنی‌دار بین دامهای سالم و بیمار آلوده و فاقد آلودگی به باکتری هموفیلوس سومنوس است ($P < 0.05$).

در کشت باکتریال به ترتیب رحم ۴ رأس (۳/۸۸ درصد) دام بیمار و رحم ۷ رأس (۱۲/۲۸ درصد) دام سالم غیر آبستن آلوده به هموفیلوس است اما در مقابل، رحم ۹۹ رأس (۹۶/۱۱ درصد) از

جدول ۱- توزیع آلودگی به هموفیلوس سومنوس در گاوهای مبتلا به بیماری تولید مثلی و سالم در فصول مختلف.

حضور هموفیلوس سومنوس	فصل				جمع
	بهار	تابستان	پاییز	زمستان	
+	۲	-	۷	۸	۱۷
-	۹۷	۹	۴۸	۵۵	۲۰۹
جمع	۹۹	۹	۵۵	۶۳	۲۲۶

اختلاف معنی‌دار است ($P < 0.05$).

هستند؟ آیا این باکتری در دامهای آبستن و دامهای سالم غیر آبستن هم وجود دارد؟

مواد و روش کار

در این بررسی تعداد ۲۲۶ رأس گاو ماده در ۴ واحد دامپروری صنعتی اطراف تهران به ظرفیت ۱۵۰ الی ۲۵۰۰ رأس گاو شیری و با مدیریت و ثبت مشخصات صحیح و تقریباً یکسان مورد بررسی قرار گرفتند. تلقیح گاوها به صورت مصنوعی و تغذیه آنها براساس برنامه‌ریزی کامپیوتری رایج در ایران انجام می‌شود. این بررسی روی ۳ گروه دام بشرح ذیل انجام گردید: ۱) گروه تیمار: دامهای این گروه شامل ۱۰۳ رأس در سنین مختلف پس از زایش با مشکلات تولید مثلی بودند. نمونه برداری از بافتهای مخاط رحم، گردن رحم و واژن انجام گرفت. ۲) گروه کنترل آبستن: این گروه از دامها به تعداد ۶۶ رأس در سنین ۵ الی ۹ ماه بارداری قرار داشتند. نمونه برداری از ناحیه سرویکس و واژن صورت گرفت. ۳) گروه کنترل غیر آبستن: تعداد ۵۷ رأس دام که از نظر بالینی به ظاهر سالم و فاقد سابقه بیماریهای تولید مثلی بودند مورد بررسی قرار گرفتند. نمونه برداری این گروه از ۳ ناحیه رحم، سرویکس و واژن انجام گرفت.

روش نمونه برداری: نمونه باکتریایی بسته به گروه مورد مطالعه از ۳ بافت رحم، سرویکس و واژن پس از شستشو، ضد عفونی و خشک کردن ناحیه خلفی (فرج، مقعد و زیر دم) بشرح ذیل اخذ گردید: ۱) رحم: جهت نمونه گیری رحمی از سوند استریل با پوشش مشمع، سرنگ تزریق ۲۰ سی‌سی، سرم فیزیولوژی استریل، لوله آزمایش حاوی محیط حمل و نقل (Transport Media) استوارت (Stuart Merck Co) و چراغ الکی استفاده شد. سوند رحمی پوششدار به شاخهای رحم هدایت شده و سپس با کشیدن پوشش مشمع از خارج، نوک پیپت در داخل رحم آزاد می‌شد. با استفاده از سرنگ، ۲۰ الی ۳۰ سی‌سی، سرم فیزیولوژی به داخل رحم تزریق شد. به منظور به حداقل رساندن آلودگی، درب لوله آزمایش حاوی محیط حمل و نقل در کنار چراغ الکی و در نزدیکترین فاصله با دام باز می‌گردید. سپس محتویات رحم به داخل لوله آزمایش تخلیه می‌گردید. در پایان اطلاعات مورد نیاز از قبیل شماره دام، نام دامپروری بر روی لوله نمونه گیری و اوراق مربوطه ثبت می‌گردید. ۲) سرویکس: از سواب استریل پوشیده شده از ۲ غلاف پلاستیکی (Equi. Vet. Denmark) جهت نمونه‌گیری از سرویکس استفاده شد. نمونه‌های تهیه شده در کنار شعله چراغ الکی در داخل لوله آزمایش حاوی محیط حمل و نقل جهت کشت باکتریایی قرار داده شد. ۳) واژن: نمونه‌های باکتریال ناحیه واژن با استفاده از سواب استریل تهیه می‌شد. نمونه‌های باکتریال واژن پس از تهیه، درون لوله‌های آزمایش حاوی محیط حمل و نقل قرار داده می‌شد. تمامی لوله‌های حاوی محیط حمل و نقل دارای نمونه‌های باکتریال رحمی، سرویکال و واژینال در کنار یخ به آزمایشگاه منتقل گردید.

کشت و بررسی باکتریولوژیک: نمونه‌های رحمی، سرویکال و واژینال تهیه شده پس از گذشت ۲۴ تا ۴۸ ساعت در انکوباتور ۳۷ درجه سانتیگراد بر روی محیط (BHIY Agar "infusion yeast agar در شرایط بیهوازی (۵ الی ۱۰ درصد CO_2) با استفاده از گاز پک، کشت داده شد. کشتهای بیهوازی پس از گذشت ۷۲ ساعت مورد بررسی قرار گرفتند و در صورت نیاز جهت بررسی بیشتر تجدید کشت در محیط شکلات (Chocolate media) در شرایط بیهوازی صورت پذیرفت. با توجه به شکل پرگنه (Colony)، اندازه، شکل، همولیز و یا عدم همولیز، نحوه رشد، گسترش، رنگ آمیزی گرم و مشاهده میکروسکوپی تشخیص

