

## تغییرات بافت شناسی مخاط واژن گاو در مراحل مختلف آبستنی و سیکل استروس

دکتر اسماعیل آیین<sup>۱</sup>، دکتر شاپور حسن زاده<sup>۲</sup>، دکتر مرتضی عبدالله‌وند<sup>۳</sup>

### Histological changes of the vaginal wall during different stages of pregnancy, oestrus and di-oestrus in cow

Ayen, E.,<sup>1</sup> Hasanzadeh, SH.,<sup>2</sup> Abdollah-vand, M.<sup>3</sup>

<sup>1</sup>Department of Clinical Sciences, Faculty of Veterinary Medicine, University of Urmia, Urmia - Iran. <sup>2</sup>Department of Basic Sciences, Faculty of Veterinary Medicine, University of Urmia, Urmia - Iran. <sup>3</sup>Graduated from the Faculty of Veterinary Medicine, University of Urmia, Urmia - Iran.

**Objective:** To compare the histological changes of the vaginal wall during different stages of pregnancy and estrus cycle. **Design:** Sample collection from vaginal wall through biopsy or after slaughter.

**Animals:** 58 samples from dorsal part of the vaginal wall of the ewes. were collected randomly for further histological study.

**Procedure:** In this study, samples were collected either from slaughter house or through biopsy from live animals. After preparation and staining by the method of haematoxylin - eosine, histological and histomorphometrical studies were carried out. **Statistical analysis:** Using Duncan's multiple range test to find the statistical difference in the number of cell layers and epithelial thickness.

**Results:** During oestrus the epithelium consisted of a single layer of columnar mucus secreting cells which somewhere it followed by 1-3 layers of polyhedral cells with a large activities of vascular and fibroblasts and small number of plasma cells in mucosa and submucosa. During di-oestrus 4-8 layers of epithelial cells were present. Vascular and fibroblastic activities were lower than during oestrus and large number of plasma cells were present in submucosa and lamina propria. The results from pregnant cows showed that, there is not a significant difference in thickness between different months of gestation whereas there was a remarkable difference between month 9 and other months. In the number of epithelial cell layers, a significant difference has been seen between months 1, 2, 3, 4 with 5, 6, 7, 8 specially between months 8 and 9. The most important finding in morphometric study was the remarkable difference of months 8 with 9 in thickness and epithelial cell layers. There was not a difference in cell type of epithelium until 7 months of pregnancy. There were small cells with a pyknotic and dark nuclis. Surface layers of cells were squamous and/or cuboidal types. From month 8, secretory columnar cells have been seen in epithelium and increased in month 9. In conclusion until 7 month of gestation, a large number of plasma cells were present in submucosa and epithelium but there was a relative decrease in month 8 and a significant decrease in month 9. Vascular and fibroblastic activities was less until month 7, but in months 8 and 9, there was a significant increase in vascular and fibroblastic activities and submucosa was oedematous. All the changes were seen in different stages of pregnancy and oestrus cycle, can be described by hormonal changes.

**Clinical implications:** The most important finding was the remarkable difference between months 8 & 9 in thickness and epithelial cell layers. Also active secretory cells remarkably appeared in surface from layer seventh month of gestation.

*J. Fac. Vet. Med. Univ. Tehran. 57, 3: 15-19, 2002.*

**Key words:** Cow, Vagina, Histology.

هدف: مقایسه تغییرات بافت شناسی جداره واژن گاو در مراحل مختلف آبستنی و چرخه فعلی.

طرح: نمونه برداری از جداره واژن گاو از طریق بیوپسی در دام زنده و یا پس از کشتار.

حیوانات: تعداد ۵۸ نمونه بافتی از جداره فوقانی واژن دامهای زنده و یا کشتار شده.

روش: در مطالعه حاضر با برداشت نمونه از طریق کشتارگاه ارومیه و یا با استفاده از بیوپسی از دام زنده از مراحل مختلف آبستنی و مرحله استروس و دی‌استروس، بعد از آماده سازی و تهیه مقاطع بافتی، به روش هماتوکسیلین‌ئوزین رنگ آمیزی شده، تغییرات بافتی در زیر میکروسکوپ بررسی شدند.

تجزیه و تحلیل آماری: استفاده از تست دانکن به منظور پی بردن به اختلاف بین تعداد لایه‌های سلولی و ضخامت مخاط واژن.

نتایج: نتایج نشان می‌دهد که در مرحله استروس، مخاط دارای یک لایه سلولی استوانه‌ای ترش‌خی در سطح، و ۱-۳ لایه از سلولهای چند وجهی در زیر آن در بعضی از جاها می‌باشد. فعالیت عروقی و فیبروبلاستی زیاد ولی تعداد پلاسماسل‌ها در مخاط و زیر مخاط کمتر مشاهده می‌شوند. در مرحله دی‌استروس مخاط دارای ۴-۸ لایه از سلولهای اپی‌تلیال با فعالیت عروقی و فیبروبلاستی کم تا متوسط و تعداد پلاسماسل‌ها متوسط تا زیاد می‌باشد. نمونه‌های اخذ شده از دامهای آبستن نیز نشان می‌دهند که ضخامت مخاط از ماه اول تا هشتم تفاوت چندانی نداشته ولی در ماه نهم افزایش یافته و با سایر ماهها اختلاف معنی داری دارد ( $P < 0.01$ ).

از نظر تعداد لایه‌های سلولی نیز بین ماههای اول تا پنجم و ششم تا نهم تفاوت معنی داری مشاهده می‌شود ( $P < 0.01$ ). همچنین از ماه اول تا هفتم آبستنی مخاط حاوی سلولهای کم حجم با هسته پیکنوتیک و فعالیت عروقی و فیبروبلاستی کم و تعداد پلاسماسل‌ها زیاد در مخاط و زیر مخاط بوده در صورتی که در ماه هشتم و بخصوص ماه نهم آبستنی سلولها حجیم با هسته‌های ایوکروماتیک می‌باشند و فعالیت عروقی و فیبروبلاستی زیاد ولی در تعداد پلاسماسل‌ها کاهش چشمگیری مشاهده می‌گردد.

نتیجه‌گیری: بارزترین تفاوت بافت شناسی در مخاط واژن، ما بین ماههای هشتم و نهم آبستنی از نظر ضخامت و تعداد لایه‌های سلولی است. همچنین وجود سلولهای فعال ترش‌خی از ماه هفتم در لایه سطحی مخاط کاملاً مشهود و قابل توجه است. مجله دانشکده دامپزشکی دانشگاه تهران، (۱۳۸۱)، دوره ۵۷، شماره ۳، ۱۹-۱۵.

واژه‌های کلیدی: گاو، واژن، بافت شناسی.

دیواره واژن دارای سه لایه مخاط - ریز مخاط، عضلانی و سروزی می‌باشد. مخاط واژن دارای اپی‌تلیوم سنگفرشی مطبق است که در زمان پرواستروس و استروس به ضخامت آن افزوده می‌شود. در قسمت قدیمی واژن یک لایه از سلولهای استوانه‌ای و جامی شکل بر روی اپی‌تلیوم سنگفرشی مطبق وجود دارد که این حالت در گاو استثنایی است (۳).

تفاوت‌های گونه‌ای در تغییرات واژن در طول چرخه استروس وجود دارد. این تفاوتها احتمالاً منعکس کننده نسبت‌های مختلف ترشح استروژن و پروژسترون و گنادوتروپین‌ها می‌باشد. با این وجود گسترش‌های واژینال در تشخیص مراحل مختلف چرخه استروس یا موارد غیر نرمال مفید نیستند (۷).

(۱) گروه آموزشی علوم درمانگاهی دانشکده دامپزشکی دانشگاه ارومیه، ارومیه - ایران.

(۲) گروه آموزشی علوم پایه دانشکده دامپزشکی دانشگاه ارومیه، ارومیه - ایران.

(۳) دانش آموخته دانشکده دامپزشکی دانشگاه ارومیه، ارومیه - ایران.



نمونه برداری از دام زنده با به کارگیری پنس مخصوص مشابه پنس نمونه برداری از واژن انسان، دارای دو لبه برنده تیز گرد مناسب برای نمونه برداری صورت گرفت. برای اینکار ابتدا ناحیه رکتوم، فرج و پینه دام با آب ولرم و ساونل شستشو داده شده و بعد از انجام عمل لمس راست روده‌ای با دست چپ، گردن رحم گرفته شده و پنس بیوپسی ضد عفونی شده از طریق فرج به داخل واژن هدایت گردید و بعد از لمس آن در ابتدای گردن رحم، حدود ۵ سانتیمتر عقب کشیده شده و نمونه از محل جداره چپ واژن برداشته شد. نمونه های اخذ شده جهت ثبوت فوراً به داخل فرمالین ۱۰ درصد (BDH chemicals Ltd, poole, England) انتقال یافتند. همچنین نمونه‌های جمع آوری شده از کشتارگاه، بلافاصله بعد از کشتار دام آبستن، رحم به همراه جنین و واژن جدا شده و در محل کشتار ایام آبستن با استفاده از جدول ۱ و فرمول  $x = 2/5 (y + 21)$ ، که در آن  $x$  تعداد روزهای آبستنی و طول جنین از قاعده دم تا پیشانی بر حسب سانتیمتر می‌باشد، تخمین زده شد و سپس با ایجاد یک برش طولی بر روی جداره فوقانی واژن، نمونه از دیواره چپ به فاصله ۵ سانتیمتر دورتر از گردن رحم تهیه و به داخل فرمالین ۱۰ درصد انتقال یافت.

جدول ۱- نحوه محاسبه طول آبستنی با استفاده از طول جنین اقتباس از Arthur و همکاران در سال ۱۹۹۶.

مدت آبستنی بر حسب روز	طول جنین بر حسب سانتیمتر
۳۰	۰/۸ - ۱
۴۰	۱/۷۵ - ۲/۵
۵۰	۲/۵ - ۵/۵
۶۰	۶ - ۸
۷۰	۷ - ۱۰
۸۰	۸ - ۱۳
۹۰	۱۳ - ۱۷
۱۲۰	۲۲ - ۳۲
۱۵۰	۳۰ - ۴۵
۱۸۰	۴۰ - ۶۰
۲۱۰	۵۵ - ۷۵
۲۴۰	۶۰ - ۸۵
۲۷۰	۷۰ - ۱۰۰

جهت جلوگیری از ایجاد آسیب و احتمال عفونت واژن و همچنین برای تسهیل کار با میکروتوم، اندازه نمونه‌های اخذ شده حداکثر ۵ میلیمتر بود. البته در برخی از موارد نیز خونریزیهای بسیار جزئی بعد از نمونه برداری از دام زنده در ناحیه واژن مشاهده می‌شد که نیازی به درمان احساس نشد ولی تا حصول اطمینان کامل از توقف خونریزی و عدم بروز عفونت واژنی، دام چندین روز تحت نظر و کنترل بوده است.

نمونه‌ها بعد از انتقال به آزمایشگاه، از داخل محلول فیکساتیو بیرون آورده شده و در سبدهای مخصوص به مدت ۴۸-۲۴ ساعت در محلول ثبوتی فرمالین ۱۰ درصد به مقدار ۸۰-۵۰ برابر حجم نمونه قرار داده شدند. عمل پاساژ دادن نمونه‌ها در داخل دستگاهی به نام Autotechnican با برنامه‌های منظم و خودکار جابه جایی نمونه‌ها در داخل محلولهای مختلف صورت گرفت. برای آنگیری نمونه‌ها از محلولهای آبی الکل اتیلیک با غلظتهای صعودی ۳۰، ۵۰، ۷۰، ۸۰، ۹۰ درصد و دو ظرف الکل مطلق، و برای شفاف کردن آنها گزبل و تولون و روغن کلار و همچنین برای

تغییرات عمده در سلولهای اپی تلیوم قسمت قدامی واژن و عمل ترشحات غدد گردن رحم است. در طی استروس مخاط قسمت قدامی واژن در اثر تقسیم سلولی و رشد سلولهای استوانه‌ای بلند ترشح کننده موکوس به مقدار زیاد ضخیم می‌شود (۱) در لایه سطحی، سلولهای استوانه‌ای و سلولهای جامی در نتیجه موکوس انبار شده به حداکثر ارتفاع می‌رسند و سلولهای چند ضلعی زیرین در زمان استروس به کمتر از پنج لایه می‌رسند. در دی استروس سلولهای سطحی از سلولهای مکعبی تا سلولهای پهن تغییر شکل می‌دهند. از دو روز بعد از استروس افزایشی در تعداد لایه‌های سلولی وجود دارد و در دی استروس اغلب به شش تا هشت لایه می‌رسد، همچنین کنده شدن سلولهای اپی تلیوم و حضور لوکوسیت‌ها نیز مشاهده می‌شود. در پرواستروس بتدریج سلولهای استوانه‌ای رشد می‌کنند و تعداد لایه‌های سلولی چند ضلعی زیرین کم می‌شود، به طوری که در اواخر پرواستروس فقط یک تا دو لایه از سلولهای اپی تلیال وجود دارد. هم چنین لوکوسیت‌ها در سراسر این دوره مشاهده می‌شوند (۹). ولی تلاش برای تشخیص مراحل چرخه استروس به وسیله گسترشهای تهیه شده از واژن گاو موفقیت آمیز نبوده است (۳).

در گوسفند در مرحله دی استروس و آبستنی، ضخامت مخاط واژن کاهش می‌یابد (۶) و در روز ۳۰ آبستنی مخاط سنگفرشی مطبق با کاهش در تعداد لایه‌های سلولی به مطبق مکعبی تبدیل شده و از روز ۹۰-۶۰ آبستنی مخاط واژن اغلب از یک لایه سلولی استوانه‌ای شکل تشکیل یافته (۸) و با افزایش طول مدت آبستنی تعداد لایه‌های سلولی مخاط واژن کاهش یافته و نوع سلولها از سنگفرشی به مکعبی تغییر شکل می‌دهند (۲). برخی از محققین با استفاده از تغییرات مخاط واژن گوسفند، روشی را جهت تشخیص آبستنی ارائه نموده‌اند به طوری که با استفاده از این روش بعد از روز ۵۰ آبستنی توانسته‌اند تا ۹۰ درصد (۱۰) و یا بعد از روز ۴۰ آبستنی تا ۹۰ درصد و بعد از روز ۸۰ آبستنی تا ۱۰۰ درصد آبستنی را به طور دقیق تشخیص دهند (۱۲). انگیزه مطالعه حاضر نیز بررسی توان بهره گیری از چنین روشی در گاو با استفاده از مشاهده تغییرات احتمالی موجود در ساختمان بافت شناسی مخاط واژن آن در دوران مختلف آبستنی می‌باشد.

### مواد و روش کار

در مطالعه حاضر برای بررسی تغییرات مخاط واژن گاو در ماههای مختلف آبستنی و مراحل استروس و دی استروس چرخه استروس، نمونه‌های ماههای اول، هفتم، هشتم و نهم آبستنی و چرخه استروس از طریق بیوپسی از دامهای زنده و بقیه نمونه‌ها از گاوهای دو رگه (هلشتاین و بومی) تازه کشتار شده در کشتارگاه ارومیه تهیه شدند.

جهت نمونه برداری از دامهای زنده، گاوهای دو رگه (هلشتاین و بومی) دانشکده کشاورزی دانشگاه ارومیه که تحت نظر دامپزشک بوده و تاریخچه تولید مثلی آنها به صورت دقیق ثبت و ضبط می‌گردید مورد استفاده قرار گرفتند. مدت زمان آبستنی در دامهای زنده با استفاده از تاریخچه و زمان آخرین فعلی و حصول اطمینان از عدم برگشت مجدد به فعلی تشخیص و با انجام عمل لمس راست روده‌ای تأیید شد. همچنین مرحله استروس با لمس فولیکول درشت بر روی تخمدان در آزمایش لمس راست روده‌ای و مشاهده علائم فعلی و ظهور علائم عدم مقاومت در مقابل گاو نر و مرحله دی استروس ۵ روز بعد از اتمام کامل کلیه علائم فعلی و لمس جسم زرد بر روی تخمدان در آزمایش لمس راست روده‌ای در نظر گرفته شدند.






تصویر ۲- مقطع عرضی از مخاط واژن گاو در مرحله دی استروس. رنگ آمیزی H & E درشت نمایی ۴۰۰x.

در نمونه‌های تهیه شده از دامهای آبستن دو نوع مطالعه مورفومتریک و مورفولوژیک صورت گرفت: ۱- مطالعه مورفومتریک: نتایج مربوطه به این مطالعه که مربوط به اندازه‌گیری ضخامت و تعداد لایه‌های سلولی مخاط می‌باشد بطور خلاصه در جدول ۲ نشان داده شده است. نتایج فوق نشان می‌دهد که از ماه دوم تا چهارم آبستنی ضخامت مخاط در حال افزایش و از ماه چهارم تا هشتم آبستنی در حال کاهش می‌باشد ولی براساس تست دانکن از ماه اول تا هشتم آبستنی در ضخامت مخاط تفاوت معنی داری وجود ندارد ( $P < 0.05$ ). اما بین ماه هشتم و نهم آبستنی و بین ماه نهم و سایر ماههای آبستنی تفاوت معنی دار ( $P < 0.01$ ) مشاهده می‌گردد. نتایج بررسی تعداد لایه‌های سلولی مخاط نشان می‌دهد که ماههای اول، دوم، سوم و چهارم آبستنی با ماههای پنجم، ششم، هفتم و هشتم آبستنی دارای اختلاف معنی دار ( $P < 0.01$ ) بوده و ماه نهم با ماههای پنجم، ششم، هفتم و هشتم آبستنی نیز دارای اختلاف معنی داری ( $P < 0.01$ ) است. بارزترین و مشخص‌ترین تفاوت در مطالعه مورفومتریک تفاوت ماه هشتم و نهم آبستنی از نظر ضخامت و تعداد لایه‌های سلولی است. ۲- مطالعه مورفولوژیک: نتایج نشان می‌دهد که سلولهای پوششی از ماه اول تا هفتم آبستنی از الگوی مشابهی پیروی می‌کنند و اغلب در تمامی نمونه‌ها، سلولها کم حجم بوده و دارای هسته پیکنوتیک و تاریک می‌باشند که این وضعیت در لایه‌های سطحی بیشتر مشاهده می‌شود (تصویر ۳). سلولهای لایه‌های سطحی

جدول ۲- ضخامت و تعداد لایه‌های سلولی مخاط واژن در ماههای مختلف آبستنی.

ماه آبستنی	تعداد نمونه‌های اخذ شده	ضخامت مخاط برحسب میکرون		تعداد لایه‌های سلولی مخاط	
		میانگین	انحراف معیار	میانگین	انحراف معیار
اول	۵	۲۵/۱	۳/۰۶	۵/۴۰	۰/۱۸۵
دوم	۵	۲۰/۷	۱/۷۹	۴/۲۰	۰/۱۷۵
سوم	۶	۲۱/۱۵	۷/۸۶	۴/۱۷	۰/۱۶۸
چهارم	۷	۲۳/۷۹	۴/۷۵	۴/۷۲	۰/۱۸۸
پنجم	۷	۲۰/۸۲	۳/۷۹	۴/۰۰	۰/۵۴
ششم	۷	۲۰/۶۳	۳/۲۹	۴/۰۰	۰/۱۷۵
هفتم	۵	۱۸/۰۸	۲/۱۳	۳/۸۰	۰/۴۰
هشتم	۶	۱۷/۳۶	۱/۲۵	۳/۸۳	۰/۲۷
نهم	۳	۳۵/۱۳	۱۳/۲۸	۵/۶۷	۰/۹۴



تصویر ۱- مقطع عرضی از مخاط واژن گاو در مرحله استروس. رنگ آمیزی H & E درشت نمایی ۴۰۰x.

آغشتگی از پارافین با نقطه ذوب  $56-58^{\circ}\text{C}$  استفاده شد. بعد از آغشتگی کامل نمونه‌ها به پارافین، سریعاً از سبدهای مخصوص خارج و روی محللهای خاصی که برای قالبگیری در نظر گرفته شده بودند قرار داده شدند و پارافین مذاب با دمای  $56-58^{\circ}\text{C}$  روی آنها ریخته شده و بعد شماره نمونه‌ها بر روی سطح پارافین شناور گردیدند. بعد از جدا کردن کوبها، آنها به یخچال انتقال یافتند و سپس برشهای عرضی به ضخامت ۵-۷ میکرومتر با استفاده از دستگاه میکروتوم دوار ایجاد و سه لام از هر نمونه تهیه گردید.


جهت رنگ آمیزی نمونه‌های تهیه شده، بعد از قرار دادن برشها در داخل گریل برای پارافین‌گیری، لامها در داخل الکل اتیلیک با غلظتهای نزولی و در هر کدام به مدت سه دقیقه قرار داده شدند و سپس از همانوکسیلین برای رنگ آمیزی هسته با قرار دادن برشها در داخل آن به مدت ۱۵ دقیقه استفاده شد و برای ثابت کردن رنگ همانوکسیلین، لامها به مدت ۴-۵ ثانیه در محلول استات یا کرینات لیتیموم قرار گرفتند. برای رنگ آمیزی سیتوپلاسم نیز رنگ آئوزین بر روی هر لامی به مدت ۲-۴ دقیقه ریخته شد و بعداً جهت آنگیری، لامها در محلول آبی الکل اتیلیک با غلظت صعودی قرار داده شدند و با استفاده از چسب آلومین لاملی بر روی هر لام به طوری که هیچ گونه حباب هوایی در زیر آن وجود نداشته باشد، چسبانده شد.

مقاطع بافتی تهیه شده از واژن گاو با احتمال تغییرات در سلولهای مخاطی، فعالیت سلولهای ترشحی در مخاط، پراکندگی فیبروبلاستی و عروقی در زیر مخاط و پراکندگی سلولهای ایمنی بخصوص پلاسماسل ها در مخاط و زیر مخاط مورد مطالعه قرار گرفتند. تعداد نمونه‌های اخذ شده در مرحله استروس و دی‌استروس به ترتیب ۴ و ۳ عدد بوده و تعداد آنها در ماههای مختلف آبستنی متفاوت و کلاً ۵۱ عدد بوده که در جدول ۲ آورده شده است.

### نتایج

بررسی نتایج حاصله نشان می‌دهد که در مرحله استروس یک لایه از سلولهای استوانه‌ای مملو از ترشحات موکوسی در سطح و ۳-۱ لایه از سلولهای چند وجهی در زیر آن با تعداد کم پلاسماسل ها در مخاط و زیر مخاط و فعالیت عروقی و فیبروبلاستی زیاد مشاهده می‌شود. در صورتی که در مرحله دی‌استروس ۸-۴ لایه سلول اپی تلیال با هجوم متوسط تا زیاد پلاسماسل ها در مخاط و زیر مخاط و پراکندگی عروقی و فیبروبلاستی کم تا متوسط در زیر مخاط به چشم می‌خورد (تصاویر ۱ و ۲).



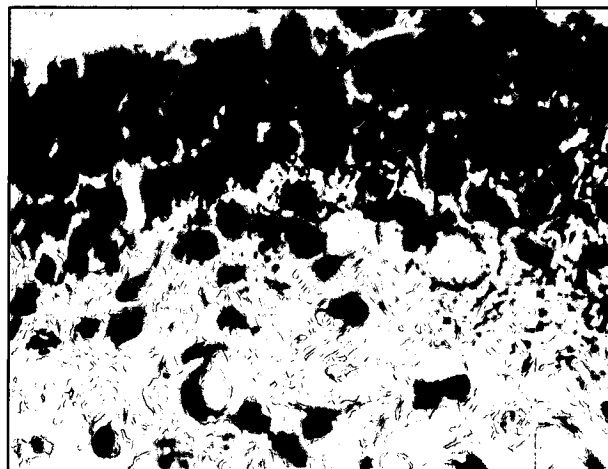


تصویر ۴- مقطع عرضی از مخاط واژن گاو در ماه هشتم آبستنی، رنگ آمیزی H & E، درشت نمایی  $1000 \times$ .

آن توسط حتی خود دامدار، امکان تهیه تعداد بیشتر نمونه وجود نداشت. همان طوری که در نتایج اعلام شد یافته‌های مربوطه به مرحله استروس بیانگر حضور یک لایه سلولی استوانه‌ای ترشعی همراه با کاهش تعداد لایه‌های زیرین می‌باشد که مطابق گزارش (۹) این امر از اواخر پرواستروس شروع و در مرحله استروس کاملاً مشهود است که در نتیجه اثر استروژن در این مرحله به وجود می‌آید. از طرفی با توجه به همان گزارش در مرحله دی‌استروس نیز افزایش تعداد لایه‌های سلولی پینی می‌آید. و با توجه به همان گزارش در مرحله دی‌استروس نیز افزایش تعداد لایه‌های سلولی پینی می‌آید که چنان اتفاقی در مطالعه حاضر کاملاً تأیید می‌گردد. و ممکن است به علت غالب بودن میزان هورمون پروژسترون و در نتیجه اثرات آن هورمون بر روی جداره واژن حاصل گردد. به طوری که (۵) نیز بیان می‌کند که پروژسترون باعث تکثیر و پرولیفراسیون سلولهای مخاط واژن در انسان می‌شود.

افزایش پلاسماسل ها در مرحله دی‌استروس در اثر هورمون پروژسترون کاملاً با یافته‌های (۳) مطابقت دارد و همچنین افزایش عروق خونی و پر خونی و حالت دما توز در مجاری تناسلی در اثر استروژن در مرحله استروس توسط بعضی از محققین (۷) تأیید شده است.

در مطالعه دوره آبستنی همان طوری که در جدول ۲ نشان داده شده است تفاوت فاحشی در ضخامت و تعداد لایه‌های سلولی جز در ماه نهم آبستنی مشاهده نمی‌شود، همچنین تفاوت خاصی از نظر نوع سلولی بین ماهها وجود ندارد. این در حالی است که در مطالعات و گزارش گوناگون توسط محققین مختلف در مورد میس. با گذشت آبستنی، کاهش تعداد لایه‌های سلولی مخاط واژن مورد تأکید بوده است (۲، ۶، ۱۰، ۱۱، ۱۲). عدم مشاهده چنین حالتی در گاو شاید به علت اثر پرولیفراستیو متفاوت پروژسترون در مخاط واژن گاو باشد. به طوری که این امر شاید با وضعیت سلولهای پوششی و تعداد لایه‌های آن در طول دوره آبستنی در انسان با اثر پرولیفراستیو پروژسترون قابل توجیه می‌تواند باشد (۵) از طرفی افزایش تعداد لایه‌های سلولی در دی‌استروس (۹) نیز می‌تواند توجیهی بر اثر پرولیفراستیو پروژسترون در مخاط واژن گاو باشد. افزایش ناگهانی ضخامت و حضور سلولهای ایوکروماتیک و فعال در مخاط در ماه نهم آبستنی نیز در اثر حضور استروژن و به علت اثر اپی تلیوتروپیک آن می‌تواند به وجود آید (۴).



تصویر ۵- مقطع عرضی از مخاط واژن گاو در ماه سوم آبستنی، رنگ آمیزی H & E، درشت نمایی  $1000 \times$ .

اغلب به شکل سنگفرشی و مکعبی می‌باشند و در بعضی موارد در داخل این سلولها ماده کراتینی انوزینوفیلی که حاکی از دژنراسیون سلولی است. وجود دارد ولی سلولهای عمقی چند وجهی می‌باشند. تفاوت خاصی ما بین سلولها در ماههای مختلف آبستنی مشاهده نمی‌شود. اغلب از ماه اول تا هفتم آبستنی سلولهای ترشعی دیده نمی‌شوند ولی گاهاً نمونه‌هایی با سلولهای استوانه‌ای مملو از ترشحات موکوسی و یا حضور سلولهای ترشعی در بین سلولهای پوششی مشاهده می‌گردند. از ماه هفتم آبستنی فعالیت ترشعی مخاط با حضور سلولهای ترشعی افزایش می‌یابد و در ماه هشتم فعالیت ترشعی با رشد سلولهای استوانه‌ای در لایه سطحی کاملاً مشهود و قابل توجه می‌باشد (تصویر ۴) و در ماه نهم سلولها فعال، حجیم و دارای هسته‌های یوکروماتیک هستند (تصویر ۵).

فعالیت فیبروبلاستی نیز از ماه اول تا هفتم آبستنی در سطح پایین قرار دارد و در ماه هشتم اگر چه فعالیت فیبروبلاستی چشمگیر نیست، اما به طور نسبی زیاد شده است ولی در ماه نهم افزایش یافته و قابل توجه می‌باشد.

فعالیت پلاسماسل ها به طور کلی در هفت ماه اول آبستنی زیاد بوده و در بعضی از نمونه‌ها تجمع وسیعی از پلاسماسل ها در مخاط و زیر مخاط و حضور آنها در لایه لای سلولهای اپی تلیال مشاهده می‌شود. در ماه هشتم آبستنی تعداد پلاسماسل ها به طور نسبی کاهش یافته و در ماه نهم این کاهش مشهودتر می‌باشد و در زیر مخاط و لایه لای سلولهای اپی تلیال هسته‌های پیکنوتیک مشاهده می‌شوند که احتمالاً به پلاسماسل های در حال تحلیل مربوطه می‌باشند. فعالیت عروقی در زیر مخاط از ماه اول تا هفتم آبستنی در سطح پایین قرار دارد و عروق کمتر مشاهده می‌شوند. از ماه هفتم آبستنی عروق خونی و لنفاوی در حال افزایش بوده و بافت حالت ادماتوز دارد. در ماههای هشتم و نهم آبستنی زیر مخاط کاملاً پر عروق، پر خون و ادماتوز است.

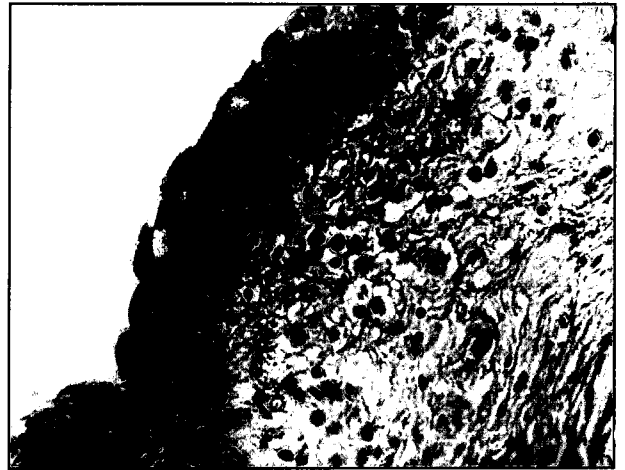
### بحث

نظر به این که اساس این مطالعه بر بیوپسی از واژن گاوهای زنده بدون ایجاد هر نوع آسیبی به سلامتی دام و ادامه آبستنی استوار بود، لذا مطالعه قسمتهای دیگر جداره واژن بعد از زیر مخاط مقدور نبود. همچنین در برخی از موارد مثل ماه نهم آبستنی و دامهای غیر آبستنی به علت عدم دسترسی بودن دام زنده کافی و عدم مراجعه دامهای آبستن سنگین به علت تشخیص



## References

1. Arthur, G. H. Noakes, D. E., Pearson, H., and Parkinson, T. J. (1996): Veterinary Reproduction and Obstetrics, 7<sup>th</sup> ed., W. B. Sanders, Philadelphia, PP:5-97.
2. Ayen, E. (1996): Factors involved in the cause and pathogenesis of the cervico - vaginal prolapse in the ewe. PhD thesis, Royal Veterinary College, University of London, PP: 260 - 278.
3. Dellman, D. H. and Brown, E. M. (1987): Textbook of Veterinary Histology, 3<sup>rd</sup> ed., Lea and Febriger, Philadelphia, PP: 335 - 336.
4. Dellman D. H. and Eurell, J. A. (1998): Textbook of Veterinary Histology, 5<sup>th</sup> ed., William and Wilkins, Philadelphia, PP: 257 - 264.
5. Ganong, W. F. (1991): Review of Medical Physiology, 15<sup>th</sup> ed., Norwalk Connecticut, California, P: 411.
6. Ghannam, S. A. M. (1972): Examination of vaginal epithelium of the sheep and its use in pregnancy diagnosis. American Journal of Veterinary Research, 33: 1174 - 1186.
7. Hafez, S. E. (1993): Reproduction in Farm Animals, 6<sup>th</sup> ed., Lea and Febiger, Philadelphia, PP: 21 - 215.
8. Miroud, K. (1987): Changes in the exfoliative cytology, histology and histochemistry of the ovine and bovine vaginal mucosa during the oestrus cycle, after ovariectomy and following exogenous steroid therapy, Mphil thesis, The Royal Veterinary College, University of London, UK. PP: 130 - 145.
9. Miroud, K. and Noakes, D. E. (1991): Histological changes in the vaginal mucosa of the cow during the oestrus cycle, after ovariectomy and following exogenous oestradiol benzoate and progesterone treatment. British Veterinary Journal, 147: 469 - 477.
10. Mitchell, D. (1972): Vaginal biopsy as a method for diagnosing pregnancy in the ewe. Veterinary Record, 91, 7: 161 - 164.
11. Radev, G., Thodorov, A. and Danow, D. (1990): Vaginal biopsy for diagnosis of pregnancy in sheep. Zuchthyg, Fortifl - Storung, U. Besamung, 4: 149-161.
12. Richardson, C. (1972): Diagnosis of pregnancy in the ewe by vaginal biopsy, British Veterinary Journal, 128: 316 - 332.
13. Thomas, I. and Dobson, H. (1989): Oestrus during pregnancy in the cow. Veterinary Record, 124 (15): 387 - 390.



تصویر ۵ - مقطع عرضی از مخاط واژن گاو در ماه نهم آبستنی، رنگ آمیزی H & E. درشت نمایی ۴۰۰x.

کاهش فعالیت عروقی و فیبروبلاستی در زیر مخاط در اثر پایین بودن میزان استروژن در هفت ماه اول آبستنی مشهود است، در ماه هشتم و نهم آبستنی بخصوص ماه نهم، افزایش عروق خونی و لنفاوی و حالت ادماتوز و پرخونی در زیر مخاط قابل توجه است که ممکن است به علت افزایش میزان استروژن در این محدوده زمانی به وجود آمده باشد. فعالیت پلاسماسل ها نیز مطابق با تغییر وضعیت هورمونی بوده و در اثر حضور پروژسترون به تعداد آنها افزوده می شود (۴) و در ماه آخر آبستنی به علت کاهش میزان پروژسترون از تعداد آنها کاسته می شود.

در بین نمونه های اخذ شده، گاهاً و به تعداد بسیار کم نمونه هایی وجود داشت که از نظر هیستولوژیکی با بقیه نمونه ها متفاوت بود که این امر ممکن است به علت وجود شرایط پاتولوژیک، اشتباه در نمونه گیری بخصوص در دام زنده (تهیه نمونه از قسمت خلفی واژن و یا از منطقه گردن رحم) و یا حتی بندرت وقوع استروس در زمان آبستنی (۱۳) باشد که در این صورت افزایش میزان استروژن سبب بروز اختلافاتی در سلولهای مخاطی واژن می گردد.

در مقایسه برخی از نمونه های اخذ شده در مرحله دی استروس با برخی از مراحل آبستنی تفاوت خاصی از نظر تعداد لایه های سلولی مشاهده نمی شود ولی در دامهایی مثل میش، چنان تفاوتی مشهود است (۱). در مجموع اگر چه نتایج مطالعه حاضر بیانگر وجود اختلافات بافت شناسی بافت پوششی واژن گاو در دوران مختلف آبستنی و چرخه استروس بوده و با نظریات و گزارشات بسیاری از محققین توافقی و همخوانی دارد، ولی به نظر می رسد که مطالعه بیشتر و افزایش تعداد نمونه های مورد مطالعه و اخذ نمونه از دامداریهای صنعتی کاملاً تحت کنترل و قابل اعتماد در جهت تکمیل مطالعه حاضر مفید و مؤثر واقع شود.

## تشکر و قدردانی

از زحمات و همکاریهای صمیمانه مسئولین و کارکنان محترم کشتارگاه صنعتی ارومیه، گروه دامپروری دانشکده کشاورزی و دانشکده دامپزشکی دانشگاه ارومیه در تهیه امکانات و تأمین بودجه و بخصوص آقایان طبیبزاده و کهربا در آماده سازی و انجام کارهای بافت شناسی و آقای فریدونی در تایپ این مطالعه، تقدیر و تشکر صمیمانه به عمل می آید.



