

## بررسی اثر دو داروی رانیتیدین و سوکرافات در پیشگیری از ضایعات معدی ناشی از مصرف آسپیرین در سگ

دکتر علیرضا کامرانی<sup>۱</sup> دکتر سید جاوید آل داود<sup>۲</sup> دکتر شهرام جمشیدی<sup>۳</sup> دکتر سید حسین مرجانمهر<sup>۲</sup>  
دکتر امیر رستمی<sup>۲</sup> دکتر مهرداد مهری<sup>۱</sup>

### Evaluation of the effects of ranitidine and sucralfate in prevention of gastric lesions induced by aspirin in dog.

Kamrani, A.R.,<sup>1</sup> Aledavood, S.J.,<sup>2</sup> Jamshidi, Sh.,<sup>2</sup> Marjanmehr, S.H.,<sup>3</sup> Rostami, A.,<sup>2</sup> Mohri, M.<sup>1</sup>

<sup>1</sup>Department of Clinical Sciences, Faculty of Veterinary Medicine, Ferdowsi University, Mashhad - Iran. <sup>2</sup>Department of Clinical Sciences, Faculty of Veterinary Medicine, University of Tehran, Tehran-Iran. <sup>3</sup>Department of pathology, Faculty of Veterinary Medicine, University of Tehran, Tehran-Iran.

**Objective:** Comparison of the protective effects of ranitidine with sucralfate against aspirin induced gastric mucosal lesions in dog.

**Design:** Experimental study.

**Animals:** eighteen healthy mongrel dogs.

**Procedure:** Eighteen dogs were divided into four groups: group 1) aspirin 25 mg/kg every 12 hours. Group 2) aspirin with the above dose and ranitidine 150 mg/dog every 12 hours. Group 3) aspirin with the above dose and sucralfate 1000 mg/dog every 12 hours. Group 4) no medication. Weekly endoscopic examination was performed on all of the dogs and observed gastric lesions were graded. At the end of 8<sup>th</sup> week, the animals were both sacrificed and their stomachs and duodenums were evaluated macroscopically and microscopically.

**Statistical analysis:** Kruskal wallis, manwithney and sign tests.

**Results:** Group 2 had lesser mean gastric lesion scores compared with group 1 in the first and third weeks. Group 2 had milder lesions with group 3 meaningfully only in the first week of study.

**Conclusion:** Ranitidine is effective as a protective measure against gastric lesions induced by short term use of aspirin. But sucralfate is not effective neither in short term, nor in long term following use of aspirin. *J. Fac. Vet. Med. Univ. Tehran. 57, 3: 41-47, 2002.*

**Key words:** Sucralfate, Ranitidine, Dog, Gastric lesions.

حفاظت مخاط در مقابل اثرات مخرب این داروها گردند. مهمترین این داروها شامل آنتاگونیستهای رسپتورهای H<sub>2</sub> هیستامینی، سوکرافات و آنالوگهای پروستاگلاندین ها بوده است (۳). از آنجایی که مطالعه تجربی، طولانی مدت و کنترل شده ای در ارتباط با اثرات پیشگیری کننده رانیتیدین و سوکرافات در پیشگیری از ضایعات معده ناشی از آسپیرین در سگها وجود نداشته و سایر مطالعات مشابه نیز در حیوانات و انسان نتایج گاه ضد و نقیض فراهم آورده، تصمیم به طراحی و اجرای این طرح تحقیقاتی گرفته شد.

### مواد و روش کار

در این مطالعه از هجده قلاده سگ نژاد مخلوط (یازده قلاده نر و هفت قلاده ماده) که در محدوده سنی یک تا هفت سال بوده و بین ۱۱ تا ۲۷ کیلوگرم وزن داشتند استفاده شد. سگها قبل از شروع آزمایشات به مدت ۴۵ روز نگهداری و دقیقاً تحت نظر بودند و به وسیله داروهای ضد انگل

هدف: مقایسه تجربی دو داروی رانیتیدین و سوکرافات در جلوگیری از ضایعات ایجاد شده به وسیله آسپیرین بر روی مخاط معده سگ.

طرح: مطالعه تجربی.

حیوانات: هجده قلاده سگ نژاد مخلوط.

روش: هجده قلاده سگ به صورت تصادفی به چهار گروه تقسیم و تحت درمانهایی به شرح زیر قرار گرفتند: گروه (۱) آسپیرین با دوز ۲۵ mg/kg هر ۱۲ ساعت. گروه (۲) آسپیرین با همان دوز و ۱۵۰ میلی گرم رانیتیدین هر ۱۲ ساعت. گروه (۳) آسپیرین با همان دوز و ۱۰۰۰ میلی گرم سوکرافات هر ۱۲ ساعت. گروه (۴) هیچ دارویی دریافت نمی داشتند.

همگی سگها در انتهای هر هفته درمان مورد گاستروسکوپی قرار می گرفتند و ضایعات مشاهده شده درجه بندی می شد. بعد از هشت هفته حیوانات با دوز بالای داروی بیهوشی معدوم و ضایعات معده و دئودنوم به صورت ماکروسکوپی و میکروسکوپی مورد بررسی قرار گرفت.

تجزیه و تحلیل آماری: جهت مقایسه آماری نتایج به دست آمده از گاستروسکوپی در بین سه گروه از تستهای (Kruskal wallis) و (Mann withney) جهت مقایسه نتایج به دست آمده در هفته های مختلف هر گروه از تست Sign استفاده شد.

نتایج: جراحات مشاهده شده در گروه دوم در هفته های اول و سوم نسبت به گروه اول و در هفته اول نسبت به گروه سوم به صورت معنی داری خفیف تر بود. در گروه چهارم نیز تا پایان هفته هشتم ضایعه ای ایجاد نشد.

نتیجه گیری: با توجه به یافته های آندوسکوپی و نتایج آماری موجود در این مطالعه می توان اظهار نظر کرد که رانیتیدین قادر است به صورت معنی داری ضایعات معدی ناشی از استفاده کوتاه مدت از آسپیرین را تخفیف دهد ولی سوکرافات نه در کوتاه مدت و نه در بلند مدت قادر به کاهش معنی دار ضایعات معدی ناشی از آسپیرین نیست. *مجله دانشکده دامپزشکی دانشگاه تهران، (۱۳۸۱)، دوره ۵۷، شماره ۲، ۴۱-۴۷.*

واژه های کلیدی: سوکرافات، رانیتیدین، سگ، ضایعات معده.

داروهای ضد التهابی غیر استروئیدی به صورت گسترده جهت تخفیف درد، به خصوص با منشأ عضلانی اسکلتی در سگ و انسان مورد مصرف قرار می گیرند. آسپیرین به علت دارا بودن خواص تسکینی و ضد التهابی مناسب، سمیت و قیمت پایین، پر مصرف ترین دارو از این گروه می باشد (۲). یکی از تاثیرات مهم جانبی آسپیرین ایجاد زخمهای معده و دئودنوم است. مکانیزم مسئول در ایجاد اثر ضد التهابی و تأثیر سمی بر دستگاه گوارش احتمالاً مهار سنتز پروستاگلاندین ها می باشد. تلاشهای اولیه جهت کاهش تأثیرات سمی آسپیرین بر دستگاه گوارش در جهت ایجاد فرمولاسیونهای جایگزین مانند قرصهای پوشش دار روده ای و شیافها بود، ولی علی رغم تولید این فرمولاسیونهای جدید باز هم ضایعات معده مشاهده می شد. در نتیجه، تحقیقات جهت جستجوی داروهای متمرکز گردید که وقتی به همراه ضد التهابی غیر استروئیدی مورد استفاده قرار می گیرند، سبب

(۱) گروه آموزشی علوم درمانگاهی دانشکده دامپزشکی دانشگاه فردوسی مشهد، مشهد، ایران.  
(۲) گروه آموزشی علوم درمانگاهی دانشکده دامپزشکی دانشگاه تهران، تهران، ایران.  
(۳) گروه آموزشی آسیب شناسی دانشکده دامپزشکی دانشگاه تهران، تهران، ایران.



نواحی مختلف شامل کاردیا، فوندوس، بدنه، آنتروم و همچنین دئودنوم، هم از نواحی به ظاهر سالم و هم از ضایعات مختلف نمونه هایی به ابعاد ۲ در ۳ سانتیمتر بریده شده و جهت جلوگیری از پیچ خوردگی نمونه ها در فرمالین آنها را روی قطعات کوچکی از بیونولیت ثابت نموده و سپس نمونه ها در فرمالین ۱۰ درصد قرار داده شده و به آزمایشگاه پاتولوژی ارسال می شد.

جهت مطالعه هیستوپاتولوژیک و مشاهده تغییرات ایجاد شده در بافتها از تمامی بافتهای نمونه برداری شده بر اساس روش معمول و متعارف مقاطع بافتی متعددی تهیه و به وسیله هماتوکسیلین و ائوزین Hematoxylin & Eosin رنگ آمیزی گردیدند. سپس کلیه اسلایدهای تهیه شده به وسیله متخصص پاتولوژی مورد مطالعه دقیق میکروسکوپی قرار گرفتند.

جهت مقایسه آماری نتایج به دست آمده از گاستروسکوپی در بین سه گروه، از تستهای آماری Mann whitneys Kruskal Wallis و جهت مقایسه نتایج به دست آمده در هفته های مختلف هر گروه، از آزمون Sign استفاده شد و سطح معنی دار بودن ( $P < 0.05$ ) در نظر گرفته شد. نتایج پاتولوژی تنها مورد بررسی توصیفی قرار گرفتند.

### نتایج

**گروه اول:** سگ شماره ۶ در هفته چهارم متعاقب بیهوشی و در حین اندوسکوپی دچار اسپیراسیون مایعات موجود در معده شد که در اثر این واقعه و علی رغم درمانهای اعمال شده بعد از ۲۴ ساعت تلف شد. در کالبد گشایی تعداد زیادی آروزویون (بالغ بر ۱۵ عدد) با اشکال مختلف و اندازه های ۱۵-۳ میلی متر با قاعده تیره رنگ در فوندوس، بدنه و آنتروم مشاهده شد. تا هفته سوم درمان در گروه اول ضایعات آروزویونی و نقاط خونریزی زیر مخاطی به تعداد بسیار زیاد و با تراکم قابل توجه داخل آنتروم مشاهده می شدند. در سایر نواحی معده تراکم ضایعات کمتر بوده و یا اصلاً ضایعه ای دیده نمی شد. ولی از هفته چهارم به بعد تراکم زیاد ضایعات آروزویونی و خونریزیهای زیر مخاطی کمتر شده و بیشتر آروزویونهای بزرگ و زخمهای پراکنده مشاهده می شد. از لحاظ آماری اختلاف معنی داری بین میانگین ضایعات مشاهده شده در هفته های مختلف آزمایش مشاهده نشد.

**گروه دوم:** در گروه دوم یافته های ماکروسکوپی در کالبد گشایی بدین شرح مشاهده شد. پرخونی مخاط معده در تمامی نمونه ها، پرخونی مخاط دئودنوم در چهار نمونه، کانونهایی از خونریزی زیر مخاطی به رنگ تیره به صورت نقاطی با حداکثر قطر یک میلی متر و به تعداد زیاد در مجاورت یکدیگر (نمونه شماره ۲)، وجود مقادیر قابل توجه خون هضم شده داخل لومن معده ۵-۴ کانون آروزویون سطحی به شکل نامنظم با قطرهایی از نیم تا ۴ سانتیمتر در آنتروم، آروزویونهای نسبتاً عمیق با اندازه های متفاوت

جدول ۱- درجه ضایعات معده تعیین شده به روش آندوسکوپی در هفته های اول تا هشتم در گروه ۱.

شماره حیوان	درجه ضایعات معده در هفته های مختلف							
	هفته اول	هفته دوم	هفته سوم	هفته چهارم	هفته پنجم	هفته ششم	هفته هفتم	هفته هشتم
۹	۳	۳	۴	۳	۳	۴	۳	۲
۵	۳	۳	۴	۴	۴	۴	۴	۴
۶	۳	۴	-	-	-	-	-	-
۶۲	۳	۳	۳	۳	۳	۴	۴	۴
۱	۳	۳	۴	۴	۴	۴	۴	۴
میانگین	۳	۳/۲	۳/۸	۳/۵	۳/۷۵	۴	۳/۷۵	۳/۵

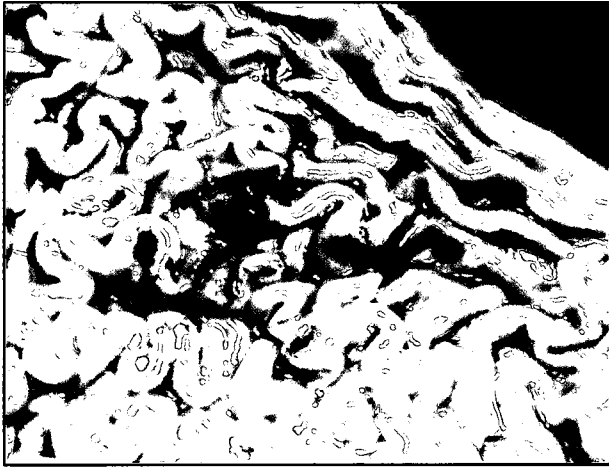
وسیع الطیف تحت درمان قرار گرفتند. بررسیهای کلینیکی و پاراکلینیکی لازم جهت اطمینان از سلامتی آنها انجام شد.

سگها هر کدام در قسمتهای مجزا نگهداری شده و به صورت یکسان تغذیه می شدند. قبل از شروع آزمایشات کلیه سگها مورد گاستروسکوپی قرار گرفتند تا از عدم وجود ضایعات معدی در آنها اطمینان حاصل شود. اندوسکوپی به وسیله یک دستگاه اندوسکوپ مدل Scholl ساخت امریکا به طول ۱۱۰ سانتیمتر و قطر ۱۲ میلیمتر صورت می گرفت. قبل از هر نوبت اندوسکوپی سگها ۲۴ ساعت در پرهیز غذایی به سر می بردند و از ۱۲ ساعت مانده به شروع آندوسکوپی از دریافت آب نیز محروم می گردیدند. گاستروسکوپی تحت بیهوشی عمومی با رژیم بیهوشی اسپرومازین + تیوپنتال سدیم و به صورت خوابیده بر روی پهلو چپ انجام می گرفت. شرط ورود کلیه سگها به آزمایش سالم بودن کامل معده از لحاظ آندوسکوپی بود. سپس سگها به صورت تصادفی به چهار گروه تقسیم شدند: گروه ۱ شامل ۵ قلابه سگ (۳ قلابه نر و ۲ قلابه ماده) که هر ۱۲ ساعت یکبار به میزان ۲۵ میلی گرم به ازای هر کیلو گرم وزن بدن آسپیرین دریافت می داشتند. گروه ۲ شامل ۵ قلابه سگ (۳ قلابه نر و ۲ قلابه ماده) که هر ۱۲ ساعت یکبار آسپیرین به میزان فوق و یک عدد قرص ۱۵۰ میلی گرمی رانیتیدین دریافت می داشتند. قرصهای رانیتیدین نیم ساعت قبل از آسپیرین به سگها خوراند می شد. گروه ۳ شامل ۵ قلابه سگ (۳ قلابه نر و ۲ قلابه ماده) که هر ۱۲ ساعت یکبار آسپیرین به میزان فوق و دو عدد قرص ۵۰۰ میلی گرمی سوکرافات دریافت می داشتند. گروه ۴ شامل ۳ قلابه سگ (۲ قلابه نر و یک قلابه ماده) که هیچ دارویی دریافت نمی داشتند.

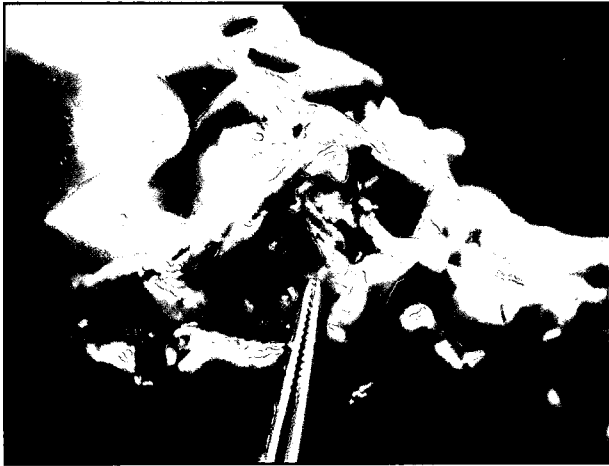
کلیه سگها هفته ای یکبار به روش استاندارد مورد گاستروسکوپی قرار می گرفتند. جهت درجه بندی ضایعات مشاهده شده معده از سیستم درجه بندی که توسط Murtaugh و همکاران در سال ۱۹۹۳ مورد استفاده قرار گرفت استفاده شد. درجه بندی ضایعات مشاهده شده معده در زمان گاستروسکوپی و همیشه به وسیله یک فرد انجام می شد. نواحی بدنه، آنتروم، فوندوس و کاردیا بر اساس روش توصیف شده در منابع در هر بار اندوسکوپی به دقت مورد بررسی قرار می گرفت (۱۶). هر آندوسکوپی به طور متوسط ۱۵ دقیقه به طول می انجامید. سیستم درجه بندی ضایعات که در این تحقیق استفاده شد به شرح زیر می باشد:

۰- عدم وجود خونریزی زیر مخاطی یا داخل لومن. ۱- وجود یک ناحیه منفرد کوچک بصورت خونریزی زیر مخاطی یا آروزویون. ۲- وجود نواحی متعدد (بین یک تا پنج) خونریزی زیر مخاطی یا آروزویون. ۳- وجود بیش از پنج منطقه خونریزی زیر مخاطی یا آروزویون. ۴- وجود مناطق بزرگ به هم پیوسته از خونریزی زیر مخاطی یا اولسر یا درگیری گسترده معده. آروزویون به صورت از بین رفتن لایه مخاطی بدون وجود عمق و اولسر از بین رفتن لایه مخاطی و عمق دار بودن ضایعه تعریف شد (۱۰، ۱۳). سگها به مدت هشت هفته تحت رژیم دارویی فوق الذکر بوده و روزانه به لحاظ وضعیت بالینی و میزان اشتها کاملاً تحت نظر بودند. در پایان هشت هفته کلیه سگها بعد از اندوسکوپی به روش انسانی با تزریق دوز بالای داروی بیهوشی معدوم شده و مورد کالبد گشایی و بازرسی بعد از مرگ قرار گرفتند. در بررسی کالبد گشایی، دستگاه گوارش خصوصاً معده از اهمیت خاصی برخوردار بود. لذا پس از خارج کردن معده و دئودنوم از حفره بطنی، معده از سمت خم کوچک از پیلور تا دریچه کاردیا به وسیله قیچی بریده شده و مخاط معده به دقت مورد بررسی ماکروسکوپی قرار می گرفت. آن گاه از





**تصویر ۲-** خونریزیهای زیر مخاطی؛ در مخاط ناحیه بدنه معده کانونهای متعدد و فراوانی از خونریزیهای نقطه ای شکل و تیره رنگ، هم در سطح و هم در مخاط بین چین خوردگیها دیده می شود. این نقاط خونریزی در برخی نواحی از تراکم بیشتری برخوردار هستند. همچنین در تعداد کمی از چینها پرخونی موضعی نیز دیده می شود (سگ شماره ۲ از گروه دوم).

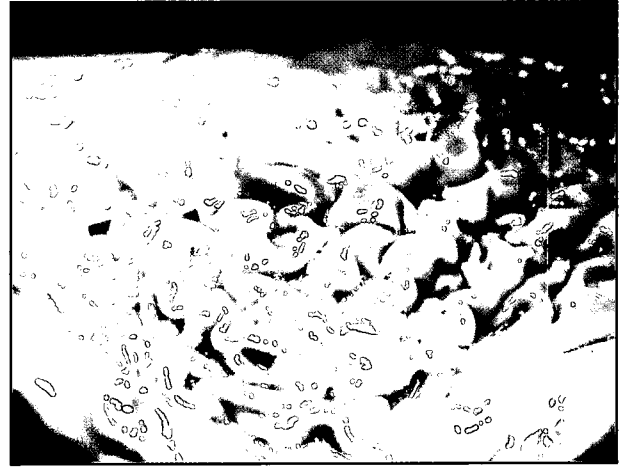


**تصویر ۴-** آروزیون عمیق؛ در ناحیه بدنه معده، کانونی از آروزیون عمیق به شکل نامنظم و با قطری در حدود ۲ سانتیمتر دیده می شود (سگ شماره ۴ از گروه دوم).

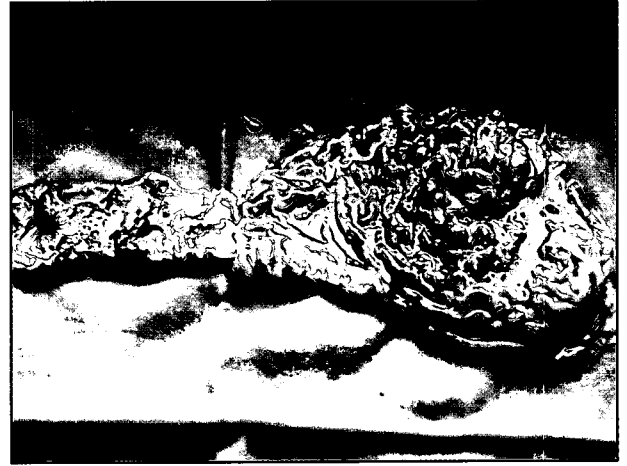
هر کدام ۲ و در سگ شماره ۳ و ۱۲ آروزیون کوچک نسبتاً کم عمق به قطر حداکثر ۲-۳ میلیمتر در ناحیه بدنه معده و آروزیون های بسیار سطحی به اشکال نامنظم در ناحیه آنتروم و پرخونی در مخاط معده و دئودنوم در تمام موارد (تصاویر ۸ و ۹). از لحاظ آماری اختلاف معنی داری بین میانگین ضایعات مشاهده شده در هفته های مختلف آزمایش مشاهده نشد.

مشاهدات میکروسکوپییک عمدتاً همان ضایعات مشاهده شده در گروه قبلی بود. همچنین در برخی نواحی شروع رزتره شدن و تشکیل مجدد بافت پوششی در سطح آروزیون، به صورت یک ردیف سلولهای پوششی فعال با هسته های درشت و وزیکولی و هستک مشخص مشاهده شد. نکته قابل توجه دیگر وجود پوششی از مواد گرانولر زرد رنگ (سوکرالفات) در سطح مخاط معده و دئودنوم بود که مانع از سسته شدن ترشحات موکوسی از سطح مخاط شده و در نتیجه ضخامت قابل توجهی از موکوس بر سطح مخاط مشاهده می شد (تصاویر ۱۰ و ۱۱).

مقایسه بین سه گروه ۱، ۲ و ۳؛ جراحات مشاهده شده در گروه ۲ در هفته های اول و سوم نسبت به گروه اول و در هفته اول نسبت به گروه سوم به صورت معنی داری خفیف تر بود. در گروه ۴ شامل سه قلاده سگ که هیچ گونه دارویی دریافت نمی کردند و فقط هفته ای یکبار بیپوش شده و تحت اندوسکوپی قرار می گرفتند تا پایان هشت هفته ضایعه ای ایجاد نشد.



**تصویر ۱-** پرخونی و خونریزی زیر مخاطی؛ در چین خوردگیهای ناحیه بدنه معده، کانونهایی از پرخونی موضعی به همراه نقاط خونریزی زیر مخاطی و به رنگ قرمز روشن مشهود است (سگ شماره ۱۲ از گروه دوم).

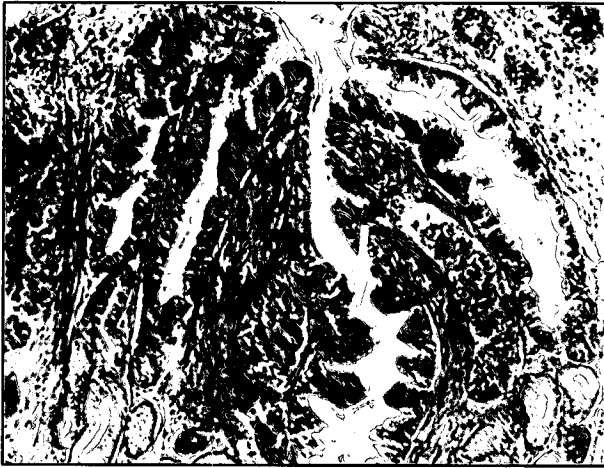

**تصویر ۳-** خونریزی شدید معده؛ مقادیر قابل توجهی از خون هضم شده و تیره رنگ در قسمتهای مختلف معده و تا حدودی دئودنوم دیده می شود (سگ شماره ۴ از گروه دوم).

از ۲-۳ میلی متر در نواحی بدنه و آنتروم (سگ شماره ۴) وجود آروزیونهای متعدد با شکل نامنظم و قاعده قرمز قهوه ای (سگ شماره ۷). تعداد زیادی آروزیون با قاعده و حاشیه پر خون و قرمز رنگ (سگ شماره ۱۰) و پرخونی و خونریزیهای زیر مخاطی در ناحیه بدنه (سگ شماره ۱۲) (تصاویر ۱ الی ۴).

میانگین ضایعات مشاهده شده در هفته اول، به صورت معنی داری خفیف تر از ضایعات مشاهده شده در سایر هفته های آزمایش بود. مشاهدات هیستوپاتولوژیک مؤید یافته های ظاهری شامل: پرخونی در عروق پارین مخاط معده و دئودنوم و ادم در پارین مخاط. کانونهای آروزیونی با عمق و وسعت متفاوت که از دید میکروسکوپییک به صورت از بین رفتن سلولهای پوششی مخاط، نکروز انعقادی غدد معده که در بعضی موارد تا نزدیک لایه ماهیچه مخاطی امتداد یافته بود، خونریزی و تشکیل هماتین و همچنین حضور سلولهای التهابی در سطح و اطراف کانونها خودنمایی می کرد. در برخی نواحی شروع رزتره شدن سلولهای سطحی توسط تکثیر سلولهای مکعبی گردن پشتهای معده در حاشیه آروزیون مشاهده شد (تصاویر ۵، ۶ و ۷). گروه سوم: در گروه ۳ یافته های ماکروسکوپییک در کالبد گشایی بدین شرح مشاهده شد: در سگهای شماره ۸ و ۳ بقایای داروی سوکرالفات به صورت مواد لعابدار در سطح مخاط معده و دئودنوم، در سگهای ۸ و ۳





تصویر ۷- روندهای رزرناتیو بافت پوششی همراه با هیپرپلازی سلولهای استوانه ای: در مقطع تهیه شده از حاشیه آروزیونهای مخاط معده در ناحیه آنتروم، روندهای رزرناتیو به صورت هیپرپلاستیک بودن بافت پوششی مفروش کننده پشتهای معدی و ایجاد چین خوردگی در فضای داخلی پشتهها مشاهده می شود (X132, H&E).

۲- در طی درمان با ضد التهابهای غیر استروئیدی، ترشح اسید ممکن است به خاطر کاهش پروستاگلاندین های مخاطی افزایش یابد.

۳- اکثر ملکولهای آسپیرین هنگامی که pH به زیر ۳/۵ سقوط می کند به صورت غیر یونیزه هستند و بنابراین قادر به نفوذ به غشاهای مخاطی و آسیب سلولی می باشند. بنابر این کاهش اسیدیته می تواند در جلوگیری از ایجاد ضایعات مؤثر باشد (۳). در مطالعه حاضر، گروه دوم (آسپیرین به اضافه رانیتیدین) در هفته اول و سوم با گروه اول و سوم تفاوت معنی دار داشته و این تفاوت در هفته اول به خصوص بسیار چشمگیر است. زیرا در هفته اول تمام سگهای گروه دوم فاقد هر گونه ضایعات بودند. مطالعات انجام شده توسط Hogan و همکاران در سال ۱۹۹۰ نشان داد، تجویز مسدود کننده های گیرنده های  $H_2$  به همراه آسپیرین به مدت هفت روز یا کمتر سبب کاهش جراحات معده نسبت به افرادی می شود که به همراه آسپیرین دارونما استفاده کرده اند. ولی در استفاده های طولانی این داروها فاقد اثر پیشگیری کننده بودند (۳).

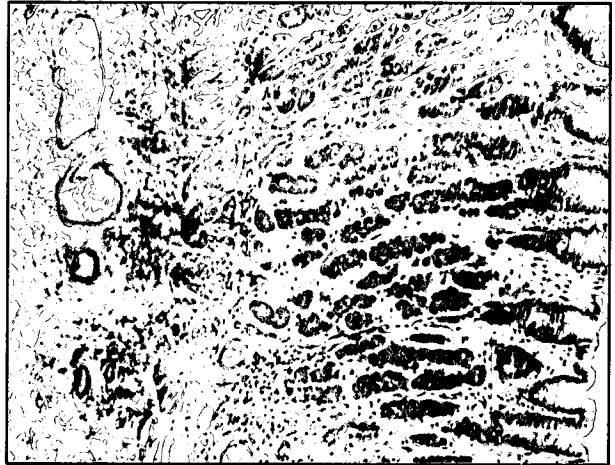Gordon و همکاران در سال ۱۹۷۸ طی تحقیقی نشان دادند که پروستاگلاندین و سایمتیدین  $H_2$  به صورت معنی داری قادر به کاهش شدت اولسرها ایجاد شده در ناحیه آنتروم معده در موش صحرایی ناشی از تجویز سیستمیک آسپیرین می باشند. تحقیق این دانشمندان روشن کرد که تأثیرات حفاظتی پروستاگلاندین و سایمتیدین در مقابل آسپیرین به وسیله مکانیزمهایی به جز تأثیر این مواد بر ترشح اسید و پپسین اعمال می گردد (۷).

Berkowitz و همکاران در سال ۱۹۸۷ طی تحقیقی در مردان سالم داوطلب نشان دادند که استفاده همزمان از رانیتیدین در مقایسه با دارونما به همراه آسپیرین سبب کاهش معنی دار خونریزیهای نقطه ای و خونریزیهای به هم پیوسته در معده می گردد ولی تفاوت معنی داری در میزان بروز آروزیون بین گروه رانیتیدین و دارونما مشاهده نشده است (۱).


Steil و همکاران در سال ۱۹۸۶ طی تحقیقی نشان دادند که سایمتیدین قادر به کاهش معنی دار تعداد جراحات مخاطی اعم از خونریزی و آروزیون در اثر استفاده از آسپیرین به مدت یک هفته می باشد، که نتیجه آن تحقیق با نتیجه به دست آمده در این تحقیق مطابقت دارد (۱۴).

جدول ۲- درجه ضایعات معده، تعیین شده به روش آندوسکوپی در هفته های اول تا هشتم در گروه ۲.

شماره حیوان	درجه ضایعات معده در هفته های مختلف							
	هفته اول	هفته دوم	هفته سوم	هفته چهارم	هفته پنجم	هفته ششم	هفته هفتم	هفته هشتم
۷	۰	۳	۳	۳	۳	-	۳	۴
۱۰	۰	۳	۳	۳	۳	-	۴	۴
۲	۰	۲	۳	۲	۳	-	۳	-
۴	۰	۲	۳	۳	۳	-	۴	-
۱۳	۰	۳	۳	۳	۳	-	۳	-
میانگین	۰	۲/۶	۳	۲/۸	۳	-	۳/۴	۴



تصویر ۵- پر خونی زیر مخاط و پر خونی و ادم پارین مخاط: در لایه زیر مخاط، انشعابات عروقی، متسع و پر خون می باشند. همچنین در پارین مخاط، عروق متسع و پر خون بوده و به علت ایجاد ادم، غدد معدی فوندوس از یکدیگر جدا شده و از هم فاصله گرفته اند (سگ شماره ۱۰ از گروه دوم). (X132, H&E)




تصویر ۶- آروزیون وسیع و عمیق: در تصویر آروزیون وسیعی در ناحیه بدنه معده دیده می شود. قسمت های سطحی کنده شده و در زیر آن سلول های غدد معدی تا نزدیکی لایه ماهیچه مخاطی دچار تکرور انعقادی شده اند. (سگ شماره ۴ از گروه دوم). (X53, H&E)

## بحث

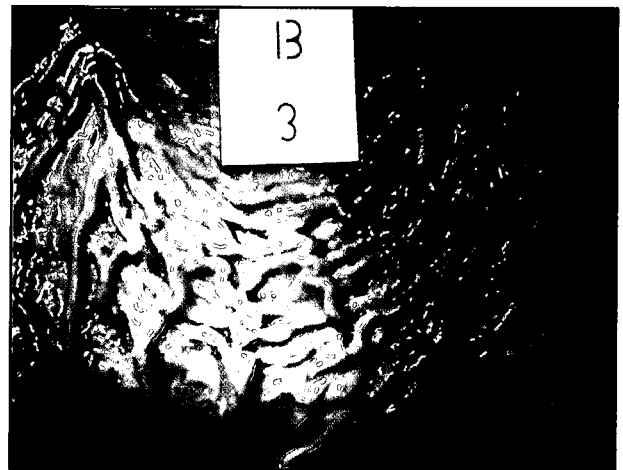
استفاده از مسدود کننده های گیرنده های  $H_2$  هیستامینی مانند سایمتیدین، رانیتیدین و فوماتیدین به همراه داروهای ضد التهابی غیر استروئیدی جهت جلوگیری از ایجاد جراحات معده و دئودنوم دارای جنبه های مثبتی به شرح زیر است:

۱- بعد از اینکه تمامیت مخاط به وسیله ضد التهابهای غیر استروئیدی دچار خلل شد، این داروها قادرند با کاهش انتشار معکوس یون هیدروژن جلوی آسیب بیشتر مخاط را بگیرند.





تصویر ۹- اثرات پوشاندگی داروی سوکرالفات: در تصویر، پوشیده شدن تمامی سطح مخاط دئودنوم به وسیله مواد لعابدار و زرد رنگ به همراه پر خونی منتشر در مخاط دئودنوم دیده می شود (سگ شماره ۳ از گروه سوم).



تصویر ۸- آروزبون نقطه ای شکل: در تصویر، آروزبون کوچک و نقطه ای شکل به رنگ قرمز تیره در رأس یکی از چینها کاملاً مشهود و مشخص است. به علاوه پر خونی مخاط معده به همراه حضور مواد لعابدار در برخی نواحی از بدنه معده نیز مشاهده می گردد (سگ شماره ۳ از گروه سوم).



تصویر ۱۱- اثرات پوشاندگی سوکرالفات و اتساع کیستیک غدد معده: در سطح مخاط ناحیه بدنه معده حیوانی که تحت درمان با سوکرالفات بوده است، لایه ضخیمی از ترشحات موکوسی و بقایای بافتی در زیر لایه نازکی از مواد گرانولر (سوکرالفات) که سطح این مجموعه را پوشانده اند دیده می شود. در تصویر، اتساع کیستیک یکی از غدد معده که حاوی ترشحات انوزینوفیلیک می باشد کاملاً مشهود است (X53.H&E) (سگ شماره ۳ از گروه سوم).



تصویر ۱۰- دزتره شدن بافت پوششی مخاط: در تصویر تهیه شده از حاشیه یکی از آروزبونهای مخاط معده، تشکیل مجدد بافت پوششی در سطح ضایعه به صورت یک ردیف سلولهای پوششی فعال و در حال تکثیر با هسته های درشت و وزیکولی و هستک مشخص مشاهده می گردد (X528.H&E) (سگ شماره ۸ از گروه سوم).

اثر افزایش اختلاف پتانسیل غشای میزان نفوذ یون هیدروژن به زیر مخاط و در نتیجه آسیب بیشتر مخاط تا حد زیادی جلوگیری به عمل می آید (۱۲). علاوه بر مکانیزمهایی که در فوق برای سایمتیدین ذکر شد تأثیرات دیگری از جمله سنتز پروستاگلاندین های مخاطی برای این دارو ذکر شده است. Braskley و همکاران در سال ۱۹۸۴ طی تحقیقی که بر روی ۱۳ نفر مبتلا به زخمهای معده و دئودنوم که تحت درمان با سایمتیدین بودند انجام دادند نتیجه گیری کردند که میزان پروستاگلاندین E<sub>2</sub> و پروستاگلاندین F1- $\alpha$  در ناحیه مخاط بدنه معده این افراد به صورت معنی دار بعد از دو هفته درمان با سایمتیدین با قبل از شروع درمان اختلاف معنی داری داشته است. پروستاگلاندینها سبب کاهش ترشح اسید معده و هم چنین محافظت از مخاط دستگاه گوارش در مقابل عوامل اولسروژن مختلف می گردند.

Jenkins و همکاران در سال ۱۹۹۱ تأثیر سایمتیدین و امپرازول Omeprazole و دارونما را در پیشگیری از ضایعات معده ناشی از استفاده اسپیرین به مدت ۲۰ روز مقایسه کردند. محققین نامبرده اختلاف معنی داری را بین سه گروه درمانی مشاهده نمودند (۸). نتایج به دست آمده توسط Jenkins و همکاران خلاف نتایج به دست

Kimme و همکاران در سال ۱۹۸۷ نشان دادند که استفاده از ۴۰۰- ۲۰۰ میلی گرم سایمتیدین به همراه یک دوز منفرد اسپیرین به میزان ۱۲۹۶ میلی گرم سبب کاهش معنی دار جراحات هموراژیک مخاطی می گردد. در این بررسی جراحات حاد ناشی از اسپیرین مد نظر بوده است. این جراحات حاد شامل خونریزیهای مخاطی به صورت نقطه ای یا مناطق بهم پیوسته می باشد که طی ۱۵ دقیقه از خوردن اسپیرین در مخاط معده ایجاد می شوند (۹). از آنجایی که در تحقیق ما اولین آندوسکوپیک یک هفته بعد از شروع درمان انجام شده، بنابر این تحقیق ما در رد یا قبول نتایج کیمی و همکاران قابل استفاده نیست. تحقیق کیمی و همکاران بیشتر مؤید تأثیرات حفاظتی سایمتیدین در پیشگیری از ضایعات غیر وابسته به سیکلواکسیژناز اسپیرین است.

Mackercher و همکاران در سال ۱۹۷۷ تغییرات ساختمان مخاط معده و همچنین اختلاف پتانسیل غشای را در اثر استفاده از سایمتیدین قبل از اسپیرین ارزیابی نمودند. تحقیق آنها روشن ساخت، استفاده از سایمتیدین قبل از اسپیرین سبب کاهش معنی دار جراحات ناشی از اسپیرین گشته و هم چنین میزان اختلاف پتانسیل غشای را افزایش می دهد. در نتیجه در



جدول ۳- درجه ضایعات معده تعیین شده به روش آندوسکوپی در هفته های اول تا هشتم در گروه ۳.

شماره حیوان	درجه ضایعات معده در هفته های مختلف						
	هفته هشتم	هفته هفتم	هفته ششم	هفته پنجم	هفته چهارم	هفته سوم	هفته دوم
۱۲	۳	۳	۳	۳	۲	۴	۳
۱۱	۳	۳	۴	۴	۳	۴	۳
۳	۳	۴	۴	۴	۲	۳	۴
۸	۳	۳	۳	۳	۴	۴	۳
۱۴	۳	-	۴	-	۳	۳	۳
میانگین	۳/۶	۳/۵	۳/۶	۳/۵	۳/۲	۳/۶	۳/۲

در مطالعه ای که توسط Gudjonsson و همکاران در سال ۱۹۹۴ انجام گرفت، سوکرالفات فاقد تأثیر حفاظتی معنی دار در مقابل ناپروکسن در طی یک هفته در مقایسه با دارونما بوده است (۶).

در مطالعه حاضر سوکرالفات فاقد تأثیر محافظتی معنی دار بر مخاط معده در مقابل اثرات آسیب زای در هفته اول تا هشتم بوده است و این نتیجه با تصور غالب فعلی مبنی بر عدم تأثیر حفاظتی سوکرالفات بر مخاط معده در مقابل بیش از یکروز درمان با آسپیرین مطابقت دارد. البته لازم به ذکر است که در این مطالعه تأثیرات محافظتی سوکرالفات در مقابل آثار حاد آسپیرین بر مخاط معده بررسی نشده و اولین آندوسکوپی یک هفته بعد از شروع درمان با آسپیرین و سوکرالفات انجام گرفته است.

به عنوان نتیجه گیری کلی می توان چنین گفت که رانیتیدین قادر به پیشگیری قابل توجه ضایعات معدی ناشی از استفاده کوتاه مدت از آسپیرین بوده، ولی سوکرالفات نه در کوتاه مدت و نه در بلند مدت قادر به کاهش معنی دار ضایعات آسپیرین نیست.

### تشکر و قدردانی

از حوزه معاونت پژوهشی دانشگاه تهران که بودجه مورد نیاز جهت انجام این طرح تحقیقاتی را فراهم نمودند قدردانی می شود. همچنین از جناب آقای حسنی تکنسین محترم بخش آسیب شناسی دانشکده دامپزشکی دانشگاه تهران که در تهیه لامهای هیستوپاتولوژی نهایت همکاری را مبذول داشتند سپاسگزاری می گردد.

### References

1. Berkowitz, J.M. (1987): Ranitidine protects against gastroduodenal mucosal damage associated with chronic aspirin therapy. Archives of Internal Medicine. 147: 2137-2139.
2. Booth, N., McDonald, L. (1988): Veterinary pharmacology and Therapeutics. 6<sup>th</sup> ed. Iowa State University Pres, Ames, Iowa, U.S.A. PP: 329-327
3. Cryer, B. Feldman, M. (1992): Effects of NSAID on endogenous gastrointestinal prostaglandins and therapeutic strategies for prevention and treatment of NSAIDs induced damage. Archives of Internal Medicine. 152: 1145-1155.
4. Coleman, J.C. (1987): Effects of sucralfate or mild irritants on experimental gastritis and prostaglandin production. The American Journal of Medicine. 83(suppl 3B): 24-30.

آمده در این پژوهش و سایر محققین در مورد تأثیرات پیشگیری کننده مسدود کننده های گیرنده های  $H_2$  از ایجاد ضایعات معده ناشی از استفاده کوتاه مدت از ضد التهابی های غیر استروئیدی در سگ، انسان و حیوانات آزمایشگاهی را نشان می دهد. البته ذکر دو نکته در اینجا ضروری به نظر می رسد، اول اینکه در تحقیق ما به جای سایمتیدین از رانیتیدین که نسل جدیدتر و قویتر از این گروه داروها می باشد استفاده شد و دوم اینکه تحقیقات ذکر شده سایر محققین برخلاف جنکینز و همکاران که بر روی سگ انجام گرفته، بر روی انسان و موش صحرایی صورت گرفته است. بنابراین سایمتیدین ممکن است اساساً یا با دوزهای معمول مورد استفاده در پیشگیری از ضایعات معده ناشی از آسپیرین در سگ مؤثر نباشد.

در مطالعه ای که توسط احسان اله و همکاران در سال ۱۹۸۸ بر روی ۲۹۷ بیمار که به خاطر آرتريت روماتوئید و استئو آرتريت نیاز به استفاده از داروهای ضد التهابی غیر استروئیدی داشتند انجام شد تأثیر رانیتیدین با دارونما در پیشگیری از ضایعات معده ناشی از ضد التهابی های غیر استروئیدی مقایسه شد. محققین فوق الذکر به این نتیجه رسیدند که رانیتیدین بعد از ۴ هفته از شروع درمان، به صورت معنی دار در مقایسه با گروه دارونما از ضایعات ناشی از ضد التهابی های غیر استروئیدی پیشگیری می کند، ولی بعد از هشت هفته اختلاف معنی داری بین دو گروه به دست نیامد (۵).

سوکرالفات نمک آلومینیوم سولفات سوکرروز بوده و در حیوانات در مقابل عوامل مختلف آسیب زا شامل آسپیرین و ایندومتاسین سبب محافظت مخاطی می گردد. در انسانهایی که یک تا چهار دوز آسپیرین مصرف کرده اند، محافظت مخاطی به وسیله سوکرالفات مشاهده شده است. مکانیزمهای احتمالی محافظت کننده به وسیله سوکرالفات شامل افزایش تولید پروستاگلاندینهای مخاطی، تحریک ترشح موکوس و بیکرینات و تحریک پرولیفراسیون سلولهای مخاطی معده می باشد. اگر چه سوکرالفات می تواند در مقابل جراحات وارده ناشی از چند دوز محدود آسپیرین از مخاط محافظت کند، ولی تأثیر محافظت کننده آن از مخاط در مقابل بیش از یکروز استفاده از آسپیرین به صورت قطعی مشاهده نشده است. گرچه در افراد داوطلب ضایعات محدود تری در مخاط معده بعد از ۵-۷ روز درمان با آسپیرین توام با سوکرالفات در مقایسه با دارونما مشاهده شده (۱۴)، ولی در سایر مطالعات هیچ گونه محافظت مخاطی ناشی از استفاده از سوکرالفات بعد از یک یا دو هفته درمان با آسپیرین مشاهده نشده است (۱۵، ۱۷).

در مطالعه ای که توسط Lanza و همکاران در سال ۱۹۹۰ انجام گرفت، هیچ تفاوت معنی داری در ضایعات حاصل از ناپروکسن بین سه گروه سوکرالفات، سایمتیدین و دارونما بعد از هفت روز درمان مشاهده نشده است (۱۱).

در مطالعه ای که توسط Strn و همکاران در سال ۱۹۸۹ بر روی افراد سالم انجام گرفت، مشخص شد که استفاده از ۱ گرم سوکرالفات نیم ساعت قبل از استفاده از یک دوز آسپیرین به میزان ۱۲۰۰ میلی گرم به طور معنی داری سبب ممانعت از ضایعات معدی ناشی از آسپیرین در مقایسه با دارونما خواهد شد. این محققین سوکرالفات را در پیشگیری از ضایعات حاد آسپیرین مؤثر دانسته و این تأثیر حفاظتی را ناشی از تحریک تولید پروستاگلاندین های مخاطی ناشی از سوکرالفات دانستند (۱۵).

تحقیقات Coleman و همکاران در سال ۱۹۸۷ نشان داد که علاوه بر تحریک تولید پروستاگلاندینهای مخاطی، مکانیزمهای دیگری نیز در نقش محافظت کننده مخاطی به وسیله سوکرالفات، مؤثرند (۴).





5. Ehsanullah, R.S.B. Page, N.C. Wood, J.R. (1988): Prevention of gastroduodenal damage induced by NSAIDs: controlled trial of ranitidine. *British Medical Journal*. 297:1017-1021.
6. Gudjonsson, H., Odsson, E. (1994): Does sucralfate prevent short term NSAIDs induced damage to the gastroduodenal mucosa? *Digestion*. 55: 394-398.
7. Gordon, L. (1978): Prostaglandin and cimetidine inhibit the formation of ulcers produced by parenteral salicylates. *Gastroenterology*. 75:1099-1102.
8. Jenkins, C.C. Denovo, R.C. Patton, C.S. Bright, R.M. (1991): Comparison of effects of cimetidine and omeprazole on mechanically created gastric ulceration and on aspirin induced gastritis in dogs. *American Journal of Veterinary Research*. 52:658-661.
9. Kimmey, M.B., Silverstein, F.E., Saunders, D.R., Chapman, R.C. (1987): Reduction of endoscopically assessed acute aspirin induced gastric mucosal injury with cimetidine. *Digestive Diseases and Science*. 32: 851-856.
10. Lanza, F.L., Aspinall, R.L., Swabb, E.A. (1988): Double blind, placebo controlled endoscopic comparison of the mucosal protective effects of misoprostol versus cimetidine on tolmetin induced mucosal injury to the stomach and duodenum. *Gastroenterology*. 95: 289-294.
11. Lanza, F.L., Graham, D.Y., Davis, R.E. (1990): Endoscopic comparison of cimetidine and sucralfate for prevention of naproxen induced acute gastroduodenal injury. *Digestive Diseases and Science*. 35: 1494-1499.
12. Mackercher, P.A., Ivey, K.J., Baskin, W.N. (1977): Protective effect of cimetidine on aspirin induced gastric mucosal damage. *Annals of Internal Medicine*. 87:676-679.
13. Silviso, G.R., Ivey, K.J., Butt, J.H., Lockard, O.O., Holt, S.D. (1979): Incidence of gastric lesions in patients with rheumatic disease on chronic aspirin therapy. *Annals of Internal Medicine*. 91:517-520.
14. Steil, D. (1986): Protective effect of enprostil against aspirin induced gastroduodenal mucosal injury in man. Comparison with cimetidine and sucralfate. *American Journal of Medicine*. suppl 2A:54-58.
15. Stern, A.L. (1989): Lack of gastric mucosal protection by sucralfate during long term aspirin ingestion in humans. *The American Journal of Medicine*. 86(suppl 6A):66-69.
16. Tams, T.R. (1999): *Small Animal Endoscopy*. 2<sup>th</sup> ed. Mosby, St. Louis, Missouri, U.S.A. , PP.97-106.
17. Wu, W.C. (1984): Does sucralfate protect against aspirin induced mucosal lesions? yes and no. *Gastroenterology*. 86: 1303(abstract).



