

تأثیر بیحسی مفصل بین بند انگشتی پایینی بر درد ایجاد شده به صورت تجربی در ناحیه پاشنه در کف سم اسب

دکتر کامران سرداری^{۱*} دکتر مهرداد مهری^۱ دکتر حسین کاظمی^۲

دریافت مقاله: ۱۵ بهمن ماه ۱۳۸۰

پذیرش نهایی: ۱۷ اسفندماه ۱۳۸۱

Effect of analgesia of the Distal Interphalangeal Joint on experimental lameness induced by heel pain in sole in horses

Sardari, K.,¹ Mohri, M.,¹ Kazemi, H.²

¹Department of Clinical Sciences, Faculty of Veterinary Medicine, Ferdowsi University of Mashhad, Mashhad-Iran. ²Department of Clinical Sciences, Faculty of Veterinary Medicine, University of Tehran, Tehran - Iran.

Objective: To determine if pain of the heel of the sole in horses can be attenuated by anesthesia of the distal interphalangeal joint (DIP).
Design: Experimental study.

Animals: Six adult and apparently healthy horses.

Procedure: Lameness was induced by creating pressure on the heel of the sole by screwing Set-Screws into a nut welded to the inside of each branch of a shoe. Gaits in trot and walk were evaluated before and after application of Set-Screws and after a local anesthetic or saline solution was administered into the DIP joint. Gaits recorded on videotape were evaluated, and lameness scores were assigned to each gait.

Statistical analysis: Using Non-parametric paired sign test with $P < 0.05$.

Results: Lameness scores were high after application of Set-Screws and remain high after saline solution was administered into the DIP joint. Score decreased significantly ($P < 0.05$) after a local anesthetic was administered into the DIP joint.

Clinical implications: Analgesia of the DIP joint desensitizes at least a portion of the sole, so pain arising from the sole in heel region should not be excluded as a cause of lameness when lameness is attenuated by analgesia of the DIP joint. *J. Fac. Vet. Med. Univ. Tehran, 58, 1: 33-36, 2003.*

Key word: Lameness, Local analgesia, Dip joint, Horse.
corresponding author email: K_Sardari@yahoo.com

هدف: بررسی تأثیر بیحسی مفصل بین بند انگشتی پایینی بر دردهای ناحیه پاشنه و قورباغه در اسب.

طرح: مطالعه تجربی.

حیوانات: شش رأس اسب بالغ و به ظاهر سالم.

روش: بصورت تجربی به علت ایجاد درد در کف سم، لنگش در اسبان فوق ایجاد شد. پاسخ حیوانات به تزریق داروی بیحسی و سرم فیزیولوژی به داخل مفصل بین بند انگشتی پایینی مورد ارزیابی قرار گرفت. برای ایجاد لنگش از بیج و مهره هایی که به داخل نعلهای مورد استفاده در تحقیق جوشکاری شده بودند استفاده شد. پیچها پس از پیچاندن به کف سم در محل مورد نظر فشار وارد کرده و سبب لنگش اسبان می شد. حرکت اسبان در حالت قدم و یورتمه قبل و بعد از استفاده از نعل مخصوص و قبل و بعد از تزریق لیدوکائین یا سرم فیزیولوژی در حالت قدم و یورتمه فیلمبرداری و توسط دو داور مورد ارزیابی و درجه بندی قرار گرفت.

تجزیه و تحلیل آماری: با استفاده از آزمون آماری غیر پارامتریک علامت (Sign) و $(P < 0.05)$ میانگین درجه لنگش در اسبان مورد بررسی قرار گرفت.

نتایج: لنگش اسبان پس از استفاده از نعل مخصوص کاملاً مشخص بود و پس از تزریق سرم فیزیولوژی در مفصل بین بند انگشتی پایینی هیچ کاهش نشان نداد. درجه لنگش پس از تزریق داروی بیحسی در مفصل بین بند انگشتی پایینی کاهش معنی داری را نشان داد ($P < 0.05$).

نتیجه گیری: از تحقیق حاضر می توان نتیجه گرفت بیحسی مفصل بین بند انگشتی پایینی می تواند قسمتی از دردهای کف سم در اسب را از بین ببرد لذا هنگام استفاده از این روش بیحسی در تشخیص لنگش در اسب در صورت پهبودی نسبی حیوان پس از تزریق داروی بیحسی نباید دردهای حاصل از کف سم در ناحیه پاشنه در اسب را از نظر دور داشت. مجله دانشکده دامپزشکی دانشگاه تهران، (۱۳۸۲)، دوره ۵۸، شماره ۱، ۳۳-۳۶.

واژه های کلیدی: لنگش، بیحسی موضعی، مفصل بین انگشتی پایینی، اسب.

روشهای فراوانی جهت تشخیص جراحات اندامهای حرکتی در اسب وجود دارد مانند: اولتراسونوگرافی، رادیوگرافی، سینتیوگرافی، ترموگرافی، Flexion Test، CT Scan، MRI، بیحسی موضعی و استفاده از پنس امتحان سم. علاوه بر روشهای فوق معاینه کامل و سیستماتیک اندام حرکتی در اسب بسیار حایز اهمیت بوده و تقریباً قدم اول در تشخیص صحیح علت لنگش در اسب را به خود اختصاص می دهد. روشهای تشخیصی که در بالا به آنها اشاره شد، اکثراً نیازمند تجهیزات خاص بوده و امکان استفاده از بسیاری از آنها به دلیل قیمت بالای ابزار مورد استفاده و یا کاملاً تخصصی بودن آنها برای همه دامپزشکان وجود ندارد. در بین روشهای فوق استفاده از بیحسی موضعی، Flexion Test و پنس امتحان سم در فیلد قابل استفاده بوده و در بسیاری از موارد سبب تشخیص قطعی بیماری خواهد شد. بر این اساس استفاده صحیح از روشهای فوق حایز اهمیت بسیار بالایی می باشد (۱، ۱۶).

علی رغم ارزش تشخیصی بالا هنگام استفاده از بیدردیهای موضعی در اندام حرکتی اسب، گاهی مواقع به دلیل ارتباطات آناتومیکی و یا نزدیکی غشاهای سینوویالها در نواحی مختلف اندام حرکتی، انتقال داروی بیحسی و یا انتشار آن از یک محل به محل دیگر سبب بیدردی نواحی مختلف شده که طبیعتاً تشخیص قطعی را با مشکل مواجه می کند. این رخداد هنگام استفاده از

(۱) گروه آموزشی علوم درمانگاهی دانشکده دامپزشکی دانشگاه فردوسی مشهد، مشهد، ایران.
(۲) گروه آموزشی علوم درمانگاهی دانشکده دامپزشکی دانشگاه تهران، تهران، ایران.

* نویسنده مسئول K_Sardari@yahoo.com

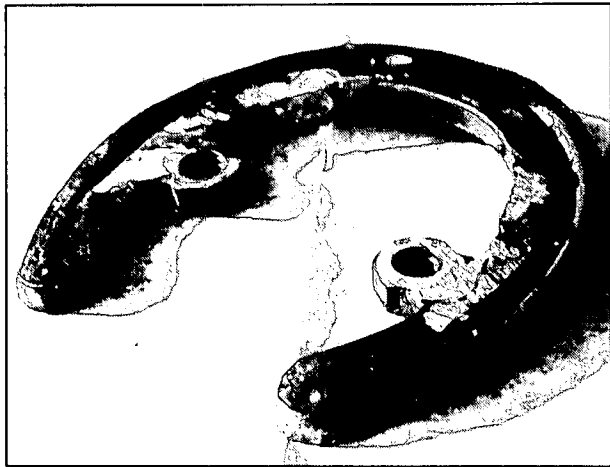
بیدردی موضعی در تشخیص لنگش در نواحی مفصل Fetlock به پایین باید مورد توجه خاص قرار گیرد (۲، ۴).

بیحسی مفصل بین انگشتی پایینی (DIP)، اعصاب کف دستی پایینی (PDN) و بورس استخوان نایکولار (NB) مواردی هستند که در اکثر موارد جهت تشخیص لنگش در اندام حرکتی اسب مورد استفاده قرار می گیرند و دارای ارزش تشخیصی بالا هستند (۵، ۱۰).

برخی محققین بر این باورند استفاده از بیحسی موضعی در مفصل بین انگشتی پایینی و یا بورس استخوان نایکولار فقط ارزش تشخیصی در جراحات این نواحی دارد، در صورتی که Schumacher و همکاران در سال ۲۰۰۰ و Sardari و همکاران در سال ۲۰۰۲ و ۲۰۰۳ نشان دادند با تزریق داروی بیحسی در مفصل بین بند انگشتی پایینی (DIP) علاوه بر بیدردی این مفصل تا حدود زیادی نیز می توان دردهای نواحی پشتی و نواحی مرزی سم با خط سفید در ناحیه پنجه را نیز از بین برد، به همین دلیل هنگام بر طرف شدن لنگش اسب پس از تزریق داروی بیحسی در مفصل DIP نباید دردهای حاصله از کف سم، بخصوص نواحی مرزی آن با خط سفید در ناحیه پنجه را از نظر دور داشت (۱۱، ۱۴).

همچنین Bowker و همکاران در سال ۱۹۹۶ نشان دادند، به دلیل نزدیکی لیگامانهای جانبی استخوان نایکولار و کپسول مفصل بین انگشتی





تصویر ۱ - نعل ساخته شده جهت ایجاد تجربی درد در ناحیه پاشنه در کف سم اسب.

فیزیولوژی به داخل مفصل تزریق شد.

درجه بندی لنگش: در این تحقیق از درجه بندی قراردادی که توسط انجمن دامپزشکان اسب آمریکا (AAEP) به شرح زیر عنوان شده استفاده شد (۹). درجه صفر: اسب کاملاً سالم است و هیچ لنگشی مشاهده نمی شود. درجه ۱: مشاهده لنگش دشوار است اما اختلال در حرکت که گویای لنگش بسیار جزئی باشد وجود دارد. درجه ۲: مشاهده لنگش ممکن است دشوار باشد اما حرکت جزئی سر حیوان در حالت یورتمه کاملاً آشکار است. درجه ۳: مشاهده لنگش در حالت قدم و یورتمه امکانپذیر است. درجه ۴: مشاهده لنگش در حالت قدم و یورتمه کاملاً آشکار است و حرکت سر حیوان در هر دو حالت کاملاً گویای لنگش اسب است.

در پایان کار، فیلم ضبط شده توسط دو داور که از نوع داروی تزریقی و محل آن هیچ اطلاعی نداشتند مشاهده و لنگش حیوان در حالت قدم و یورتمه درجه بندی شد. در صورت عدم تشابه درجه لنگش داده شده توسط دو داور و درجه لنگش داده شده توسط نگارنده میانگین درجه لنگش در هر حالت مورد استفاده قرار گرفت.

مطالعه آماری: در این تحقیق تمام بررسی آماری توسط نرم افزار SPSS9 تحت (SPSS, Inc, Chicago IL, USA) انجام گرفت و میانگین هر گروه توسط آزمون آماری Non-parametric paired sign test با ($P < 0.05$) مورد ارزیابی قرار گرفت.

نتایج

استفاده از نعلهای مخصوص طراحی شده در این تحقیق به طور معنی داری سبب ایجاد لنگش در اندام حرکتی قدامی اسبان مورد استفاده شد ($P < 0.05$). به گونه ای که به راحتی توسط فشار پیچها امکان ایجاد درجات مختلف لنگش میسر بود (جدول ۱). اختلاف معنی داری بین درجه لنگش ایجاد شده در دست چپ و راست اسبان مورد استفاده قبل از هر گونه تزریق و پس از استفاده از نعل مخصوص مشاهده نشد ($P > 0.05$) (جدول ۱). در هنگام آزمایش اول (تزریق داروی بیحسی در مفصل بین بند انگشتی پایینی) ۳ رأس اسب تا ۱۲ ساعت پس از خارج ساختن نعلهای مخصوص از دست چپ پس از پایان آزمایش، لنگش حدود درجه ۲ را نشان می دادند که پس از گذشت ۲۴ ساعت هیچ لنگشی مشاهده نشد. وجود احتمالی لنگش پس از خارج ساختن نعلهای مخصوص در آزمایش دوم (تزریق سرم فیزیولوژی) مورد بررسی قرار نگرفت.

پایینی داروی بیحسی پس از زمان مشخص در صورت تزریق در هر یک از بورسهای مفصل بین بند انگشتی پایینی یا نایکولار بین دو ناحیه منتشر خواهد شد و طبیعتاً بیدردی ایجاد شده در نواحی مختلف روند تشخیص بیماری را با مشکل مواجه خواهد کرد (۲). در حال حاضر این فرضیه ثابت شده است که دردهای نواحی کف سم بخصوص قسمت پنجه و مرز آن با نوار خط سفید توسط بیحسی اعصاب کف دستی و یا بیحسی مفصل بین بند انگشتی پایینی تا حدودی از بین می رود (۱۱، ۱۴).

بر این اساس با توجه به نظریه Bowker و همکاران و نزدیکی اعصاب کف دستی با بورس استخوان نایکولار تحقیق حاضر برای پاسخگویی به این سؤال که آیا امکان بر طرف شدن دردهای ناشی از پاشنه سم هنگام تزریق داروی بیحسی به داخل بورس نایکولار وجود دارد یا خیر، انجام گرفته است.

مواد و روش کار

در این مطالعه تعداد شش رأس اسب دو خون به ظاهر سالم با میانگین سن (6 ± 11 سال) مورد استفاده قرار گرفتند. تمام اسبان در حالت قدم و یورتمه و با استفاده از Flexion Test مورد معاینه بالینی قرار گرفتند و سلامت ظاهری اندام حرکتی مورد تأیید قرار گرفت.

نعلهای اندام حرکتی قدامی هر ۶ رأس اسب از اندام حرکتی جدا شد و به جای آن نعل مخصوصی که در سطح داخلی در هر طرف دارای یک مهره شماره ۸ بود مجدداً توسط میخ مخصوص نعلبندی به اندام حرکتی قدامی ثابت شد (تصویر ۱). محل قرار گرفتن مهره ها در سطوح داخلی هر نعل به گونه ای طراحی شد که محل قرار گرفتن پیچها در کف سم اسب در ناحیه پاشنه و در کنار شیارهای جانبی جسم قورباغه بوده و محل تماس پیچها پس از قرار گرفتن در داخل مهره ها حد فاصل بین شیار قورباغه و امتداد خط سفید در کف سم باشد.

روش ایجاد لنگش: برای ایجاد لنگش پیچهای مخصوصی که رأس آنها کروی شکل بود به داخل مهره هایی که از قبل داخل نعل تعبیه و جوشکاری شده بودند قرار گرفت. نوک پیچها در کف سم جای گرفته و با فشار خود سبب لنگش حیوان هنگام گام برداشتن می شدند. کروی بودن نوک پیچها به گونه ای بود که تنها به کف سم فشار وارد کرده اما به داخل آن نفوذ نکنند. روش ثبت اطلاعات و درجه بندی لنگش: براساس درجه بندی قراردادی لنگش در اسب پیچها در کف سم آنقدر پیچیده می شد که هنگام حرکت قدم یا یورتمه، حیوان لنگش درجه ۳ یا ۴ را در مسیر قراردادی (۲۵ متر طولی) نشان دهد. در این هنگام حرکت اسب به صورت قدم و یورتمه توسط فیلمبرداری ثبت می شد. در هر اسب، دست چپ انتخاب و ابتدا اقدام به ایجاد لنگش در این دست شد، سپس محل تزریق داروی بیحسی (لیدوکائین هیدروکلراید ۲ درصد) به داخل مفصل بین بند انگشتی پایینی به صورت استریل آماده و ۵ سی سی از داروی بیحسی به داخل مفصل بین بند انگشتی پایینی تزریق شد. خروج مایع مفصلی از سوزن نشان دهنده قرار گرفتن سوزن در داخل مفصل بود.

پانزده دقیقه پس از تزریق داروی بیحسی، و با استفاده از تحریک نوار تاج مو (Coronary band) از بیحسی مفصل بین بند انگشتی پایینی اطمینان حاصل و مجدداً حیوان در مسیر قراردادی به صورت قدم و یورتمه حرکت داده شد و حرکت حیوان توسط دوربین فیلمبرداری ثبت شد این عمل در هر ۶ رأس اسب تکرار شد. سپس ۴۸ ساعت بعد، لنگش در دست راست حیوان ایجاد و تمام مراحل فوق مجدداً تکرار و به جای داروی بیحسی، سرم



جدول ۱- درجه لنگش در شش رأس اسب مورد استفاده در تحقیق.

شماره اسب در حالت یورتمه	قبل از استفاده از نعل مخصوص (دست چپ)	پس از استفاده از نعل مخصوص (دست چپ)	پس از تزریق لیدوکائین (دست چپ)	قبل از استفاده از نعل مخصوص (دست راست)	پس از استفاده از نعل مخصوص (دست راست)	پس از تزریق سرم فیزیولوژی (دست راست)
۱	.	۳/۶۷	۱	.	۴	۳/۶۷
۲	.	۴	۱/۶۶	.	۳/۶۷	۳/۶۷
۳	.	۴	۰/۶۶	.	۳/۶۷	۴
۴	.	۳/۶۷	۰/۶۶	.	۴	۳/۶۷
۵	.	۴	۱/۶۶	.	۳/۶۷	۴
۶	.	۴	۱/۶۶	.	۳	۳
میانگین	.	۳/۸۴	۰/۹۴	.	۳/۶۶	۳/۶۷
شماره اسب در حالت قدم						
۱	.	۳/۳۳	۱/۳۳	.	۳	۳/۶۷
۲	.	۳/۳۳	۰/۳۳	.	۳	۳/۳۳
۳	.	۴	۱/۳۳	.	۳/۳۳	۳/۶۷
۴	.	۳/۶۷	۰/۶۶	.	۳/۳۳	۳/۳۳
۵	.	۳/۶۷	۰/۶۶	.	۳/۳۳	۳/۳۳
۶	.	۴	۱/۳۳	.	۴	۳/۳۳
میانگین	.	۳/۶۶	۰/۹۴	.	۳/۳۳	۳/۴۴

۲۰۰۲ و ۲۰۰۳ نشان دادند امکان از بین رفتن دردهای ناشی از کف سم در ناحیه پنجه هنگام استفاده از بیحسی مفصل بین بند انگشتی پایینی و اعصاب کف دستی وجود دارد (۱۱،۱۲).

در تحقیق حاضر نشان داده شد هنگام بیحسی مفصل بین بند انگشتی پایینی درجه لنگش حیوان به علت درد در ناحیه پاشنه سم نیز بصورت معنی داری کاهش می یابد ($P < 0.05$).

بر اساس گزارش Bowker و همکاران احتمال انتشار دارو بین دو بورس ناویکولار و مفصل بین بند انگشتی پایینی وجود دارد براین اساس احتمال انتشار داروی بیحسی از طریق بورس ناویکولار به اعصاب کف دستی که در نزدیکی بورس ناویکولار قرار دارند نیز وجود خواهد داشت و کاهش درجه لنگش در تحقیق حاضر می تواند موید این مسأله باشد.

ارزش بیحسی مفصل بین بند انگشتی پایینی و بورس ناویکولار و اعصاب کف دستی به عنوان یک روش تشخیصی هنگام معاینات اندام حرکتی در اسب توسط محققین بسیاری مورد سؤال واقع شده است (۴،۵،۱۴،۱۵).

هر چند که بیحسی اعصاب کف دستی در ناحیه بالایی غضروفهای بند سوم انگشت برای بیدردی تنها سطح کف دستی پا مورد توجه قرار گرفته است، اما مشاهده شده در اسبانی که مبتلا به لامینایتیس و یا بیماریهای مفصل بین بند انگشتی پایینی نیز بوده اند استفاده از بیدردی عصب فوق سبب از بین رفتن موقتی لنگش شده است. این مسأله به این علت است که شاخه هایی از این اعصاب از داخل سم به طرف جلو حرکت کرده و سطح پشتی سم را تعصب می نمایند (۱۱،۱۹).

Schumacher و همکاران در سالهای ۲۰۰۰ و ۲۰۰۱ و Sardari و همکاران در سال ۲۰۰۲ نشان دادند استفاده از بیحسی مفصل بین بند انگشتی پایینی تنها جهت مشخص کردن جراحت در این مفصل یا بورس استخوان ناویکولار نمی تواند به کار رود و ساختارهای بیشتری بیدرد خواهند شد. در تحقیق حاضر نیز نشان داده شد کاهش معنی داری در درجه لنگش ناشی از درد کف سم در ناحیه پاشنه هنگام استفاده از بیدردی مفصل بین بند انگشتی پایینی مشاهده می شود، لذا هنگام استفاده از این روش باید دردهای ناشی از کف سم در ناحیه پاشنه را نیز مد نظر قرار داد.

Calislar و همکاران در سال ۱۹۶۹ نشان دادند اعصاب کف دستی از

در تمامی اسبان مورد استفاده درجه لنگش پس از تزریق داروی بیحسی (لیدوکائین) به طور معنی داری بخصوص در حالت یورتمه کاهش یافت ($P < 0.05$). اما هیچ اختلاف معنی داری برای درجه لنگش قبل و بعد از تزریق سرم فیزیولوژی مشاهده نشد. افزایش درجه لنگش به صورت قدم و یورتمه هنگام استفاده از نعلهای مخصوص کاملاً آشکار بود، اما میزان درجه لنگش به صورت معنی داری در حالت یورتمه و قدم پس از بیحسی مفصل بین بند انگشتی پایینی کاهش یافت ($P < 0.05$) (جدول ۱). در اسبان مورد مطالعه بعد از بیحسی مفصل بین بند انگشتی پایینی با لیدوکائین اختلاف معنی دار بین درجه لنگش قبل از استفاده از نعل مخصوص (قبل از ایجاد لنگش) و پس از استفاده از آن (بعد از ایجاد لنگش) در حالت قدم و یورتمه مشاهده شد ($P < 0.05$).

بحث و نتیجه گیری

در تحقیق حاضر با استفاده از فشار ناشی از پیچها لنگش ایجاد شده در اسبان قابل کنترل و استاندارد کردن بود، به گونه ای که براحتی با افزایش یا کاهش فشار پیچها بدون نفوذ به داخل کف سم امکان ایجاد لنگش درجه ۳ تا ۴ در هر اسب فراهم شد.

با توجه به این مطلب فشار استاندارد جهت اعمال لنگش مورد نظر در اسبان به دست نیامد. نحوه تأثیر داروی بیحسی در اعصاب کف دستی، مفصل بین بند انگشتی پایینی و بورس استخوان ناویکولار که از رایجترین نواحی جهت تشخیص لنگش در اسب هستند همواره مورد بحث محققین بوده است (۳،۵،۱۸).

بر اساس گزارشات Turner در سال ۱۹۸۹ و Gibson و همکاران در سال ۱۹۹۰ امکان بیدردی در استخوان ناویکولار هنگام تزریق دارو در مفصل بین بند انگشتی پایینی وجود دارد که به علت انتشار دارو از طریق ارتباط نزدیک لیگامان پشتی استخوان ناویکولار با کپسول مفصلی، مفصل قلمی بند انگشتی پایینی می باشد (۶،۱۷).

همچنین Bowker و همکاران این مطلب را در آزمایش تجربی به طور کامل شرح دادند (۲).

Schumacher و همکاران در سال ۲۰۰۰ و Sardari و همکاران در سال



References

1. Barr, A.R.S. (1997): Musculoskeletal disease, in Diagnostic Techniques in Equine Medicine. Taylor FGR, Hillyer MH (eds) Philadelphia, PA, Saunders PP: 231-270.
2. Bowker, R.M., Linder, K., Kimberly, K., Van Wulfer, R., Perry and Ocello, P.J. (1996): Distributions of local anesthetics injection into the distal interphalangeal joint and podotrochlear bursa: An experimental study. *Pferdeheilkunde* 12, 4: 609-612.
3. Calislar, T. and Clair, L.E. (1969): Observation of the navicular bursa and the distal interphalangeal joint cavity of the horse. *J. Am. Vet. Med. Assoc* 154: 410-412.
4. Dyson, S.J. (1994): A comparison of responses to analgesia of the navicular bursa and intra-articular analgesia of the distal interphalangeal joint in 102 horses. *Internal. Symp. On Podotrochleosis*. In Verlag der Deutschen Reiterliden Vereinigung, Warendorf, PP: 152-164.
5. Dyson, S.J. and Kidd, L. (1993): A comparison of responses to analgesia of the navicular bursa and intra-articular analgesia of the distal interphalangeal joint in 59 horses. *Equine Vet. J.*, 25: 93-98.
6. Gibson, K., McIlwraith, C. and Park, R. (1990): A radiographic study of the distal interphalangeal joint and navicular bursa of the horse. *Vet. Radiol.* 31: 22-25.
7. Pleasant, R.S. (1997): Interpretation of local analgesic techniques in the foot region, in *Current Therapy in Equine Medicine* (ed4). Robinson NE (ed): Philadelphia, PA, Saunders, PP: 58-61.
8. Pollitt, C.C. (1995): In: *Color Atlas of the horses foot*. Mosby-Wolfe, London pp 12-18 and 159-168.
9. Sack, W.O. (1975): Nerve distribution in the metacarpus and front digit of the horse. *J. Am. Assoc. Equine Practnr.* 167: 298-335.
10. Sack, W.O. (1991): Rooney's guide to the dissection of the horse. 6th ed. *Veterinary text book* Ithaca, NY, PP: 145-146.
11. Sardari, K., Kazemi, H. and Mohri, M. (2002): Effects of analgesia of the distal interphalangeal joint and navicular bursa on experimental lameness caused by solar pain in horses. *J. Vet. Med.* A 49, 478-481.
12. Sardari, K., Kazemi, H. and Mohri, M. (2003): Evaluation of analgesia of the distal interphalangeal joint and palmar digital nerves on experimental lameness caused by solar pain in horses. Accepted for publication, *Indian Vet. J.*
13. Schebitz, H. (1964): Podotrochleosis in the horses. *Proc. Am. Ass. Equine Practnr.* 10, 49-63.
14. Schumacher, J., Steiger, R., Schumacher, J., Graves, F., Schramme, M., Smith, R. and Coker, M. (2000): Effects of analgesia of the distal interphalangeal joint or palmar digital nerves on lameness caused by solar pain in horses. *Vet. Surgery* 29: 54-58.
15. Schumacher, J., Graves, F., Schramme, M., Smith, R., Coker, M. and Steriger, R. (2001): A comparison of the effects of local analgesia solution in the navicular bursa of the horse with lameness caused by solar toe or solar heel pain. *Equine Vet. J.* 33, 4: PP: 386-389.
16. Stashak, T.S. (1987): *Lameness In: Adams lameness in horses*, 4th ed. Lea and Febiger, Philadelphia. PP: 486-558.
17. Turner, T. (1989): Diagnosis and treatment of navicular syndrom in horses. *Vet. Clin. N. Am. Equine Practice* 5: 131-144.
18. Turner, T. (1999): Navicular disease (Navicular syndrom). In: *Equine Medicine and Surgery*, 5th ed. Eds; P. Colahan I. Mayhew A. Merritt and L. Moore. American Veterinary Publication, Goleta, California, PP: 1513-1520.
19. Wyn-Jones, G. (1988): *Equine Lameness*. Blackwell Scientific Publication, Oxford, PP: 53-64.

