

## تکنیک جدید جراحی ایجاد همدهانی در سر پستانک گاو شیری

دکتر مصطفی دارستانی فراهانی<sup>۱</sup> دکتر سید مهدی قمصری<sup>۲\*</sup>

دریافت مقاله: ۲۲ فروردین ماه ۱۳۸۲  
پذیرش نهایی: ۱۲ شهریور ماه ۱۳۸۲

### A new surgical technique of teat anastomosis in dairy cow

Darestani Farahani, M.,<sup>1</sup> Ghamsari, S.M.<sup>2</sup>

<sup>1</sup>Department of Clinical Sciences, Faculty of Veterinary Medicine, Azad Islamic University of Karaj, Karaj-Iran. <sup>2</sup>Department of Clinical Sciences, Faculty of Veterinary Medicine, University of Tehran, Tehran-Iran.

**Objective:** Usually sever and progressed lesions in distal end of teat results to economic losses due to inability of milking of affected quarter, increase possibility risk of mastitis and early culling. The new technique of anastomosis between affected and its normal neighboring teats can be an alternative surgical method to prevention of lost of quarter lactation and subsequent adverse effects on mammary gland parenchyma and early culling from milking herds.

**Design:** Descriptive study.

**Animals:** Five healthy, non-pregnant Holstein cows.

**Procedure:** The rear teats were prepared for aseptic surgery. The left teats (1/3 of distal portion) were amputated horizontally, and full-thickness elliptical incisions were induced in 1/3 of proximal of the right teats from the base, in medial aspect. Anastomosis between amputated and neighboring teats was completed with two rows of sutures, simple interrupted in mucosal layer and interrupted horizontal mattress in intermediate and skin layers with polyglactin 910 (Coated Vicryl), sized 3-0 and 2-0, respectively.

**Results:** Healing process during the study (45 days) was very good, without any milk leakage or fistula formation. No clinical sign of mastitis was observed and from milk samples of anastomated teats no bacteria was isolated in culture. Milking with machine after removal of skin sutures was done without any difficulty. There was no considerable difference in total milk volume of rear quarters after anastomosis in comparison with before surgery. Milking time of the anastomated quarters was a little more than before anastomosis.

**Conclusion:** According to the clinical findings of this study, it could be concluded that the introduced new technique of teat anastomosis could be performed in severe and progressed lesions in distal end of teat in dairy cattle to maintain total capacity of milk production of cow. *J. Fac. Vet. Med. Univ. Tehran. 58, 3: 217-222, 2003.*

**Key words:** Dairy cow, Teat, Anastomosis.

**Corresponding author email:** Ghamsari@ut.ac.ir

صورت همه گیری در گاو شیری اتفاق می افتد (۲۰،۳۱)، همچنین ترکیب (Chopping)، یخ زدگی (Freezing)، حساسیت به نور (Photosensitization)، آفتاب سوختگی (Sun burn)، جزء عوامل آب و هوایی می باشند که قادرند جراحات قابل توجهی را در سر پستانک موجب شوند (۱۶).

بیشتر ضایعاتی که انتهای سر پستانک را درگیر می کنند عمدتاً در سر پستانک چپ عقب اتفاق می افتند تا در سایر سر پستانکها و ضایعات در سر پستانکهای عقبی فراوانتر از سر پستانک جلویی است ( $P < 0.01$ ) و حدود ۵۹/۹ درصد ضایعات در قسمت انتهایی سر پستانک اتفاق می افتد. شاید فراوانی ضایعات در سر پستانکهای عقب به دلیل نزدیکی آنها با اندام حرکتی خلفی و انگشتان باشد زیرا موقعی که حیوان می خوابد و یا بر می خیزد (به خصوص اگر حیوان قادر نباشد به خاطر بلند بودن آخور به سمت جلو حرکت

هدف: معمولاً ضایعات شدید و پیشرفته قسمت انتهایی سر پستانک به دلیل عدم امکان دوشش کارتیبه مبتلا، افزایش خطر ورم پستان و حذف زودهنگام دام منجر به خسارات اقتصادی می گردد. تکنیک جدید ایجاد همدهانی بین سر پستانک مبتلا با سر پستانک سالم کناری جهت جلوگیری از دست رفتن ظرفیت تولید شیر یک کارتیبه و اثرات زیانبار متعاقب آن بر بافت غده پستان و حذف زودهنگام دام از گله های شیری می تواند یک روش جراحی جایگزین باشد.

طرح: مطالعه توصیفی.

حیوانات: پنج راس گاو هلستاین شیروار غیر آبستن.

روش: پس از انجام مقدمات لازم، قسمت یک سوم انتهایی سر پستانکهای چپ عقب به صورت عرضی از ریب با اسکالپل بریده شد و پس از ایجاد یک برش طولی قاچ خربزه ای بر روی سطح میانی سر پستانکهای راست عقب، دوسر پستانک در دو لایه با الگوی ساده تک برای لایه مخاطی و الگوی تشکی افقی برای پوست و لایه میانی (ماهیچه ای)، به ترتیب با نخ بخیه ۳-۰ و ۲-۰ از جنس پلی گلاکتین ۹۱۰ (ویکریل) بخیه شدند. گاوها تا ۴۵ روز تحت نظر بودند و در نهایت محل ایجاد همدهانی به روش جراحی برداشت و گاوها به کشتارگاه اعزام شدند.

نتایج: براساس انجام کشتهای باکتری شناسی از نمونه های شیر اخذ شده از سر پستانک مشترک بین کارتیبه های عقب، هیچ گونه ورم پستانی بروز نکرد و مشکلی از بابت تخلیه شیر توسط دستگاه شیردوش مشاهده نشد و در حجم شیر کارتیبه های عقب (نسبت به قبل از عمل)، تغییر قابل ملاحظه ای دیده نشد ولی از لحاظ شیر دوشی، زمان مورد نیاز اندکی بیشتر از زمان تخلیه هر کارتیبه به طور جداگانه بود. در مدت تحقیق هیچ گونه فیستولی در محل پیوندها رخ نداد و در زمان برداشت محل همدهانی بین سر پستانکها، نشانه ای از ضایعات گرانولوماتوز مشاهده نشد.

نتیجه گیری: با توجه به یافته های بالینی در این تحقیق نتیجه گیری می شود که این تکنیک را می توان به عنوان یک روش جایگزین در درمان ضایعات شدید و پیشرفته انتهای سر پستانک گاو شیری که موقعیت تشریحی سر پستانکها اجازه انجام این روش را می دهند، توصیه نمود. مجله دانشکده دامپزشکی دانشگاه تهران، ۱۳۸۲، دوره ۵۸، شماره ۳، ۲۱۷-۲۲۲.

واژه های کلیدی: گاو شیری، سر پستانک، همدهانی.

مهمترین عملکرد صنعت گاو شیری، تولید شیر و فرآورده های آن برای انسان است. در طی قرون گاوها را براساس قابلیت تولید بالای شیر، انتخاب و پرورش داده اند. گاو شیری اولین تولیدکننده شیر در دنیا است به نحوی که ۹۱ درصد شیر جهان را این حیوان تولید می کند. به خاطر خصوصیات ویژه فیزیولوژیکی و آناتومیکی، سر پستانک گاو شیری در معرض وارد آمدن و تحمل صدمات و جراحات بیشتر نسبت به سایر قسمت های بدن حیوان می باشد (۱۷). این جراحات ممکن است توسط عوامل مختلفی نظیر تروما، عفونت، اشیاء موجود در محیط نگهداری (۱۶،۱۷)، تماس با مواد شیمیایی محرک و غلیظ در هنگام غوطه ور سازی سر پستانک (Teat dip)، تماس با سنگ آهک زنده یا سایر عوامل شیمیایی که به بستر اضافه شده اند، ایجاد شود (۱۶). سوختگی سر پستانک اختلال نادری است که گاهی اوقات به

(۱) گروه آموزشی علوم درمانگاهی دانشکده دامپزشکی دانشگاه آزاد اسلامی واحد کرج، کرج - ایران.

(۲) گروه آموزشی علوم درمانگاهی دانشکده دامپزشکی دانشگاه تهران، تهران - ایران.

(\* نویسنده مسؤول: Ghamsari@ut.ac.ir



فراوانی و تنوع جراحات و تنگ شدگیهای سرپستانک و پیامدهای آن باعث شده است که ۴۰ درصد کار روزانه یک فرد کلینیسیین صرف رسیدگی به درمان ورم پستان و ضایعات سرپستانک شود (۱۵) و از جمله بزرگترین چالشهای دامپزشکان شاغل در صنعت گاو شیری، ترمیم جراحی جراحات سرپستانک می باشد (۶). زیرا آسیبهای وارده به سرپستانک خسارات اقتصادی ویرانگری را بر این صنعت تحمیل نموده و به همین خاطر باید در اسرع وقت اقدامات مقتضی جهت به حداقل رسانیدن خطر ورم پستان ثانویه متعاقب آن صورت پذیرد (۲۹).

نظر به اهمیت موضوع، روشهای متعددی جهت ترمیم جراحی ضایعات سرپستانک مطرح می باشد که انتخاب هر روش بسته به نوع زخم و شدت آن، شرایط انجام عمل، روش کار و تجربه جراح می تواند متفاوت باشد. بنابر نظر Heidrich و Renk در سال ۱۹۶۷ همه روشهای درمانی خوب هستند مادامی که ساده و سریع بوده، حداقل دستیار را لازم داشته و به ترمیم بدون بروز خونریزی و تشکیل فیستول و یا سایر پیامدهای ناخواسته ختم شوند (۲۰).

به هر حال تکنیکهای درمانی که جهت حفظ قابلیتهای عملکردی سرپستانک به مرحله اجرا در می آیند عبارت اند از:

- ۱- حذف بافتهای انسدادی با وارد کردن ابزار برنده به داخل مخزن سرپستانک از طریق مجرای آن ( ۱۰، ۱۱، ۲۳، ۲۴، ۲۵، ۳۹). ۲- جراحی باز سرپستانک (Open teat surgery) یا همان Thelotomy (۹، ۱۰، ۱۳، ۲۱، ۳۹).
- ۳- وارد کردن پروتزها از طریق ایجاد یک برش طولی بر روی دیواره سرپستانک و کاشت موقت لوله های سیلاستیک (۵، ۱۰، ۱۴، ۳۳، ۳۶، ۳۷) و یا کاشت دائمی لوله های پلی تترا فلورو اتیلن (۲۱، ۲۸). ۴- پیوند نوارهای مخاط دهان (۱۱، ۳۷) و یا پیوند نوارهای وستیبول (۳). ۵- پیوند خودی اسفنکتر سرپستانک (۲). ۶- استفاده از آندوسکوپ سرپستانک یا Theloscopy و رؤیت مستقیم درون مخزن سرپستانک جهت درمان ضایعات انسدادی (۲۲، ۲۸).

روشهای فوق زمانی کاربرد دارند که انتهای سرپستانک بخصوص مجرای باریک، اسفنکتر و سوراخ سرپستانک آسیب جدی ندیده و یا کاملاً از دست نرفته باشند، در غیر این صورت روشهای درمانی دیگری مطرح می باشند که عبارت اند از:

- ۱- از کار انداختن بافت تولید شیر کارتیه با وارد کردن عوامل شیمیایی نکروز کننده به درون آن (۱۰، ۱۶). ۲- روش تجربی ایجاد اسفنکتر خودی سرپستانک (۸). ۳- پیوند سرپستانک اضافی (۱، ۲۶). ۴- ایجاد همدهانی بین سرپستانک مجروح با سرپستانک سالم مجاور.

مورد اخیر برای اولین بار مطرح شده و موضوع این تحقیق می باشد که در مبحث روش کار مفصلاً بدان پرداخته شده است.

شایان ذکر است که در بسیاری از جراحات شدید و پیشرفته و حتی قطع کامل انتهای سرپستانک، بافت کارتیه سالم بوده و همچنان به تولید شیر ادامه می دهد و در صورتی که نتوان با انجام اقدامات لازم و به موقع از وقوع عفونتهای ثانویه و تعمیم آن به بافت تولید شیر کارتیه و بروز ورم پستان جلوگیری کرد، حداقل بایستی از ظرفیت تولید آن کارتیه چشم پوشی نموده و در عین سلامت آنرا از کار انداخت تا از گسترش خسارات احتمالی اجتناب شود. همین موضوع انگیزه انجام این تحقیق شد تا به این سؤال پاسخ داده شود که آیا می توان با ایجاد همدهانی ظرفیت کارتیه مورد نظر را حفظ نمود؟

کند)، احتمال زیر پا ماندن سرپستانکهای عقب حیوان توسط خود او افزایش می یابد علاوه بر این معمولاً سرپستانکهای عقب نسبت به سرپستانکهای جلو، دارای ارتفاع کمتری نسبت به سطح زمین بوده و بیشتر در معرض گیر کردن به اشیای خارجی می باشند (۳).

Agger و Hesselholt در سال ۱۹۸۶ اعلام نمودند که ۵۵ درصد گاوهای مورد مطالعه ایشان در حین استراحت بر روی پهلوئی چپ دراز می کشند (۳) و در تحقیق Arave و Walter در سال ۱۹۸۰ مشخص شد که گاوها ۶۴ درصد و نلیسه ها ۶۱/۸ درصد زمان استراحت خود را بر پهلوئی چپ می گذارند و زمانی که حیوان بر روی زمین دراز می کشد پنجه انگشتان حیوان در نزدیکی سرپستانک قرار گرفته و می تواند ریسک ضایعات سرپستانک عقب چپ را افزایش دهد (۷). هر چند Maina و Kyule در سال ۱۹۹۱ در تحقیق خود نشان دادند که فراوانی ضایعات متنفذه در سرپستانکهای جلویی نسبت به سرپستانکهای عقبی بیشتر است ( $P < 0.05$ ) و در توجیه این مطلب عنوان نمودند که سرپستانکهای جلویی حیوان در حال حرکت، بیشتر در معرض وارد آمدن ضربه می باشند (۲۷).

ضایعاتی که در خروج شیر اختلال ایجاد می کنند ممکن است در سوراخ سرپستانک، اسفنکتر سرپستانک، مجرای باریک، مخزن سرپستانک، محل اتصال مخزن سرپستانک به مخزن پستان رخ دهند (۱۸). این ضایعات ممکن است شامل تنگی، پارگی (غیر متنفذه و متنفذه به مخزن سرپستانک)، زیر پا ماندن و لهیدگی، قطع سرپستانک به وسیله اشیای تیز و برنده، انسداد به دلیل تشکیل سنگ شیر (Lactolith)، بافتهای گرانولوماتوز و یا تشکیل بافتهای نئوپلاستیک در مخزن سرپستانک باشد (۹، ۱۳، ۱۸، ۲۳).

از میان اختلالات متنوع سرپستانک، جراحات ضربه ای بالاترین میزان وقوع را دارا می باشند (۱۷). Radmacher در سال ۱۹۸۰ نشان داد که ۸۹ درصد تنگ شدگیهای سرپستانک به علت وارد آمدن ضربه، ۷/۹ درصد به دلیل عفونت، ۱/۳ درصد به دلیل نئوپلاسم و ۱/۸ درصد به دلایل ناشناخته می باشد و در همین تحقیق مشخص شد که ۹۱ درصد تنگ شدگیها تنها در یک سرپستانک (اغلب اوقات سرپستانکهای عقبی) اتفاق می افتد (۳۴). در تحقیقی که توسط Roine در سال ۱۹۷۵ بر روی ۶۶۵ راس گاو صورت گرفت، ۵۹/۸ درصد تنگ شدگیها در سرپستانک های عقب و ۴۰/۲ درصد در سرپستانک های جلو و ۴۹/۸ درصد در سمت چپ و ۵۰/۲ درصد در سمت راست رخ داده بود. در این تحقیق ۷۹/۵ درصد موارد تنگ شدگی در مجرای باریک، ۸/۵ درصد در قسمت میانی سرپستانک و ۳/۳ درصد در قسمت بالایی مخزن سرپستانک و در ۸/۷ درصد کل جمعیت، تنگ شدگی به طور کامل مخزن سرپستانک را در بر گرفته بود (۳۵).

مطالعه Alacam و همکاران در سال ۱۹۹۰ بر روی ۱۸۴۰ نمونه سرپستانک نشان داد که ۷۰/۱ درصد تنگ شدگیها در یک سوم پایینی سرپستانک اتفاق می افتند (۴) و در تحقیق Roine در سال ۱۹۷۵، ۸۰ درصد محل وقوع تنگ شدگی در مجرای باریک و نوک سرپستانک تعیین شد (۳۵).

به هر حال تنگ شدگیها در هر ناحیه ای از سرپستانک که اتفاق بیافتند می توانند خروج شیر را دچار اشکال کرده و یا کاملاً آنرا متوقف نمایند و علاوه بر ایجاد اشکال در شیر دوشی، موجب بروز ورم پستان، تحمیل هزینه های درمانی، دور ریختن شیر در طی مدت درمان و حذف پیش از موعد گاو گشته و در مجموع باعث وارد آمدن خسارات اقتصادی قابل توجه شوند (۲۲، ۲۴، ۳۵).



## مواد و روش کار

۱- حیوانات مورد استفاده: ۵ رأس گاو هلشتاین ۳-۵ ساله، شیروار و غیر آبیستن انتخاب شدند که در انتخاب آنها معیارهایی نظیر بلند بودن نسبی طول سرپستانکهای عقب، همتراز بودن آنها و عدم ابتلا به ورم پستان بالینی و تحت بالینی مورد توجه قرار گرفت.

۲- وسایل و مواد مصرفی: وسایل معمولی جراحی، پنس حلقه گذار (Elastrator) حلقه های لاستیکی مربوطه، سوند فلزی مخصوص پستان، نخ بخیه پلی گلاکتین ۹۱۰ (کارخانه اتیکون، آلمان) شماره های ۲-۰ و ۳-۰.

۳- اقدامات قبل از عمل: جهت کاهش خطر ذات الریه استنشاقی و نفخ شدید، ۲۴ ساعت قبل از عمل، غذا و ۱۲ ساعت قبل از عمل، آب خوراکی حیوان قطع شده (۱۷،۲۲) و از نمای پشتی سرپستانکهای عقب عکس فتوگراف تهیه می شد (تصویر ۱) تا بعداً بتوان وضعیت نهایی سرپستانکهای عقبی را با وضعیت اولیه قرار گرفتن آنها مقایسه نمود. سپس با تجویز زایلازین هیدرو کلراید ۲ درصد به میزان ۰/۱ میلی گرم به ازای هر کیلو گرم وزن بدن (به صورت وریدی) به حیوان آرامبخشی القا شده (۲۲،۲۹) و حیوان بر روی میز هیدرولیک جراحی به صورت خوابیده به پهلو راست، کاملاً مقید می شد. سپس سرپستانکها به روش معمول و با استفاده از محلول پویدان آیوداین اسکراب ۷ درصد شستشو و ضد عفونی می گردید. بیحسی موضعی با تزریق ۱۰ سی سی لیدوکائین هیدروکلراید ۲ درصد فاقد آدرنالین در قاعده هر سرپستانک و وارد نمودن ۵ سی سی از همین دارو به داخل مخزن سرپستانک، صورت می گرفت (۱۷) آنگاه با استفاده از پنس حلقه گذار یک عدد حلقه لاستیکی جهت کنترل خونریزی و خروج شیر در حین عمل افزایش زمان پایداری بیحسی موضعی، در قاعده هر سرپستانک قرار داده و پس از ضد عفونی مجدد، عمل شان گذاری انجام می شد (۱۹،۲۹).

۴- روش عمل: سرپستانک چپ عقب به صورت عرضی مورب (شیب به طرف خارج) در حد واسط یک سوم میانی پایینی طول سرپستانک، با استفاده از تیغ اسکالپل قطع می شد سپس در سطح میانی یک سوم بالایی سرپستانک راست عقب یک برش طولی قاچ خربزه ای تمام ضخامت (متناسب با مقطع عرضی سرپستانک چپ عقب) ایجاد می گردید (تصویر ۲).

جهت اجتناب از وارد آمدن جراحات به سطح مخاطی رو به روی محل برش، یک عدد سوند پستانی از طریق مجرای سرپستانک (چپ عقب) وارد مخزن سرپستانک شده و با منحرف کردن نوک آن به سمت دیواره داخلی سرپستانک، برش بر روی برآمدگی ناشی از وجود سوند پستانی شروع شده و سپس با استفاده از قیچی طول برش تا ۳ سانتیمتر امتداد می یافت و در نهایت به شکل قاچ خربزه ای، پوست و بافتهای زیرین آن حذف می شد (تصویر ۲). خونریزیهای موجود به وسیله پنس خون بند ظریف و در صورت لزوم با استفاده از لیگانور (پلی گلاکتین ۹۱۰ شماره ۳-۰) کنترل می شد. در شروع مرحله همدهانی، ابتدا یک بخیه نگهدارنده بین پوست لبه میانی هر دو سرپستانک زده می شد تا انجام بخیه های بعدی بدون کشش صورت پذیرد (تصویر ۳). در ابتدا لایه مخاطی هر دو سرپستانک به صورت ۲۶۰ درجه با الگوی ساده تک (گره ها در خارج از مخزن سرپستانک) با رعایت فواصل ۲-۳ میلیمتر (با استفاده از نخ بخیه پلی گلاکتین ۹۱۰ شماره ۳-۰) بخیه می شد، سپس با استفاده از نوک سوند پستانی فواصل مابین بخیه ها بررسی می گردید تا از جفت شدن کامل لبه های مخاطی اطمینان حاصل می شد و پس از این مرحله لایه میانی (ماهیچه ای) و پوست با استفاده از نخ بخیه پلی گلاکتین ۹۱۰ شماره ۲-۰ و با استفاده از الگوی بخیه

تشدیدی افقی تک (با فواصل ۵-۴ میلیمتر) بخیه می شد (تصاویر ۴ و ۵) (۱۷). پس از اتمام این مرحله با عبور دادن نوک کند قیچی جراحی از زیر حلقه های لاستیکی، آنها را بریده و از روی موضع برداشت می شدند (۲۹). وضعیت نهایی قرار گرفتن سرپستانکهای عقب پس از ایجاد همدهانی در تصویر ۶، نمایش داده شده است.

۵- اقدامات بعد از عمل: ثبت درجه حرارت مقعدی، تعداد ضربان قلب، تعداد تنفس، میزان اشتها و بررسی موضع ایجاد همدهانی به طور روزانه برای هر گاو صورت می گرفت. پنی سیلین جی پروکائین (کارخانه دارو پخش، ایران) به میزان ۲۰۰۰۰ واحد بین المللی هر ۱۲ ساعت به صورت تزریق عضلانی و همچنین پماد داخل پستانی حاوی ۳۰۰۰۰۰ واحد بنزیل پنی سیلین پتاسیم و ۱۰۰ میلی گرم دی هیدرو استریتومایسین سولفات (کارخانه تولید داروهای دامی ایران، ایران) و فلونیکسین مگلو مین (کارخانه ابوریحان، ایران) به میزان ۲/۲ میلی گرم به ازای هر کیلوگرم به صورت وریدی برای مدت ۴ روز تجویز می شد.

تا زمان کشیدن بخیه های پوست (۱۴ روز بعد از عمل)، تخلیه شیر با استفاده از سوند فلزی مخصوص پستان صورت می گرفت (۱۷) و پس از آن تخلیه شیر توسط دستگاه شیردوش و با ثبت زمان شیردوشی و حجم شیر انجام می شد.

از سرپستانک مشترک بین کارتیه های عقب تمام گاوها، در روزهای ۳-، ۰، ۳، ۷، ۱۴+ (نسبت به روز عمل)، جهت تهیه کشت و انجام آزمایش ورم پستان کالیفرنیا (CMT)، نمونه های شیر تحت شرایط استریل اخذ و به آزمایشگاه میکروب شناسی ارسال می شد.

## نتایج

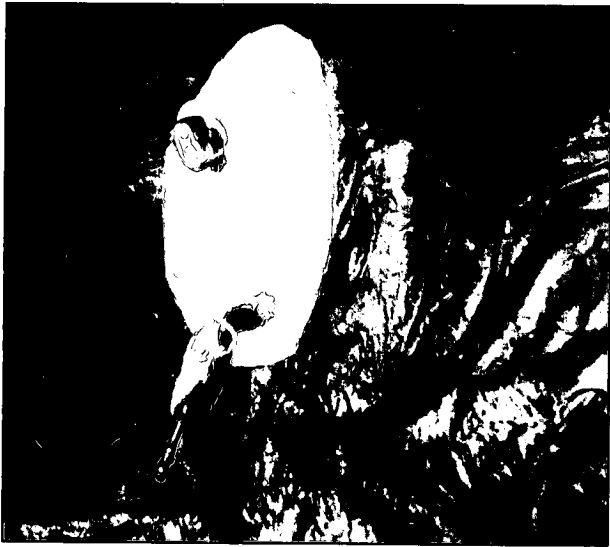بر اساس نتایج آزمایشگاه، هیچ گونه ورم پستان بالینی یا تحت بالینی گزارش نشد. در تخلیه شیر توسط سوند فلزی و دستگاه شیردوش، مشکل خاصی بروز نکرد. حجم شیر تولیدی کارتیه های عقب ۵ رأس گاو مورد مطالعه، قبل و بعد از عمل (طی دو نوبت دوشش روزانه) به ترتیب ۱۱/۲۵-۹/۱۵ لیتر و ۱۰/۵۸-۸/۸۰ لیتر ثبت گردید. همچنین زمان تخلیه کارتیه های چپ و راست عقب قبل از عمل به ترتیب ۱۱۵-۹۵ ثانیه و ۱۰۷-۸۸ ثانیه ثبت شد که زمان تخلیه کارتیه های مشترک عقب (هم دهانی شده)، ۱۹۷-۱۶۰ ثانیه ثبت شد که اندکی بیشتر از زمان تخلیه کارتیه های چپ و راست عقب می باشد. در هیچ یک از گاوها فیستولی در محل پیوند بروز نکرد.

## بحث

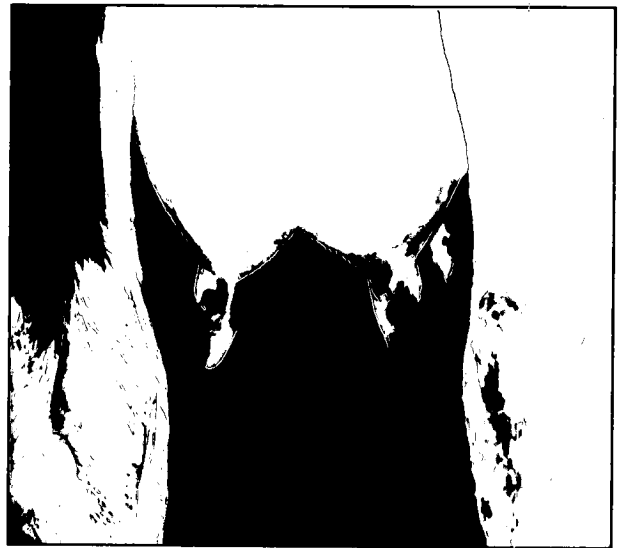از آنجایی که این تحقیق صرفاً به ضایعات یک سوم انتهایی سرپستانک پرداخته است لذا نمی توان نتایج این تحقیق را با روشهایی نظیر حذف بافتهای انسدادی با وارد کردن ابزار برنده به داخل سرپستانک، جراحی باز سرپستانک، وارد کردن پروتزهای موقت یا ثابت، پیوند زدن نوارهای مخاط دهان و یا وستیبول، پیوند خودی اسفنکتر سرپستانک و استفاده از آندوسکوپ که به ضایعات دو سوم بالایی سرپستانک توجه دارند، مقایسه نمود. زمانی که جراحات شدید و بعضاً غیر قابل درمان (با شیوه های رایج) در یک سوم انتهایی سرپستانک اتفاق بیافتد، رایجترین روش درمانی همانا کور کردن واز کار انداختن بافت کارتیه است.

برای این منظور می توان ۵۰۰ میلی لیتر از فرمالین ۲ درصد یا ۵۰۰-۵۰ میلی لیتر از محلول ۳۰ درصد نیترات نقره (۳-۱ مرتبه) یا ۲۰ میلی لیتر از

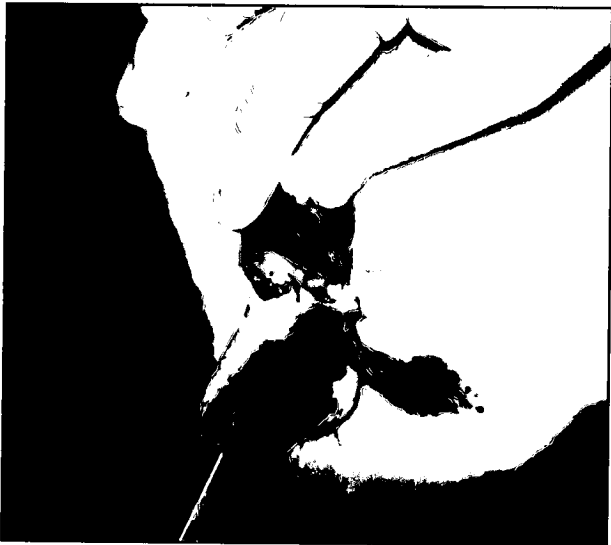



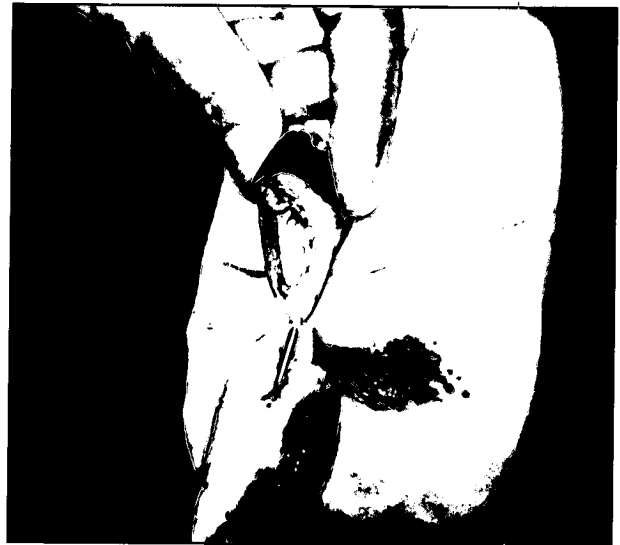تصویر ۲ - سرپستانک بالایی (چپ عقب) به صورت عرضی اریب قطع شده و در سرپستانک پایینی (راست عقب) یک برش قاج خریزه ای ایجاد شده است.



تصویر ۱ - وضعیت قرار گرفتن سرپستانکهای عقب قبل از عمل جراحی.




تصویر ۴ - بخیه مخاط سرپستانکها با الگوی ساده تک.



تصویر ۳ - انجام بخیه نگهدارنده بین پوست لبه میانی هردو سرپستانک.



تصویر ۶ - وضعیت نهایی قرار گرفتن سرپستانکهای عقب پس از ایجاد همدهانی.



تصویر ۵ - بخیه پوست و لایه میانی با الگوی تشکی تک.



## تشکر و قدردانی

هزینه های این مطالعه در قالب طرح مصوب معاونت پژوهشی دانشگاه تهران به شماره ۲۱۸/۳/۵۸۰ و اعتبارات قطب علوم درمانگاهی دانشکده دامپزشکی پرداخت شده است بدین وسیله از حوزه معاونت پژوهشی دانشگاه تهران و معاونت پژوهشی و مدیریت محترم قطب علوم درمانگاهی دانشکده دامپزشکی دانشگاه تهران تشکر و قدردانی می گردد.

## References

- سیف زاده، س.، فرخی اردبیلی، ف. و نوید، ج. (۱۳۸۱): ارزیابی بالینی و سونوگرافیک پیوند پایه دار سرپستانک اضافی در ترمیم ضایعات انتهای سرپستانک اصلی در گاو. خلاصه مقالات چهارمین سمپوزیوم جراحی، بیهوشی و رادیولوژی دامپزشکی ایران، دانشکده دامپزشکی دانشگاه شهید چمران اهواز، صفحه: ۱۸.
- مولایی، م.م.، ملکی، م. و شایگان، ک. (۱۳۸۰): بررسی بالینی و هیستوپاتولوژیک پیوند خودی اسفنکتر سرپستانک در گاو. خلاصه مقالات سومین سمپوزیوم جراحی و رادیولوژی دامپزشکی ایران، دانشکده دامپزشکی، دانشگاه ارومیه، صفحه: ۱۶.
- Agger, J.F. and Hesselholt, M. (1986): Epidemiology of teat lesions in a dairy herd. Nord. Vet. Med. 38: 209-219.
- Alacam, E., Dinc, D. and Guler, M. (1990): Occurrence and radiological studies of different teat lesions in dairy bovr. Dcutrbgd-Tierarztliche-wochenschrift. 97, 12: 523-526.
- Ames, N.K. and Charles, C. (1984): Placement of drain tube in obstructed teat. Food Animal. Oct. PP: 775-777.
- Amestutz, H.E. (1978): Teat Surgery. M. V. P. 59: 674-677.
- Arave, C.W. and Walter, J.L. (1980): Factors affecting lying behavior and stall utilization of dairy cattle. Appl. Anim. Ethol. 6:369-376.
- Aswad, A., Fathalla, M. and Rebesko, B. (1974): Contribution to the surgical techniques for repair of teat injuries. Acta Veterinaria. 24:157-163.
- Brightwell, A.H. (1969): Management of bovine teat problem. Can. Vet. J. 10:106-110.
- Bristol, D.C. (1989): Teat and udder surgery in dairy cattle: part-2: Compend Contin. Educ. Pract. Vet. 11:983-988.
- Bristol, D.C. (1989): Treatment of teat obstruction in a cow by transfer of oral mucosa and temporary implantation of an interluminal tube. JAVMA. 195: 492-494.
- Donawick, W.J. (1985): Surgical relief of teat obstruction in the cow. Proceeding. 13<sup>th</sup> Annu. Vet. Surg. Forum. PP: 72-75.
- Ducharme, N.G., Arighi, M. and Donald, H.F. (1987): Invasive teat surgery in dairy cattle. part-1. Surgical procedures and classification of lesions. Can. Vet. J. 28: 757-762.

محلول سولفات مس ۵ درصد و یا ۲۰ میلیتر اتر را وارد کارتیه نمود (۱۰). این روش درمانی بافت کارتیه را از کار انداخته و حجم شیر تولیدی توسط آن کارتیه برای همیشه از دست خواهد رفت که در طول عمر اقتصادی حیوان می تواند خسارت قابل توجهی را شامل شود.

Aswad و همکاران در سال ۱۹۷۴ به صورت تجربی پنج روش مختلف ایجاد اسفنکتر خودی را در درمان ضایعات شدید یک سوم انتهایی سرپستانک، معرفی کردند که در طی آنها قسمتهای مختلفی از یک سوم انتهایی ۱۸ سرپستانک از ۵ رأس گاوشیروار را برداشت نموده و با الگوهای مختلفی انتهایی قطع شده را بخیه نمودند. از مشکلات عمده ای که در این تحقیق بروز نمود می توان به تورم و نکروز مخاط مخزن سرپستانک، انسداد مجرا توسط تشکیل بافت اسکار و بروز ورم پستان اشاره نمود (۸).

Liebich در سال ۱۹۹۱ برای اولین بار تکنیک پیوند پایه دار سرپستانک اضافی را در درمان موفق پارگی انتهایی سرپستانک یک رأس گاو هلشتاین شیر، معرفی نمود (۲۶). پس از آن سیف زاده و همکاران در سال ۱۳۸۱ بر روی ۵ رأس گاو دو رگ غیر شیروار و دارای سرپستانک اضافی، این تکنیک را به طور تجربی انجام دادند. در این تحقیق هیچ گونه تنگی معنی داری در مخزن سرپستانک و یا ورم پستان بروز نکرد و به دلیل غیر شیروار بودن گاوها، فاکتورهایی همچون نحوه تخلیه شیر و حجم شیر، مورد ارزیابی قرار نگرفته است (۱). بسیاری از گاوهای مبتلا به جراحات شدید انتهای سرپستانک، فاقد سرپستانک اضافی در مجاور سرپستانک مبتلا بوده و یا در صورت وجود، ممکن است سرپستانک اضافی آنها فاقد اسفنکتر و مجرای باز باشد. همچنین انجام این تکنیک در طی ۲-۳ مرحله جراحی، از جمله عواملی هستند که کاربرد این تکنیک را محدود می کنند ولی در عوض به خاطر خودی بودن بافت پیوندی، احتمال پس زدن آن توسط سیستم ایمنی وجود نخواهد داشت (۱).

تکنیک ایجاد همدهانی بین سرپستانک مجروح با سرپستانک سالم، مثل هر تکنیک جراحی دیگر دارای مزایا و معایب خاص خود می باشد که می تواند کاربرد آن را توجیه یا منع نماید. از جمله مزایای این روش می توان به سادگی تکنیک جراحی، یک مرحله بودن عمل جراحی، عدم نیاز به ابزار و مواد گران قیمت، قابلیت انجام در محیط گاوداری و عدم بروز واکنشهای ایمنی بخاطر خودی بودن پیوند اشاره نمود. افزایش احتمال بروز ورم پستان همزمان در کارتیه های دارای سرپستانک مشترک، احتمال تشکیل بافت گرانولوماتوز و یا فیستول در محل پیوند از معایب این روش می باشد. کوتاه بودن طول سرپستانک مبتلا، فاصله بیش از حد بین سرپستانکها به دلیل بزرگ بودن کارتیه ها، همتراز نبودن سرپستانکها (مثلاً به دلیل پایین افتادگی غیر متقارن کارتیه ها) از جمله عوامل محدود کننده کاربرد این تکنیک می باشند (۱۶). همچنین باید یادآور شد که وجود حلقه های لاستیکی (تورنیکت) ممکن است باعث شود که عروق قطع شده در حین عمل به خوبی لیگاتور نشده و پس از بریدن حلقه های لاستیکی خونریزی اتفاق افتاده و منجر به تشکیل لخته خون و گاهی اوقات انسداد مجرا شود (۲۹).

با توجه به نتایج تحقیق قمصری و دارستانی در سال ۱۳۸۱ و نتایج تحقیق حاضر، در صورت فراهم بودن شرایط آناطومیکی مناسب می توان این تکنیک را به عنوان یک تکنیک نجات بخش در درمان ضایعات شدید و پیشرفته انتهای سرپستانک توصیه نمود (۱۶).



14. Dzuba, L.M. (1983): Reconstructive teat surgery for complete teat canal. *Bovine Practitioner*. 13: 209-211.
15. Espersen, G. (1976): Udder Surgery. *Bovine Practitioner*. 2:86-88.
16. Ghamsari, S.M. (1996): Histological and histochemical studies on the teat structures, and clinico-pathological evaluation of teat wound healing in dairy cattle. PhD. Tesis. The united graduate school of veterinary sciences, Gifu University. PP: 6-19.
17. Ghamsari, S.M. and Darestani, M. (2002): A new technique for surgical treatment of severe and progressed lesions in distal end of teat in dairy cattle. *Proceeding. 27<sup>th</sup> World Veterinary Congress. Tunisia*. PP: 193 (abst).
18. Hartigan, P. (1971): Some aspect of bovine teat surgery (teat blockage). *Irish Vet. J.* 25, 8:147-151.
19. Hartigan, P. (1971): Some aspect of bovine teat surgery (laceration). *Irish Vet. J.* 25: 179-183.
20. Heidrich, H.J. and Renk, W. (1967): Disease of Mammary Gland of Domestic Animals. W.B. Saunders. Philadelphia. PP:63-98.
21. Hirsbrunner, G., Metzger, L. and Steiner, A. (1998): Implantation of a reinforced polytetrafluoroethylene vascular graft for treatment of obstruction of the teat and mammary gland cistern in cattle. *JAVMA*. 22, 9:1432-1435.
22. Hirsbrunner, G. and Steiner, A. (1999): Use of theoscopic triangulation technique for endoscopic treatment of teat obstruction in cow. *JAVMA*. 214, 11: 1668-1671.
23. Horney, F.D. (1989): Bovine skin and mammary gland, In: Jennings, P. B. *The Practice of Large Animal Surgery*. W.B. Saunders. Philadelphia. PP:263-271.
24. Hull, B.L. (1985): Teat and udder surgery. *Proceeding. 13<sup>th</sup> Annu. Vet. Surg. Forum*: 67-71.
25. Johnson, L. (1988): Mammary gland, In: Oehme, F.W. 2<sup>nd</sup> ed. *Text Book of Large Animal Surgery*. Williams & Wilkins, Baltimore, PP:220-230.
26. Liebich, V.W. (1991): Transplantation of an accessory teat as treatment of teat end laceration with teat duct defect. *Wien Tierarzti. Mschr*, 78: 159-162.
27. Maina, A.K. and Kyule, M.N. (1991): Occurrence of perforating and non-perforating teat injuries in dairy cattle in Kenya. *Bull. Anim. Hlth. Prod. Afr.* 39: 347-349.
28. Metzger, L. (1999): Permanent implantation of reinforced polytetrafluoroethylene vascular graft for treatment of artificial defects of the teat cistern mucosa in cows. *AJVR*. 60: 56-62.
29. Modransky, P. and Welker, B. (1993): Management of teat laceration and fistulae. *Vet. Med. Oct*: 995-1000.
30. Molaei, M.M. and Oloumi, M.M. (2002): Experimental reconstruction of teat mucosal graft in cows. A histopathologic and radiographic study. *J. Vet. Med.* 49: 379-384.
31. Mortan, J. M. and Fitzpatrick, D.H. (1987): Teat burns in dairy cattle. *Aust. Vet. J.* 64: 69-72.
32. Narasinba, A.V. and Suryanarayana, M.T. (1984): Incidence of udder and teat anomalies in buffaloes. *Indian Vet. J.* 61, April: 311-314.
33. Nassef, M.A., Coy, C.H. and Watson, L. (1988): Method to create and maintain the patency of the bovine mammary papilla. *Am. vet. Res.* 49: 1131-1133.
34. Radmacher, D. (1980): Etiology, treatment and prognosis of teat stenosis in the cow. *Tierarztliche Hochschule, Hannover*, P: 103.
35. Roine, K. (1975): Observation on teat stenosis. *Nord. Vet. Med.* 27: 107-111.
36. Trent, A.M., Smith, D.F. and Beck, K. (1988): Repair of teat sinus obstruction with mucosal graft and temporary tube implantation. *Vet. Surg.* 17:44-48.
37. Trent, A.M., Smith, D.F. and Beck, K. (1990): Use of mucosal graft and temporary tube implants for treatment of teat sinus mucosal injuries. *AJVR*. 51: 666-676.
38. Tulleners, E. and Hamir, A. (1996): Effect of teat cistern mural biopsy and teatoscopy stab versus longitudinal incision with or without tube implant on incisional healing in lactating dairy cattle. *AJVR*. 51: 1257-1264.
39. Witzig, P., Rusch, P. and Berchtold, M. (1984): Diagnosis and treatment of teat stenosis in dairy cattle with special references to radiography and thelotomy. *Vet. Med. Review.* 2:122-132.

