

بررسی کالبدشناسی کانالهای داخل جسم غاری و نحوه ارتباط آنها در اندام جفتگیری گاومیش نر بالغ

دکتر محمدعلی ابراهیمی سعادتلو^{۱*} دکتر غفار اردلانی^۲

دریافت مقاله: ۱۹ آبان ماه ۱۳۸۱

پذیرش نهایی: ۲۰ تیر ماه ۱۳۸۲

Anatomical study of the internal canals of corpus cavernosum and their relation in the mature buffalo's penis

Ebrahimi, M.A.,¹ Ardalani, G.²

¹Department of Basic Sciences Faculty of Veterinary Medicine, Azad Islamic University of Tabriz, Tabriz- Iran. ²Department of Basic Sciences Faculty of Veterinary Medicine, University of Urmia, Urmia- Iran.

Objective: To determine direction, number and relation of corpus cavernosum's canals with each other and cavernous spaces in buffalo.

Samples: Twenty mature buffalo's penis.

Procedure: Injection of colored plastic material to corpus cavernosum's canals in the proximal part of penis in order to study the route and relation of canals after dissolving soft tissues in acid.

Results: There is a single canal that courses distally in the dorsal and proximal part of the corpus cavernosum penis to the sigmoid flexure, where it is connected by anastomoses to two ventrolateral canals, one on each sides of urethral groove. These canals extend from sigmoid flexure to the distal end and their accessory branches lead to cavernous spaces.

Conclusion: Presence of these canals along the penis explain fast erection in these animals' penis. *J. Fac. Vet. Med. Univ. Tehran. 58, 3: 207-210, 2003.*

Key words: Anatomy, Buffalo, Penis, corpus cavernosum, Canal.
Corresponding author email: anatomist_2001@yahoo.com

هدف: مطالعه مسیر و تعداد کانالهای داخل جسم غاری و ارتباط آنها باهم و با فضاهای غاری.

نمونه‌ها: بیست اندام جفتگیری گاومیش نر بالغ.

روش: از انتهای قطع شده آلت تناسلی، به داخل کانالهای جسم غاری و مواد رنگی پلاستیکی نظیر لاتکس و رزین رودوپاس تزریق گردید و بعد از هضم بافتیهای نرم در اسید، مسیر این کانالها و نحوه ارتباط آنها مورد مطالعه قرار گرفت.

نتایج: تعداد این مجاری در ناحیه ابتدایی بدنه آلت تناسلی یکی بوده که به نام مجرای پشتی آلت تناسلی نامیده می شود. این مجرا به طور واضح تا قبل از خم S شکل در قسمت پشتی آلت تناسلی ادامه پیدا می کند و توسط مجاری ریز خون فضاهای غاری این ناحیه را تأمین خواهد کرد ولی بعد از آن کم کم محو شده و جای خود را به دو مجرای شکمی - جانبی می دهد. بعد از خم S شکل فقط مجاری شکمی - جانبی در طول آلت تناسلی به طور واضح دیده می شوند که در طرفین شیار پیشابراهی به سمت جلو ادامه پیدا می کنند. در بخش آزاد آلت تناسلی این مجاری شکمی - جانبی هر کدام به دو یا سه شاخه طولی تقسیم شده که یکی از آنها تا انتهای آلت کشیده می شود.

نتیجه گیری: وجود این کانالها به صورت واضح در طول آلت تناسلی و ارتباط زیاد اینها با فضاهای غاری کوچک توجیه کننده نعوظ سریع در این حیوان است. مجله

دانشکده دامپزشکی دانشگاه تهران، (۱۳۸۲)، دوره ۵۸، شماره ۳، ۲۱۰-۲۰۷.

واژه های کلیدی: کالبد شناسی، گاومیش، اندام جفت گیری، جسم غاری، کانالهای داخلی.

مواد و روش کار

در این بررسی تعداد ۲۰ نمونه آلت تناسلی سالم مورد استفاده قرار گرفت. این نمونه ها به نحوی از بدن حیوان جدا شدند که بخشی از عضله ورکی- غاری روی آلت تناسلی دیده می شد. برای تهیه قالب کانالهای داخل جسم غاری بعد از جدا کردن آلت تناسلی از بدن، در ابتدای بدنه آن و در داخل کانال پشتی آلت، توسط سوزنهای فلزی نمره ۱۴ و ۱۶ کانولاگذاری کرده و اطراف کانولاها به وسیله پنس فلزی بسته شد. بعداً توسط سرنگهای ۵۰ سی سی موادی نظیر لاتکس و رودوپاس که در حالت طبیعی مایع هستند به داخل کانال پشتی آلت تناسلی تزریق گردید. میزان تزریق تاحدی خواهد بود که حالت نعوظ کامل در آلت تناسلی ایجاد شود. لاتکس محلول شیری رنگی است که در محیط قلیایی محلول هست و در محیط اسیدی منعقد شده و ساختار ارتجاعی و سفتی ایجاد می کند که برای رؤیت خوب به این محلول مواد رنگی پلاستیکی اضافه می کنند. در صورت غلیظ بودن لاتکس از آمونیاک ۲ درصد استفاده می شود. پس از تزریق لاتکس ابتدای کانال را توسط پنسهای فلزی بسته و به محل تزریق پنبه آغشته به اسید استیک ۱ درصد می گذاریم تا در محیط اسیدی، لاتکس سفت گردد. همچنین برای تهیه قالب بعدی از رودوپاس که پودر سفید رنگی می باشد و به میزان ۱۰ درصد در استن حل می کنیم استفاده می شود. برای رؤیت بهتر به این محلول ماده رنگی میکروولیت اضافه می گردد.

گاومیش یک حیوان اقتصادی حداقل در مناطق دام خیز کشور ما می باشد و تصور می شود که کار کردن در این راستا و بهبود بخشیدن به وضع تولیدمثل این حیوان نقش مهمی را در اقتصاد کشور بازی کند. یکی از دستگاه های بدنی که مطالعات نسبتاً محدودی در این زمینه صورت گرفته دستگاه تناسلی مخصوصاً اندام جفتگیری گاومیش نر می باشد که در تولید مثل و بقای نسل این حیوان نقش مهمی را ایفا می کند. این قسمت همانند سایر بخشهای بدن در معرض آسیبها و ناهنجاریهای مختلف قرار داشته و از این رو شناخت وضعیت طبیعی آن اهمیت زیادی دارد. ناهنجاریهای این اندام منجر به ناتوانی در عمل جفت گیری شده که باعث خارج شدن این حیوان از زنجیره تولیدمثلی می شود (۴،۵،۶،۷). با این وصف و با توجه به این ناهنجاریها، کالبدشناسی این اندام از هر نظر احساس می شود که در بدو امر بررسی وضعیت و ارتباط کانالهای داخل جسم غاری ضروری است.

در مورد کالبد شناسی اندام جفتگیری گاو و گوسفند و سایر نشخوارکنندگان کارهای زیادی صورت گرفته ولی در مورد گاومیش گزارشی وجود ندارد که این بررسی به این منظور و برای رسیدن به یافته های جدید صورت گرفته است (۱،۲،۳،۸،۹،۱۰،۱۱،۱۲،۱۳،۱۴،۱۵،۱۶،۱۷).

(۱) گروه آموزشی علوم پایه دانشکده دامپزشکی دانشگاه آزاد اسلامی واحد تبریز، تبریز- ایران.

(۲) گروه آموزشی علوم پایه دانشکده دامپزشکی دانشگاه ارومیه، ارومیه- ایران.

(* نویسنده مسؤل anatomist_2001@yahoo.com



قشر مجاری به طور موقت افزایش یافته و شاخه های جانبی کوچک و بزرگی از آنها جدا می شود. این شاخه های جانبی به طرف نوک آلت متمرکز و هم سو شده و به صورت طولی در می آیند که نهایتاً با یکدیگر ارتباط برقرار کرده و باز در فضاهای غاری ناپدید خواهند شد (تصویر ۳).

در انتهای دور جسم غاری و نرسیده به بخش آزاد آلت هر مجرای شکمی حدوداً به دو یا سه شاخه که از نظر اندازه کمی باهم فرق دارند، تقسیم می گردد. مسیر این شاخه ها طولی بوده و یکی از این مجاری که از سایرین بزرگتر می باشد به سمت انتهای آلت کشیده می شود. شاخه های انتهایی نیز در ضمن حرکت به سمت جلو باهم ارتباطاتی را ایجاد می کنند این ارتباطات مستقیم یا به صورت غیر مستقیم می باشند (تصویر ۳).

تعداد مجاری ارتباطی مستقیم بین مجاری شکمی سمت راست و چپ خیلی کم است. همچنین در انتهای آلت تناسلی نیز این مجاری، ارتباط بسیار نزدیکی با فضاهای غاری دارند و فضاهای غاری این ناحیه بسیار فشرده و کوچک بوده به طوری که مجاری اصلی و مجاری ارتباطی بین آنها به سختی دیده می شود (تصویر ۳).

بحث

مطالعات به دست آمده نشان داد که در طول آلت تناسلی گاو همیشه کانالهایی وجود دارد که همانند مجاری آلت تناسلی گاو تقریباً حالت منظمتری دارند (۱۰، ۱۲). این مجاری در واقع نتیجه به هم پیوستگی فضاهای جسم غاری است که پشت سر هم قرار گرفته اند. در زمان تزریق در داخل جسم غاری اگر کانولا در داخل این فضا قرار بگیرد عمل تزریق به راحتی انجام می شود و نعوذ تصنعی سریعاً حاصل می شود ولی اگر در داخل فضایی غیر از فضای مورد نظر واقع شود این عمل به سختی و خیلی دی صورت خواهد گرفت. پس بنابر این فضاهای مورد نظر را به علت تسهیل عبور خون می توانیم مجرا یا کانال نیز نامگذاری کنیم. وجود چنین کانالها یا مجراهایی در قالبهای به دست آمده بوضوح مشخص می باشد. در بعضی از منابع به فضاهای غاری موجود در جسم غاری به علت اینکه دارای دیواره شبیه به وریدها می باشند فضاهای وریدی و به این کانالها، وریدهای موجود در جسم غاری اطلاق می کنند (۱۲). این مجاری از ریشه آلت تناسلی تا انتهای آن کشیده می شوند. در ناحیه خم S شکل قطر این مجاری به حداکثر خود می رسد که از این نظر به مجاری آلت تناسلی گاو شبیه می باشد. این مجاری از جوانب با فضاهای غاری در ارتباط بوده و آنها را از خون مشروب می کند. پرشدن فضاهای خونی بزرگ موجود در خم S شکل، عامل اصلی بازشدن این خم و در نتیجه بیرون آمدن آلت تناسلی از غلاف می باشد.

کانالهای موجود در ساقهای آلت تناسلی که به نام مجرای ساق نامیده می شوند وقتی به ابتدای تنه آلت تناسلی می رسند باهم یکی شده و در نتیجه یک مجرای پشتی را در قسمت پشتی آلت تشکیل می دهند. این کانالها خون را از شریان عمقی آلت تناسلی به داخل فضاهای غاری هدایت می کنند. مجرای پشتی مجرای اصلی تغذیه کننده فضاهای غاری محسوب می شود. این مجرا در مسیر خودش گهگاه دو شاخه شده و دوباره به صورت یک مجرا در می آید. بتدریج در نزدیکی خم S شکل به جای یک مجرای پشتی دو مجرای شکمی-جانبی در مقطع آلت تناسلی ظاهر می گردد که این مجاری خون خود را از مجرای پشتی توسط مجاری ارتباطی بسیار ریز دریافت می کنند.

بعد از تزریق این محلول لازم است تا مدتی نمونه داخل آب مانده تا استن موجود در محلول خارج گشته و ماده رودوپاس به صورت یک بافت سفت و شکننده در داخل جسم غاری و کانالهای داخلی آن تثبیت شود. بعد از تزریق این دو ماده آلت تناسلی را به طور کامل به داخل اسید کلریدریک غلیظ ۳۳ درصد منتقل می کنیم. بعد از هضم بافتهای نرم قالب این جسم غاری همراه با کانالهای داخلی به صورت سفت بر جای می ماند که براساس این قالبها مسیر کانالهای داخل بررسی می گردد.


نتایج

تعداد مجاری یا کانالهای موجود در ناحیه ریشه آلت تناسلی دو تا یا به عبارتی در داخل هر ساق یکی بوده و وقتی به ناحیه تنه می رسند باهم ترکیب شده و یک کانال پشتی را در ابتدای تنه آلت تناسلی می سازند (تصویر ۱).


مجرای پشتی در حین حرکت به سمت جلو در بعضی نواحی به طور موقت به دو شاخه تقسیم شده و بعد از طی مسافتی حدود یک سانتیمتر دوباره باهم ترکیب می شوند و این عمل تا قبل از رسیدن به خم S شکل، ۲-۴ بار تکرار می گردد (تصویر ۲). مجرای پشتی از طریق یکسری مجاری بسیار ریز فضاهای غاری این منطقه را تغذیه می کند (تصویر ۱). مجرای پشتی تا قبل از خم S شکل بسیار ضخیم و کلفت می باشد ولی بعد از خم S شکل کم کم ضعیف شده و در بین فضاهای غاری محو می گردد. بعد از خم اول S شکل به علت ضعیف شدن مجرای پشتی تشخیص آن خیلی مشکل می شود. این مجرا همچنین در بعضی نواحی تقویت شده و حتی در بعضی قسمتها به چندین شاخه ریز تبدیل می گردد (تصویر ۲). ولی به هر حال در قسمت پشتی و با حالت تحلیل رفته به مسیر خود به سمت ابتدای ناحیه آزاد آلت تناسلی ادامه داده و مجاری ریز جانبی که باهم مرتبط هستند را از خود خارج می کند و تقریباً در آن قسمت محو می گردد (تصویر ۳). کم کم که به ابتدای انحنای اول خم S شکل نزدیک می شویم تعداد کانالها یا مجاری به سه تا تبدیل می گردد، یعنی از قطر و ضخامت کانال پشتی به طور قابل توجهی کاسته شده ولی به جای آن دو کانال شکمی-جانبی در قسمت شکمی جسم غاری در اطراف نودان پیشابراهی ظاهر می گردد (تصویر ۴).

کانالهای شکمی توسط مجاری رابط به کانال پشتی متصل هستند و خون خود را از کانال پشتی دریافت می کنند. به عبارت دیگر شاخه های کوچکی که از مجرای پشتی جدا می شوند هم فضاهای غاری را تغذیه می کنند و هم شاخه های جانبی بزرگی را به کانالهای شکمی می فرستند. به این شاخه های جانبی مجاری ارتباطی نیز گفته می شود (تصویر ۲). علاوه بر ابتدای ناحیه خم S شکل که مجاری ارتباطی اصلی بین کانال پشتی و کانالهای شکمی دیده می شود در طول مسیر کانال پشتی نیز این مجاری وجود دارد ولی اندازه های آنها کوچکتر هستند. مجاری شکمی به صورت زوج بوده و در طرفین شیار پیشابراهی قرار دارند. این مجاری در ابتدای خود به ساقها نمی رسند ولی با شاخه های جانبی مجرای پشتی و با فضاهای غاری ارتباط برقرار می کنند. همچنین مجاری شکمی به صورت طولی قرار گرفته و به وسیله مجاری فرعی باهم ارتباط دارند. شاخه های جانبی مجاری شکمی نیز به فضاهای غاری هدایت می شوند (تصویر ۵). تقریباً بزرگترین مجرای شکمی در ابتدای خم S شکل دیده می شود و در حالت کلی اندازه مجاری شکمی به طرف نوک آلت بتدریج کاهش می یابد. در بعضی قسمتها

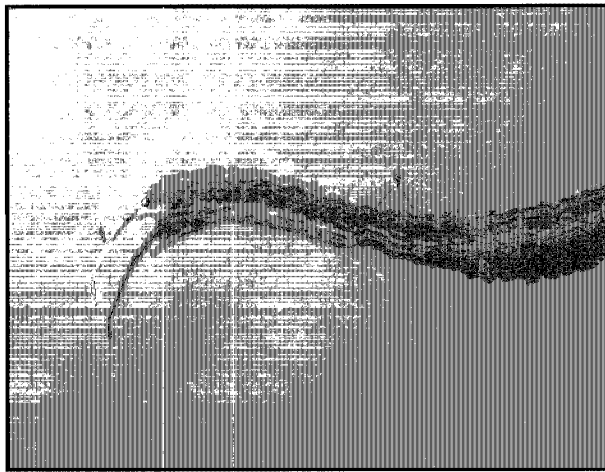




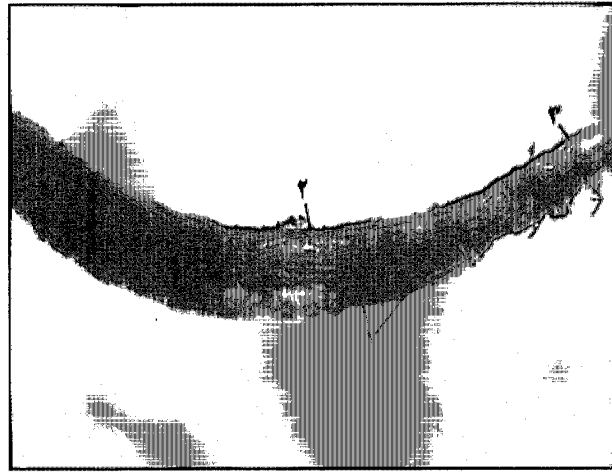
تصویر ۲- نمای جانبی قالب جسم غاری آلت تناسلی در نزدیکی خم S شکل. (رودوپاس).
۱) مجرای ارتباطی بین مجرای پشتی و مجاری شکمی جانبی. ۲) مجرای پشتی جسم غاری. ۳) دو شاخه شدن مجرای پشتی در بعضی از قسمتهای آن.



تصویر ۱- قالب جسم غاری آلت تناسلی. نمای پشتی (رودوپاس).
۱) فضاهای نموظی جسم غاری. ۲) مجرای پشتی داخل جسم غاری.



تصویر ۴- نمای شکمی قالب آلت تناسلی در خم S شکل (رودوپاس).
۱) انتهای مجرای پشتی جسم غاری. ۲) مجاری شکمی- جانبی جسم غاری.




تصویر ۳- قالب جسم غاری آلت تناسلی. نمای شکمی- جانبی (رودوپاس).
۱) مجاری شکمی- جانبی داخل جسم غاری. ۲) مجرای پشتی. ۳) چند شاخه شدن مجاری در انتها.

ضرورت پیدا می کند. پس به طور کلی در هر بخش از طول آلت تناسلی که فضاهای غاری بیشتر و عریضتر هستند مجاری یا کانالهای خونی به آن بخشها کشیده خواهند شد.

در انتهای جسم غاری و نرسیده به بخش آزاد آن هر مجرای شکمی- جانبی به چند شاخه تقسیم می گردد که از نظر اندازه فرق دارند. مسیر این مجاری باز به صورت طولی بوده و به سمت انتهای آلت حرکت می کنند. در ضمن حرکت این مجاری به سمت جلو، باهم و همچنین با فضاهای غاری ارتباط برقرار کرده و خون این بخشها را تأمین می کنند. در انتهای آلت تناسلی مجاری طولی در داخل فضاهای غاری ریز آن قسمت محو و ناپدید می شوند. بر اساس تحقیقات به عمل آمده در مورد گاو نیز نشان داده شده است که مجاری موجود در ساق آلت تناسلی در ابتدای ناحیه تنه به هم متصل شده و یک مجرای طولی پشتی- مرکزی را تشکیل می دهد که این مجرا تا انحنای دوم خم S شکل به اتمام می رسد و قبل از اتمام این مجرا، در طرفین شیار پیشابراهی دو مجرای شکمی ایجاد می گردد، یعنی مجاری طولی - شکمی گاو همانند گاو میش از مجرای طولی - پشتی آلت جدا می شوند (۱۰، ۱۲، ۱۶).

همچنین بیان شده است که در گاو مجاری شکمی به طور جداگانه تا انتهای آلت تناسلی امتداد دارند (۱۶). این حالت همچنین در گاو میش با تبدیل شدن آنها به مجاری ریز طولی نیز دیده می شود.



تصویر ۵- نمای پشتی قالب جسم غاری آلت تناسلی در بخش آزاد آن (رودوپاس).
۱) مجاری شکمی- جانبی جسم غاری. ۲) مجاری ارتباطی بین کانالهای شکمی- جانبی. ۳) مجاری پشتی جسم غاری.

تبدیل کانال پشتی به کانالهای جانبی احتمالاً به این علت است که چون از خم (S) شکل و به بعد فضاهای غاری در جوانب آلت تناسلی تقریباً وسعت بیشتری پیدا می کنند و چون ترابکول ها در این بخشها ظریفتر می گردند پس وجود کانالهای اختصاصی برای تغذیه خونی این قسمتها



References

1. Ashdown, R.R. (1962): Persistanc of the penile frenulum in young bulls. *Vet. Rec.* 74: 1-5.
2. Ashdown, R.R.(1970): Angioarchitecture of the sigmoid flexure of the bovine corpus cavernosum penis, and its significans erection. *J. Anat.* 106: 403-404.
3. Ashdown, R.R. (1973): Functional anatomy of the penis in ruminants. *The Veterinary Annual*. 14th ed. Grunsell, Hill, John Writh Bristol. PP: 20-40.
4. Ashdown, R.R., Barnett, S.W. and Ardalani, G. (1981): Impotence in boar, Angioarchitecture and venous drainages of the penis in normal boars. *Vet. Rec.* 109:375-382.
5. Ashdown, R.R., Barnett, S.W. and Ardalani, G. (1982): Impotence in boar, clinical and anatomical studies on impotent boars. *Vet. Rec.* 110: 349-356.
6. Ashdown, R.R, David, J.S.E. and Gibbs, C. (1979): Impotence in bull, Abonormal venous drainage of the corpus cavernosum penis. *Vet. Rec.* 104: 423-428.
7. Ashdown, R.R. and Gilanpour, H. (1974): Venous drainage of the corpus cavernosum penis impotent and normal bull. *J. Anat.* 117: 159-170.
8. Ashdown, R.R. and Pearson, H. (1973): Studies on "Corkscrew Penis" in the Bull. *Vet. Rec.* 14:30-35.
9. Ashdown, R.R., Ricketts, S.W. and Wardly, R.C.(1968): The fibrous architecture of the integumentary covering of the bovine penis. *J. Anat.* 103: 567-572.
10. Ashdown, R.R. and Smith, J.A. (1969): The anatomy of the corpus covernosum penis. *J. Anat.* 104: 153-159.
11. Beckett, S.D., Reynolds, T.M., Walker, D.F., Hudson, R.S. and Purohit, R.C. (1974): Experimentally induced rupture of corpus covernosum penis of the bull. *Amer. J. Vet. Res.* 35: 765-767.
12. De Lahunta, A. and Habel, R. (1996): Applied veterinary Anatomy, 3rd ed. W.B. Saunders Company: PP:290-293.
13. Dyce, K.M., Sack, W.O. and Wensing, C.S.G. (1995): Text Book of Veterinary Anatomy, W.B. Saunders Company. Chap. Urugenital apparatus. PP: 682-686.
14. Farquharson, J. (1972): Fracture of the penis in the bull. *Vet. Med. Small Animal Clin.* 47,175-176.
15. Getty, R. (1975): Sisson and Grasman's, The anatomy of the domestic animals, 5th ed. W.B. Saunders Company, Philadelphia, London- Toronto, Chap. Urögenit. Syst. PP: 943-946.
16. Gilanpour, H. (1972): Angioarchitecture and functional anatomy of the penis in ruminants. A thesis submitted for the degree of Dodtor of Philosaphy, University of London. PP: 1-3.
17. Nickel, R., Schummer, A. and Seiferle, E. (1979): The viscera of the domestic mammals. 2th ed. Verlag Parey, Berlin-Humburg,Clap. Urogenit. Syst. PP: 336-339.

