

ایجاد مسمومیت تجربی با گل افعی در گوساله های بومی

دکتر مسعود مهام*^۱ دکتر رحیم حب نقی^۲ دکتر مجتبی هادیان^۱

دریافت مقاله: ۱۰ دی ماه ۱۳۸۱
پذیرش نهایی: ۲۹ شهریورماه ۱۳۸۲

Experimental intoxication by *Echium italicum* in native calves

Maham, M.,¹ Hobbenaghi, R.,² Hadian, M.¹

¹Department of Clinical Sciences, Faculty of Veterinary Medicine, University of Urmia, Urmia-Iran. ²Department of Pathobiology, Faculty of Veterinary Medicine, University of Urmia, Urmia-Iran.

Objective: To identify the clinical signs, clinical pathology and pathological findings in experimental *Echium italicum* poisoning in native calves.

Design: Interventional study.

Animals: Ten native calves aged 5 to 7 months in two groups (experiment and control).

Procedure: The fresh *E. italicum* was fed as the sole diet to experimental calves during 8 weeks. Calcium, phosphorus, sodium, creatinine, BUN, AST and GGT were determined in serum of calves at weekly intervals during the period of experiment. Histopathological examinations were performed on tissue samples.

Statistical analysis: One way ANOVA.

Results: This experimental study revealed a significant increase in serum calcium, GGT and AST ($P < 0.05$). During the trial, one of the 5 calves on the *Echium* diet died in day 49 without showing any symptoms before. The calves of experimental group showed similar histological changes in liver, such as centrilobular necrosis, portal triad fibrosis and bile duct proliferation with polymorph neutrophil infiltration. In the asymptomatic calf, the kidneys showed acute tubular necrosis.

Clinical implications: It is concluded that *E. italicum* is not a suitable fodder for calves and can be toxic due to its pyrrolizidine alkaloids. *J. Fac. Vet. Med. Univ. Tehran. 58, 4:363-367, 2003.*

Key words: *Echium*, Plant poisoning, Calf, Pyrrolizidine alkaloids.

Corresponding author email: m.maham@mail.urmia.ac.ir

پیرولیزیدینی، تعداد قابل توجهی از آنها (مانند گل گاو زبان) به صورت های مختلف به عنوان گیاهان دارویی، بعضی از آنها به عنوان سبزی در سالاد و... مورد مصرف انسان واقع می شوند. به علاوه حضور این آلکالوئیدها در محصولات دامی (بویژه شیر و عسل) به علت اهمیت بهداشتی مورد توجه قرار گرفته است (۴،۵،۹،۱۳،۱۶،۱۹،۲۲،۲۳،۲۴).

ایجاد ضایعات کبدی به صورت حاد یا مزمن از مهمترین عوارض این مسمومیت است (۱۹). متابولیت های این آلکالوئیدها در کبد با گروه های پیرول ترکیب شده و تیواترهای پیرولی را تولید می نمایند. این مواد با ایجاد اختلال در تکثیر DNA از میتوز هپاتوسیت ها جلوگیری کرده و همراه با غول بیکر شدن سلولهای کبدی (megalocytosis)، مرگ آنها را سبب می گردند. به این ترتیب تعداد سلولهای کبدی بتدریج کاهش یافته و در نهایت نارسایی کبدی و مرگ مشاهده می شود. این سموم در گاو و انسان علاوه بر مگالوسیتوز، با ایجاد پرولیفراسیون آندوتلیال و هیپرتروفی مدیال در سیاهرگهای کبدی موجب انسداد آنها می شوند (۵،۱۶،۲۶). در وقوع موردی از مسمومیت با آلکالوئیدهای پیرولیزیدین در گاو در پیشوای ورامین کبد کوچک، رنگ پریده و سفت بوده و تمام اعضای حفره بطنی در مایعات آسیتی شناور بوده اند (۱).

هدف: ایجاد مسمومیت تجربی با گل افعی (*Echium italicum*) در گوساله های بومی و مطالعه نشانه های بالینی، آزمایشگاهی و آسیب شناسی آن. طرح: مطالعه مداخله ای.

حیوانات: ده رأس گوساله بومی ۵ تا ۷ ماهه (در دو گروه ۵ رأسی کنترل و آزمایش). روش: گل افعی از مراتع روستاهای اطراف ارومیه جمع آوری شد. به مدت ۸ هفته گوساله های تحت تجربه فقط از گل افعی تازه تغذیه شدند. به صورت هفتگی در نمونه های سرم گوساله ها سدیم، فسفر، کلسیم، کراتینین، AST، BUN و GGT اندازه گیری شد. نمونه های بافتهای مختلف از نظر آسیب شناسی میکروسکوپی مورد بررسی قرار گرفت. تجزیه و تحلیل آماری: آنالیز واریانس یکطرفه.

نتایج: تغییرات معنی دار کلسیم و آنزیم های AST و GGT ($P < 0.05$) در این بررسی مشاهده گردید ولی تغییرات سایر مواد سرمی مورد بررسی معنی دار نبود. یک رأس از گوساله های مورد آزمایش بدون بروز نشانه ای از بیماری در روز ۴۹ تجربه تلف گردید که در بررسی آسیب شناسی علاوه بر ضایعات کبدی (همانند گوساله های دیگر گروه) ضایعات کلیوی به صورت نکروز توبولار حاد مشاهده گردید. ضایعات آسیب شناسی دیده شده در کبد گوساله های مسموم مانند پرخونی، تورم هپاتوسیت ها، نکروز، نفوذ نوتروفیل های پلی مورف، افزایش بافت همبند، کلانژیت و هیپرپلازی مجاری صفراوی با ضایعات گزارش شده در مسمومیت با سایر گیاهان حاوی آلکالوئیدهای پیرولیزیدینی همخوانی زیادی داشت.

نتیجه گیری: این مطالعه نشان داد که گل افعی می تواند ضایعات کبدی و کلیوی حاصله از مسمومیت با آلکالوئیدهای پیرولیزیدینی را در گوساله ایجاد نماید و به دامداران توصیه می شود که از این گیاه در تغذیه دامها استفاده نکنند. مجله دانشکده دامپزشکی دانشگاه تهران، (۱۳۸۲)، دوره ۵۸، شماره ۴، ۳۶۷-۳۶۳. واژه های کلیدی: گل افعی، مسمومیت گیاهی، گوساله، آلکالوئیدهای پیرولیزیدین.

با همه اهمیتی که گیاهان در زندگی دامهای علفخوار دارند متأسفانه برخی از آنها حاوی ترکیبات سمی بوده و موجبات مسمومیت دامها را فراهم می کنند. امروزه مطالعه مسمومیت های گیاهی در جهت حفظ سلامت انسان و جلوگیری از ضررهای اقتصادی، جایگاه ویژه ای یافته است.

دسته مهمی از سموم گیاهی آلکالوئیدهای پیرولیزیدینی هستند که تا کنون بیش از ۲۰۰ نوع از این آلکالوئیدها شناسایی شده است (۲۴). این سموم در ۳۰۰ جنس از ۱۳ تیره مشاهده شده اند، ولی اعضای ۳ تیره گل گاو زبان (*Boraginaceae*)، کاسنی (*Asteraceae*) و حبوبات (*Fabaceae*) از اهمیت ویژه ای برخوردارند. گیاهان حاوی این سموم گسترش جهانی داشته و مسمومیت با آنها در انسان، گاو، اسب، خوک، ماکیان، اردک، گوسفند و بز گزارش شده است (۵،۶،۷،۱۱،۱۴،۱۶،۱۸،۱۹،۲۱،۲۲،۲۴،۲۵،۲۸،۳۱،۳۳،۳۵). حساسیت دامها به این مسمومیت متفاوت بوده و طیور را حساسترین، گاو و اسب با حساسیت کمتر و گوسفند و بز را نسبتاً مقاوم می دانند (۲۴).

متأسفانه به علت عدم اطلاع مردم از سمیت گیاهان حاوی آلکالوئیدهای

(۱) گروه آموزشی علوم در مانگاهی دانشکده دامپزشکی دانشگاه ارومیه، ارومیه - ایران.

(۲) گروه آموزشی پاتوبیولوژی دانشکده دامپزشکی دانشگاه ارومیه، ارومیه - ایران.

(* نویسنده مسئول m.maham@mail.urmia.ac.ir



کراتینین به روش ژافه، سدیم به روش نورسنجی شعله، کلسیم به روش O-Kersolphthalein-komplexon، فسفر به روش AST، UV به روش کوآنزیمی NADH₂، NADPH₂ و GGT به روش Szasz اندازه گیری شد. مقادیر به دست آمده از آزمایشات سرمی با استفاده از نرم افزار آماری SPSS (version 10.5) و روش ANOVA مورد تجزیه و تحلیل قرار گرفت. در صورت معنی دار بودن تغییرات ($P < 0.05$) با تست مذکور، مقادیر به دست آمده در هفته های مختلف با استفاده تست Dunnet با گروه کنترل مقایسه گردید. یک راس از گوساله های گروه تغذیه تجربی که در روز ۴۹ تجربه تلف شده بود کالبدگشایی گردید و باقی مانده گوساله های گروه های تغذیه تجربی و کنترل پس از پایان دوره ذبح شدند. نمونه های بافتی جهت بررسی آسیب شناسی از کبد، کلیه، سیستم عصبی، دستگاه گوارش، ریه، قلب، عقده های لنفاوی و طحال اخذ گردید. این نمونه ها در داخل فرمالین بافری ۱۰ درصد فیکس شده و بعد از جایگزینی در پارافین مقاطع به قطر ۵/۱۵ میکرومتر تهیه گردید. بافتها با روش هماتوکسیلین و انوزین رنگ آمیزی شده و به وسیله میکروسکوپ نوری مورد مطالعه قرار گرفت.

نتیجه

مطالعه بر روی گوساله های گروه تغذیه تجربی به مدت ۸ هفته ادامه یافته و با کمیاب شدن گیاه مورد نظر در مراتع به پایان رسید. در طول دوره بررسی ۱/۳۹ کیلوگرم از گیاه سمی برای هر کیلوگرم وزن بدن به وسیله گوساله ها مصرف شد. نتایج آزمایشات به عمل آمده بر روی فاکتورهای مورد بررسی در سرم در جدول ۱ خلاصه شده است.

محاسبات آماری با آزمون ANOVA نشان داد که در این مسمومیت تجربی تغییرات معنی دار در میزان کلسیم، AST و GGT ($P < 0.05$) وجود داشته ولی تغییرات سدیم، فسفر، کراتینین و BUN معنی دار نبوده است. در کالبدگشایی به عمل آمده از گوساله تلف شده کبد رنگ خاکستری داشته، کمی متورم بوده و پرخونی شدید نشان می داد. علاوه بر این، در قسمت بالایی قلب استحاله چربی وجود داشته و در روده ها و شیردان پرخونی و خونریزی مشاهده گردید.

مطالعات هیستوپاتولوژیک نشان دهنده تمرکز عمده ضایعات بافتی در کبد بوده که عبارت اند از: پرخونی و تورم هپاتوسیت ها همراه با کانون های نکروتیک که نفوذ سلولهای آماسی در آنها وجود داشته و در تمام نمونه های اخذ شده مشاهده گردید. افزایش بافت همبند نیز با درجات مختلف مورد توجه قرار گرفت. در یک نمونه فیبروز کانونی همراه با کوچکتر شدن سینوزوئیدها و در نمونه دیگر کلانژیت مزمن و هیپرپلازی مجاری صفراوی به همراه نفوذ آماسی شدید دیده شد.

در مقاطع بافتی کلیه ها در اکثر موارد پرخونی و دژنراس آنژی دیده شد و فقط در کلیه گوساله تلف شده ضایعات به صورت نکروز توبولار حاد (Acute tubular necrosis) مشاهده گردید و در کلیه گوساله دیگر به دلیل آسیب گلوبولینی پروتئین در لوله های ادراری وجود داشت. از دیگر یافته های آسیب شناسی وجود کانونهای نکروتیک همراه با پرخونی در میوکارد ۴ گوساله بود و در ۲ نمونه کاردیومیولیز دیده شد. در یکی از عقده های لنفاوی کاهش جمعیت لنفوسیتی در مراکز فولیکول ها همراه با پرخونی شدید عقده مشاهده شد. در حالی که در عقده لنفاوی گوساله دیگر نکروز وسیع در کورتکس عقده، از بین رفتن فولیکول ها در کورتکس، نکروز حاد فولیکول ها، از بین رفتن طرح معمول مدولا همراه با از بین رفتن طنابهای لنفاوی مدولا

علاوه بر ضایعات کبدی، اثرات سرطانی (Carcinogenicity)، ایجاد جهش (Mutagenicity)، اختلالات مادرزادی (Teratogenicity)، ضایعات ریوی، کلیوی و عصبی (Hepatic encephalopathy) نیز به این سموم نسبت داده شده است. اختلال در متابولیسم آهن، روی، مس و ویتامینهای A و E نیز در این مسمومیت مشاهده شده است (۱،۴،۵،۲۴،۳۵).

یکی از جنسهای حاوی آلکالوئیدهای پیرولیزیدینی Echium از تیره گاو زبان است. اکيوم در کشورهای انگلیسی زبان به اسامی Purple bugloss، Blueweed، Patersons curse و Salivation Jane معروف است. در گونه *E. plantagineum* در حدود ۱۰ نوع آلکالوئید پیرولیزیدینی شناسایی شده که مهمترین آنها اکیومین (Echiumine) و اکی میدین (Echimidine) هستند. مسمومیت ناشی از گونه های مختلف اکيوم در گوسفند، گاو و اسب مشاهده و بررسی شده است (۳۰،۳۱،۲۹،۲۸،۲۶،۲۵،۱۲).

در مطالعات انجام گرفته جهت بررسی گیاهان سمی مراتع آذربایجان غربی، *E. italicum* با فراوانی قابل توجه مورد شناسایی قرار گرفت. این گیاه در ایران با نامهای گل افعی، گاو زبانک و افعی گیاه مشهور است. گیاهی ۲ ساله، ایستاده، پشپار پوشیده از کرک و تارهای خشن بوده و گلهای آن صورتی مایل به آبی یا سفید متمایل به قرمز است (تصویر ۱). موسم گل دهی اردیبهشت ماه می باشد. محل رویش گیاه تهران، ارومیه، همدان، کرمانشاه، سنندج، قصر شیرین و کازرون است (۳). از گونه های مختلف این گیاه جهت درمان بیماریهای تنفسی استفاده می شود (۲). با توجه به مشاهده تغذیه گاوها از این گیاه در مراتع روستاهای اطراف ارومیه، بررسی سمیت این گونه بومی، ضروری تشخیص داده شد.

مواد و روش کار

جهت انجام تغذیه تجربی از ده راس گوساله بومی ۵ تا ۷ ماهه با وزن بین ۱۴۰-۱۱۰ کیلوگرم استفاده شد. برای اطمینان از سلامت دامها پس از معاینات بالینی، نمونه های خون و سرم جهت بررسی آزمایشگاهی اخذ گردید. پس از خوراندن داروی ضد انگل، گوساله ها با شماره گوش علامتگذاری شدند. دامها به مدت یک هفته قبل از شروع مطالعه در محل انجام تجربه (اضطبل دانشکده دامپزشکی دانشگاه ارومیه) نگهداری شدند تا به محیط جدید عادت نمایند و سپس به دو گروه پنج راسی (شاهد و تغذیه تجربی) تقسیم شدند.

گل افعی به صورت تازه از مراتع اطراف ارومیه جمع آوری و خرد شد (تصویر ۲). گیاه خرد شده پس از توزین در آخور مخصوص هر گوساله ریخته شد تا به مقدار دلخواه از آن تغذیه نماید (تصویر ۳). باقیمانده غذا به دقت از آخورها جمع آوری و توزین گردید تا میزان گیاه مصرفی روزانه هر گوساله تعیین شود. جهت تغذیه گروه شاهد از بونجه خشک استفاده گردید.

در طول مدت تجربه گوساله ها به صورت روزانه مورد معاینه بالینی قرار گرفتند. نمونه های خون به صورت هفتگی به وسیله سرنگهای پلاستیکی ۲۰ سی سی و سرسوزن ۱۸ از ورید و داج اخذ گردید. نمونه های سرم به دست آمده جهت اندازه گیری سدیم، فسفر، کلسیم، کراتینین، BUN، AST و GGT به آزمایشگاه بیمارستان دانشکده دامپزشکی دانشگاه ارومیه منتقل شد.

مواد شیمیایی و کیت های مربوط به اندازه گیری کلسیم، فسفر، کراتینین، AST و BUN از شرکت پارس آزمون، سدیم از شرکت Jenway و GGT از شرکت Trace scientific pty خریداری گردید. اوره به روش برتوله،



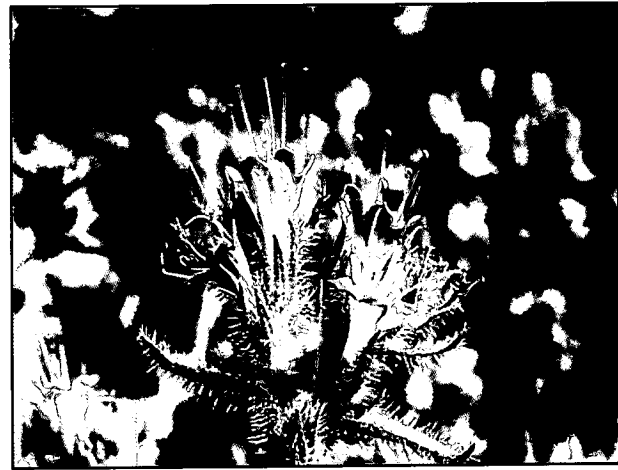

تصویر ۲ - نحوه جمع آوری گیاه گل افعی از مراتع آلوده با گیاه سمی.

آسیب شناسی در مورد مذکور نیز ضایعات کبدی همراه با ضایعات کلیوی (به صورت تغییرات دژنراتیو منتشر و نکروز کانونی اپی تلیوم توبول ها) را نشان داده است (۲۸).

علایم دیگر گزارش شده در مسمومیت با آلکالوئیدهای پیرولیزیدینی مانند ضایعات جلدی سندرم حساسیت به نور، تظاهرات عصبی ناشی از هپاتوآنسفالوپاتی، درگیری دستگاه تنفس، زردی شدید لاشه، تنسموس، اسهال، دل درد و ... در این بررسی مشاهده نشد که احتمالاً مربوط به نوع آلکالوئید موجود در گیاه بوده و عوارض مذکور بیشتر در مسمومیت با آلکالوئیدهای پیرولیزیدینی جنسهای پیر گیاه Senecio و لانی (Crotalaria) مشاهده گردیده است (۱،۷،۸،۱۵،۱۹،۲۶،۳۳). در مسمومیت با جنسهای Echiium و Heliotropium در گوسفند عوارض مسمومیت مزمن با مس به صورت زردی توکسمیک (Toxic jaundice) مورد توجه محققین قرار گرفته که در این مطالعه مشاهده نگردید. لازم است اندازه گیری مس گیاه و کبد دامهای مسموم در بررسیهای بعدی انجام شود تا در این مورد نظر دقیق تری ارایه گردد.

ضایعات آسیب شناسی مشاهده شده در کبد گوساله های مسموم مانند پر خونی، تورم هپاتوسیت ها، نکروز، نفوذ سلولهای آماسی، افزایش بافت همبند، کلانژیست و هیپرپلازی مجاری صفراوی با ضایعات گزارش شده با سایر گیاهان حاوی آلکالوئیدهای پیرولیزیدینی همخوانی زیادی دارد (۱،۲۸،۲۹،۳۰،۳۱،۳۴). ضایعات کلیوی مشاهده شده نیز مورد تأکید محققین دیگر قرار گرفته است (۲۸،۲۹،۳۴). به ضایعات قلبی و عقده های لنفاوی مشاهده شده در این بررسی در سایر مطالعات اشاره نشده ولی احتمالاً این



تصویر ۱ - گل های زیبای گیاه گل افعی.

و رسوب گسترده املاح کلسیم در کورتکس عقده مشاهده گردید. در یکی دیگر از گوساله ها کاهش جمعیت سلولی در فولیکول عقده لنفاوی (بویژه در ناحیه کورتکس فولیکول) وجود داشت. در عقده لنفاوی گوساله دیگر نفوذ گسترده ائوزینوفیل در کورتکس عقده دیده شد. در سیستم اعصاب مرکزی، ریه ها و سایر بافتهای مورد بررسی غیر از پر خونی یافته با اهمیت دیگری مشاهده نشد.

بحث

این بررسی نشان داد که گل افعی برای گوساله سمی بوده و تمرکز ضایعات در کبد می باشد. افزایش معنی دار آنزیم های AST و GGT ($P < 0.05$) مؤید این مسئله می باشد (۱۲،۲۶،۳۰،۳۱،۳۲،۳۳). در مقایسه این دو آنزیم باید متذکر شد که به علت اختصاصی بودن GGT برای ضایعات کبدی اندازه گیری آن از اهمیت ویژه ای برخوردار بوده (۸،۱۸،۲۵،۳۳) با توجه به عدم تجاوز میزان کلسیم از حداکثر میزان طبیعی به نظر نمی رسد که تغییرات آن از اهمیت خاصی در این بررسی برخوردار باشد.

اگرچه در بیشتر موارد ضایعات حاصله از مسمومیت با آلکالوئیدهای پیرولیزیدینی به آرامی ایجاد می شود ولی معمولاً ظهور علایم بالینی به صورت ناگهانی است (۲۶،۳۲). مرگ ناگهانی یکی از گوساله های مورد آزمایش علاوه بر ضایعات کبدی احتمالاً می تواند به نکروز توبولار حاد کلیوی مشاهده شده نسبت داده شود. مرگ ناگهانی در مسمومیت با *E. Plantagineum* در روز ۲۸ تجربه در گوسفند مشاهده شده که بررسیهای

جدول ۱- تغییرات (Mean±SEM) مواد اندازه گیری شده در سرم گوساله های تغذیه شده با گل افعی.

هفته تجربه	سدیم میلی اکی والان در دسی لیتر	فسفر میلی گرم در دسی لیتر	کلسیم* میلی گرم در دسی لیتر	کراتینین میلی گرم در دسی لیتر	BUN میلی گرم در دسی لیتر	AST* میلی گرم در دسی لیتر	GGT واحد در لیتر
کنترل	۱۱۶/۰۶ ± ۱۰/۷۹	۴/۴۰ ± ۰/۳۰	۸/۱۲ ± ۰/۵۲ ^a	۱/۵۴ ± ۰/۲۰	۱۸/۵۰ ± ۲/۸۴	۸۵/۴۰ ± ۵۵/۸۸ ^a	۱۵/۲۰ ± ۱/۵۹ ^a
۱	۱۰۸/۹۶ ± ۱۱/۷۸	۴/۲۶ ± ۰/۵۲	۷/۹۴ ± ۰/۷۰ ^b	۱/۸۶ ± ۰/۰۸	۲۲/۰۰ ± ۲/۹۸	۱۶۷/۸۰ ± ۱۳/۴۳ ^b	۱۶/۴۰ ± ۱/۹۹ ^b
۲	۱۲۲/۵۲ ± ۸/۲۶	۴/۴۴ ± ۰/۲۶	۶/۸۶ ± ۰/۵۸ ^b	۱/۷۳ ± ۰/۰۹	۱۶/۱۱ ± ۱/۹۰	۱۸۲/۶۹ ± ۳۳/۵۷ ^b	۹/۴۰ ± ۲/۶۴ ^b
۳	۱۳۴/۹۴ ± ۷/۳۶	۴/۲۲ ± ۰/۲۴	۸/۴۵ ± ۰/۶۷ ^b	۱/۳۸ ± ۰/۱۷	۱۶/۱۴ ± ۱/۴۷	۴۵۷/۸۴ ± ۱۰۴/۱ ^a	۲۴/۳۰ ± ۲/۱۷ ^b
۴	۱۲۶/۹۸ ± ۷/۷۶	۳/۸۵ ± ۰/۳۵	۹/۰۵ ± ۰/۷۳ ^b	۱/۷۱ ± ۰/۰۹	۱۹/۷۴ ± ۲/۳۴	۲۰۴/۷۲ ± ۵۲/۷۷ ^b	۲۴/۸۰ ± ۳/۵۱ ^b
۵	۱۱۲/۹۴ ± ۸/۵۰	۳/۹۹ ± ۰/۶۶	۸/۳۷ ± ۱/۱۸ ^b	۱/۷۵ ± ۰/۱۱	۲۵/۱۹ ± ۳/۸۵	۱۷۴/۲۴ ± ۴۵/۷۷ ^b	۲۵/۰۰ ± ۴/۰۴ ^a
۶	۱۲۲/۰۶ ± ۱۱/۸۳	۳/۸۹ ± ۰/۸۵	۱۰/۵۵ ± ۰/۴ ^b	۱/۵۷ ± ۰/۱۶	۲۷/۲۸ ± ۴/۲۰	۹۸/۶۰ ± ۱۲/۸۰ ^b	۲۵/۴۰ ± ۲/۸۴ ^a
۷	۱۲۰/۰۴ ± ۸/۴۶	۴/۷۴ ± ۱/۱۸	۹/۹۸ ± ۰/۳۰ ^b	۱/۴۲ ± ۰/۱۷	۲۷/۴۷ ± ۴/۶۸	۱۰۶/۵۲ ± ۱۲/۰۸ ^b	۲۰/۸۰ ± ۱/۹۳ ^b
۸	۱۱۸/۴۵ ± ۷/۶۵	۴/۱۳ ± ۰/۹۳	۱۱/۱۰ ± ۱/۳ ^a	۱/۴۱ ± ۰/۱۶	۲۴/۳۵ ± ۳/۳۳	۱۲۷/۶۳ ± ۱۹/۹۱ ^b	۲۵/۰۰ ± ۳/۵۸ ^b

* بررسی به عجل آمده با تست ANOVA نشان دهنده تغییرات معنی دار با $P < 0.05$ می باشد، (a,b) حروف مشابه در هر ستون نشان دهنده تغییرات معنی دار با $P < 0.05$ در مقایسه با گروه کنترل می باشد.



References

۱. تقی‌پور بازرگانی، ت. دلیرنقده، ب. بدیعی، آ. قدردان مشهدی، ع. خسروی، ع. و صداقت، ر. (۱۳۷۲): شیوع مسمومیت با آلکالوئیدهای پیرولیزیدین در یک گاوداری شیری در روستائی از توابع گرمسار، خلاصه مقالات دومین گردهمایی دامپزشکان علوم بالینی، تهران، صفحه: ۴۹-۵۰.
۲. زرگری، ع. (۱۳۷۱): گیاهان دارویی، چاپ پنجم، انتشارات دانشگاه تهران، صفحه: ۵۳۸-۵۴۰.
۳. کریمی، ه. (۱۳۷۴): گیاهان هرز ایران، چاپ اول، مرکز نشر دانشگاهی، صفحه: ۱۵۴-۱۵۵.
4. Cheeke, P.R. (1988): Toxicity and metabolism of pyrrolizidine alkaloids. J. Anim. Sci., 66: 2343-2350.
5. Cheeke, P.R. (1989): Pyrrolizidine alkaloid toxicity and metabolism in laboratory animals and livestock, In Toxicants of plant origin, Edited by P.R. Cheeke, Vol 1, CRC Press Inc, Boca Raton, Florida. PR: 1-22.
6. Cooper, M.R. and Johnson, A.W. (1991): Poisonous plants & fungi, HMSO, London. PP: 30-31, 36-37.
7. Creeper, J.H., Mitchell, A.A., Jubb, T.F. and Colegate, S.M. (1999): Pyrrolizidine alkaloid poisoning of horses grazing a native heliotrope (*Heliotropium ovalifolium*). Aust. Vet. J. 77: 401-402.
8. Curran, J.M., Sutherland, R.J. and Peet, R.L. (1996): A screening test for subclinical liver disease in horses affected by pyrrolizidine alkaloid toxicosis. Aust. Vet. J. 74: 236-240.
9. Dickinson, J.O., Cooke, M.P., King, R.R. and Mohamed, P.A. (1976): Milk transfer of pyrrolizidine alkaloids in cattle. J. Am. Vet. Med. Assoc. 169: 1192-1196.
10. El-Shazly, A., El-Domiatty, M., Witte, L. and Wink, M. (1998): Pyrrolizidine alkaloids in members of the Boraginaceae from Sinai (Egypt), Biochemical Systematics Ecol. 26: 619-636.
11. Garland, T. and Barr, A.C. (1998): Toxic plants and other natural toxicants, CABI Publishing, Oxon, UK. PP: 303-306, 363-366, 522-526, 531-536.
12. Giesecke, P.R. (1986): Serum biochemistry in horses with Echium poisoning. Aust. Vet. J. 63: 90-91.
13. Hardni, J.W. and Arena, J.M. (1974): Human poisoning from native and cultivated plants, 2nd ed. Duke University press, Durham, North Carolina. PP: 129-131.
14. Howard, J.L. and Smith, R.A. (1999): Current Veterinary Therapy 4: Food Animal Practice, 4th ed. W.B. Saunders Company, Philadelphia, PP: 276-277.
15. Humphreys, D.J. (1988): Veterinary Toxicology, 3rd ed. Bailliere Tindall, London. PP: 226-227, 269-272.
16. Huxtable, R.J. (1989): Human health implications of pyrrolizidine alkaloids and herbs containing them, In Toxicants of plant origin, Edited by P.R. Cheeke, Vol 1, CRC Press Inc, Boca Raton, Florida, PP: 41-86.



تصویر ۳- نحوه تغذیه گوساله‌ها در آخورهای انفرادی با گل افعی.

آسیب شناسی در مورد مذکور نیز ضایعات کبدی همراه با ضایعات کلیوی ضایعات نیز می‌توانند در تشدید عوارض مسمومیت صاحب نقش باشند که باید مورد بررسی بیشتر قرار گیرند.

علاوه بر گل افعی جنسهای دیگری مانند *Paracaryum*, *Symphytum*, *Alkanna*, *Anchusa*, *Asperugo*, *Caccinia*, *Heliotropium*, *Lappula*, *Rindera*, *Senecio*, و ... در مراتع روستاهای اطراف ارومیه مشاهده شده حاوی آلکالوئیدهای پیرولیزیدینی بوده (۱۰،۲۱) و نیاز به بررسیهای بیشتری در این مورد احساس می‌شود. احتمال حضور این سموم در محصولات دامهای منطقه وجود داشته و مطالعه آن از نظر بهداشتی اهمیت دارد.


تشکر و قدردانی

این بررسی با حمایت مالی و پشتیبانی وزارت جهاد کشاورزی و دانشگاه ارومیه انجام گرفته است. نگارندگان از همکاریهای صمیمانه آقایان دکتر شاهرخ کاظم پور جهت شناسایی علمی گیاه، دکتر بهرام دلیرنقده جهت همکاری در انجام محاسبات آماری، دکتر اسمعیل مرتاض جهت کمک در انجام آزمایشات، و همچنین آقایان مکعلی، قلیزاده و کهریا کمال سپاس را دارند.



17. Johnson, A.E. and Molyneux, R.J. (1984): Toxicity of threadleaf groundsel (*Senecio douglasii var longilobus*) to cattle. Am. J. Vet. Res. 45: 26-30.
18. Kaneko, J.J. (1989): Clinical Biochemistry of Domestic Animals, 4th ed. Academic Press Inc, San Diego, PP:355-359.
19. Kellerman, T.S., Coetzer, J.A.W. and Naude, T.W. (1989): Plant poisoning and mycotoxicoses of livestock in southern Africa, Oxford University Press, Cape Town, South Africa. PP: 4-13, 38-39, 186,189, 216.
20. Kingsbury, J.M. (1964): Poisonous plants of the United States and Canada, Prentice Hall Inc, Englewood cliffs, NJ. PP: 19-20, 271-275, 314-320, 425-430.
21. Mattocks, A.R. (1986): Chemistry and Toxicology of Pyrrolizidine Alkaloids, Academic press, London. PP:15-23.
22. Miraldi, E., Ferri. S. and Mostaghimi, S.V. (2001): Botanical drugs and preparations in the traditional medicine of West Azerbaijan (Iran), J. Ethnopharmacol. 75: 77-87.
23. Panter, K.E. and James, L.F. (1990): Natural plant toxicants in milk: A review. J. Anim. Sci. 68: 892-904.
24. Prakash, A.S., Pereira, T.N., Reilly, P.E.B. and Seawright, A.A. (1999): Pyrrolizidine alkaloids in human diet. Mutation Res. 443: 53-67.
25. Pugh, D.G. (2002): Sheep & Goat medicine, 1st ed. W. B. Saunders Company, Philadelphia. PP:101-103.
26. Radostits, O.M., Gay, C.G., Blood, D.C. and Hinchcliff, K.W. (2000): Veterinary medicine: A textbook of the diseases of cattle, sheep, pigs, goats and horses, 9th ed. W. B. Saunders company, New York. PP:1661-1664.
27. Rizk, A.M. (1991): Poisonous plants contamination of edible plants, 1st ed. CRC Press Inc. Boca Raton, Florida. PP: 157-175.
28. Seaman, J.T. and Dixon, R.J. (1989): Investigations into the toxicity of *Echium plantagineum* in sheep: 2. Pen feeding experiments. Aust. Vet. J. 66: 286-292.
29. Seaman, J.T. (1985): Hepatogenous chronic copper poisoning in sheep associated with grazing *Echium plantagineum*. Aust. Vet. J. 62: 247-248.
30. Seaman, J.T. (1987): Pyrrolizidine alkaloid poisoning of sheep in New South Wales. Aust. Vet. J. 64: 164-167.
31. Seaman, J.T., Turvey, W.S., Ottaway, S.J., Dixon, R.J. and Gilmour, A.R. (1989): Investigations into the toxicity of *Echium plantagineum* in sheep: 1. Field grazing experiments. Aust. Vet. J. 66: 279-285.
32. Seawright, A.A., Hrdlicka, J., Wright, J.D. and Kerr, D.R. (1991): The identification of hepatotoxic pyrrolizidine alkaloid exposure in horses by the demonstration of sulphur-bound pyrrolic metabolites on their hemoglobin. Vet. Hum. Toxicol., 33: 286-287.
33. Smith, B.P. (2001): Large animal internal medicine, 3rd ed. Mosby Inc., St. Louise. PP: 801-803.
34. Thomson, R. G. (1988): Special Veterinary Pathology, B. C. Decker, Toronto, Philadelphia. PP: 251-253.
35. Winter, C.K. and Segall, H.J. (1989): Metabolism of pyrrolizidine alkaloids, In Toxicants of plant origin, Edited by P.R. Cheeke, Vol 1, CRC Press Inc, Boca Raton, Florida, PP: 23-40.





ارزیابی میزان تحرک اسپرم دم اپیدیدیم شتر یک کوهانه در Green buffer با یا بدون زرده تخم مرغ

دکتر حسین حملی^۱ دکتر پرویز تاجیک^{۲*}

دریافت مقاله: ۲۶ فروردین ماه ۱۳۸۲
پذیرش نهایی: ۲۰ آبان ماه ۱۳۸۲

Assessment of camel sperm motility obtained from cauda epididymis in Green buffer with or without egg yolk

Hamali, H.,¹ Tajik, P.²

¹School of Veterinary Medicin, University of Tabriz, Tabriz-Iran.

²Department of Clinical Sciences, Faculty of Veterinary Medicin, University of Tehran, Tehran - Iran.

Objective: Assessment of camel sperm motility obtained from cauda epididymis in Green buffer with or without 20% egg yolk.

Design: Descriptive study.

Samples : Testicles from Dromedary camel.

Procedure : Dromedary camel testicles (n=100) were obtained from slaughter-house, cauda were incised in the laboratory. The sperm cells were transferred into Green Buffer medium and sperm motility was assessed.

Statistical analysis: Descriptive statistics, χ^2 -test.

Results: No motility was observed in epididymal sperm obtained from testicles transported in warm saline, however, transportation of testicles in 4-5°C supported sperm motility by 80%. After incubation, 5% of sperm cells from caput epididymis were motile. These values were 20%, 50% and 90% for caput-body, body-cauda and cauda regions respectively. No significant different was observed between motility of right and left testicles respectively. Approximately 80% of epididymal sperm cells from cauda epididymis were motile in Green buffer + 20% egg yolk after 1 hour incubation which was significantly higher ($P<0.01$) than sperm cells from corpus (30%) and caput (5%) epididymis. These values were 70%, 10% and 0 for cauda, corpus and caput epididymis in 2nd hour. Motility of caudal sperm cell were higher in Green buffer without egg yolk at first 2 hours of incubation but it decreased and remained lower during the observation.

Conclusion: Dromedary camel epididymal sperm cells motility is supported by Green buffer. *J. Fac. Vet. Med. Univ. Tehran. 58, 4: 369-372, 2003.*

Key words: Epididymal sperm, Cauda epididymis, Sperm motility, Dromedary camel, Green buffer.

Corresponding author email: ptajik@ut.ac.ir

اپیدیدیمی انسان جهت استفاده های کلینیکی را مورد تجزیه و تحلیل قرار دهند (۱۲). در سال ۲۰۰۰ میلادی Blash و همکاران اسپرم اپیدیدیمی بز را از ۲۰ رأس بز کشته شده اخذ نموده و پس از ارزیابیهای لازم آنها را منجمد نموده‌اند. از این اسپرمها هم به جهت تلقیح مصنوعی و هم باروری آزمایشگاهی (IVF) استفاده نموده‌اند (۱). در همین سال Moris و همکاران وضعیت توانا شدن اسپرم اپیدیدیمی نریان را پس از انجماد مورد ارزیابی قرار دادند (۹). و بالاخره Patrizo در همین سال توانست با موفقیت اسپرم اپیدیدیمی انسان را جهت انجماد و نگهداری مورد استفاده قرار دهد. این محقق میزان ۴۰ درصد آبستنی موفق همراه با تولد نوزاد زنده را با استفاده از تلقیح توسط اسپرم اپیدیدیمی منجمد گزارش نمود. این محقق همچنین گزارش داد که تفاوت معناداری بین انتقال رویانهای منجمد شده منتج

هدف: ارزیابی تحرک اسپرم اخذ شده از قسمتهای مختلف اپیدیدیم شتر یک کوهانه در محیط Green buffer با یا بدون ۲۰ درصد زرده تخم مرغ.

طرح: مطالعه توصیفی.

نمونه‌ها: بیضه شترهای یک کوهانه ایران.

روش: گرفتن بیضه ۵۰ نفر از شترهای یک کوهانه نحر شده در کشتارگاه (یکصد بیضه). برش دم اپیدیدیم و قرار دادن اسپرم به تفکیک بیضه راست و چپ و قرار دادن آنها در محیط Green buffer و ارزیابی تحرک آنها.

تجزیه و تحلیل آماری: آمار توصیفی، استفاده از مربع کای.

نتایج: اسپرمهای گرفته شده از بیضه حمل و نقل شده در محیط سرم فیزیولوژیک گرم عمدتاً فاقد تحرک بودند. در حالی که حدود ۸۰ درصد میانگین اسپرمهای دم اپیدیدیم حمل شده در مجاورت یخ متحرک بودند. پس از قرار گرفتن در گرمخانه، میزان تحرک اسپرمهای سر، بدنه نزدیک به سر، بدنه نزدیک به دم اپیدیدیم و دم اپیدیدیم حدوداً به ترتیب ۵، ۲۰، ۵۰ و ۹۰ درصد بود. هیچ گونه اختلاف معناداری بین میزان تحرک اسپرمهای گرفته شده از بیضه راست و چپ وجود نداشت. حدود ۸۰ درصد از اسپرمهای ناحیه دم، ۳۰ درصد از اسپرمهای ناحیه بدنه و ۵ درصد از اسپرمهای ناحیه سر در محیط Green buffer با ۲۰ درصد زرده تخم مرغ دارای حرکت بودند که اختلاف بین آنها معنا دار بود ($P<0.05$).

بین میزان اختلاف در ساعت دوم آزمایش برای اسپرمهای گرفته شده از سر اپیدیدیم (بدون تحرک) و اسپرمهای گرفته شده از بدنه اپیدیدیم (با ۱۰ درصد تحرک) کمتر شده و نسبت اختلاف آنها با اسپرمهای گرفته شده از دم اپیدیدیم (با ۷۰ درصد تحرک) بیشتر بود ($P<0.01$). اختلاف تحرک در اسپرمهای گرفته شده از دم با دیگر قسمتها تا پایان زمان مطالعه باقی ماند. میزان تحرک اسپرم گرفته شده از دم اپیدیدیم در محیط Green buffer بدون زرده تخم مرغ در ۲ ساعت اولیه آزمایش بالاتر از میزان آن در محیط دارای زرده تخم مرغ بود در حالی که بعداً کاهش پیدا کرده و تا پایان آزمایش میزان تحرک اسپرمهای موجود در محیط حاوی زرده تخم مرغ بالاتر ماند.

نتیجه گیری: اسپرم دم اپیدیدیم شتر یک کوهانه توان ماندگاری در محیط Green buffer را دارد. مجله دانشکده دامپزشکی دانشگاه تهران، ۱۳۸۲، دوره ۵۸، شماره ۴، ۳۶۹-۳۷۲.

واژه های کلیدی: اسپرم اپیدیدیمی، دم اپیدیدیم، تحرک اسپرم، شتر یک کوهانه، Green buffer.

یکی از روشهای جمع آوری اسپرم از دام نر استفاده از اسپرم اپیدیدیمی است که اخیراً مورد توجه بسیاری از محققین قرار گرفته است. این امر نه تنها در مورد قوچ بلکه در مورد حیوانات دیگر نیز انجام شده است. انجام تحقیقات بر روی قوچ و حیوانات دیگر عبارت اند از:

در سال ۱۹۹۱ میلادی توانایی اسپرم اپیدیدیمی قوچ جهت انجام واکنش کروزومی و نفوذ به تخمک گوسفند توسط Williams و همکاران مورد ارزیابی قرار گرفت (۱۷). در سال ۱۹۹۴ Bruan و همکاران احتمال سرد و منجمد کردن اسپرم انزالی و اپیدیدیمی نریان را مورد ارزیابی قرار دادند (۳). در سال ۱۹۹۷ Sharma و همکاران توانستند عوامل موثر بر انجماد اسپرم

(آموزشکده دامپزشکی دانشگاه تبریز، تبریز - ایران).

(گروه آموزشی علوم درمانگاهی دانشکده دامپزشکی دانشگاه تهران، تهران - ایران).

(نویسنده مسؤول ptajik@ut.ac.ir)



از تلقیح با اسپرم تازه و یا منجمد وجود ندارد (۱۱). تلاش حاضر بررسی مقدماتی است در مورد اسپرم اپیدیدیمی شتر یک کوهانه که برای اولین بار در ایران انجام شده است. در بررسی قبلی (اطلاعات منتشر نشده) اسپرم اپیدیدیمی شتر یک کوهانه مشخص شد درصد قابل ملاحظه‌ای از اسپرمها زنده بودند ولی میزان اسپرمهای دارای قطره پروتوپلاسمی نیز زیاد بود. وجود قطرات پروتوپلاسمی در اسپرمهای اخذ شده از اپیدیدیم قابل انتظار می‌باشد و عقیده بر این است که این قطرات با مرور زمان و بلوغ اسپرماتوزوئید محو می‌شوند. از طرف دیگر، تلقیح مصنوعی و انتقال رویان اخیراً در امر تولید مثل شتر مورد توجه قرار گرفته اند. با وجود اینکه در سالیان اخیر تلقیح مصنوعی در شتران یک کوهانه و دو کوهانه در آمریکای جنوبی مورد استفاده قرار گرفته است، ولی هنوز نیاز به استاندارد سازی روشهای جمع آوری و ارزیابی اسپرم احساس می‌شود. علاوه بر این تحرک کم اسپرم، عدم وجود تکنیکهای پیشرفته در انجماد اسپرم و نبود یک روش قابل اعتماد برای تعیین دقیق زمان تخمک ریزی و تلقیح مصنوعی، مشکلاتی هستند که اگر در آینده حل شوند، تلقیح مصنوعی را در شتر رایج خواهد نمود.

تغییرات مورفولوژیک اسپرماتوزوئید در حین عبور از اپیدیدیم اتفاق می‌افتد که به وسیله Mansour در سال ۱۹۸۲ مطالعه شده است. آنها یافتند که درصد اسپرمهای بدون دم به طور مشهودی در قسمت دم اپیدیدیم نسبت به سر آن بیشتر است. درصد اسپرماتوزوئیدهای همراه با قطره سیتوپلاسمی به طور مشهودی در سر بیشتر از بدنه یا دم اپیدیدیم است (نقل از ۸).

اکنون به اسپرم اپیدیدیمی به عنوان یک منبع تأمین گامت نر توجه می‌شود، همچنان که تحقیقات موجود به آن اذعان دارد (۶،۷). لازم است تا این نوع منبع تأمین گامت در دامهای کشور مورد ارزیابی قرار گیرد. از طرف دیگر اکنون محیط تجاری Green buffer به عنوان یک محیط قابل قبول برای رقیق کردن اسپرم شتر مطرح است (۱۳،۱۴). تحقیق حاضر بر آن است تا میزان تحرک اسپرم اپیدیدیمی شتر یک کوهانه را در محیط تجاری Green buffer با یا بدون زرده تخم مرغ مورد ارزیابی قرار دهد. از طرف دیگر بر آن است تا اختلاف احتمالی بین میزان تحرک اسپرمهای گرفته شده از بیضه راست و چپ را مشخص نماید.

مواد و روش کار

محل انجام پژوهش: در پاییز و زمستان ۱۳۸۱ به کشتارگاه لاهوتی در اطراف تهران مراجعه و پس از کشتار شترهای بالغ بیضه‌های آنان شماره‌گذاری گردید. آنگاه راست یا چپ بودن بیضه‌ها مشخص و با ثبت تاریخ دقیق نمونه گیری در هر روز که به کشتارگاه رجوع می‌شد نمونه‌ها به آزمایشگاه که در فاصله کوتاهی از محل کشتار بود انتقال می‌یافتند. در آزمایش اول نمونه‌ها یا در مجاورت یخ (حدود ۴ درجه سانتیگراد) و یا در سرم فیزیولوژیک نرمال با گرمای ۳۷ درجه سانتیگراد حمل و از آزمایش دوم به بعد تمام نمونه‌ها در مجاورت یخ به آزمایشگاه منتقل گردید.

روش کار

در آزمایشگاه، بیضه‌ها یکبار دیگر با سرم فیزیولوژیک حاوی آنتی بیوتیک شستشو شده و سپس با برس تونیکا وازینالیس، اپیدیدیم مشخص می‌گردید. با توجه به اثرات سوء حضور خون برای اسپرم، ابتدا عروق سطحی موجود بر روی اپیدیدیم توسط تیغه بیستوری برشهای ظریفی داده شده و با ماساژ عروق توسط لبه کند تیغ، خون از داخل رگها تخلیه و توسط تامپون خشک



می‌گردید. بعد از خارج شدن خون، مجدداً بیضه‌ها و اپیدیدیم با سرم فیزیولوژی شستشو شده و به وسیله تامپون خشک می‌گردید. تا جایی که امکان داشت بافت همبند موجود در اطراف اپیدیدیم جدا شده و توسط یک قیچی استریل، قسمتهای مورد آزمایش اپیدیدیم در محیطی که قبلاً برای آن تهیه شده بود، خرد می‌گردید. این محیط به مدت ۲۰ دقیقه قبل از خرد کردن اپیدیدیم در انکوباتور ۳۹/۵ درجه سانتیگراد با فشار ۵ درصد گاز کربنیک قرار می‌گرفت. بعد از خرد کردن اپیدیدیم، ظروف حاوی قطعات اپیدیدیم حداقل به مدت ۱۰ دقیقه در انکوباتور منتقل می‌شد تا اسپرمها از داخل قطعات اپیدیدیم خارج شده و وارد محیط گردند. در این مرحله یک ارزیابی مقدماتی با بزرگنمایی ۱۰۰ تا ۴۰۰ انجام می‌گرفت. نمونه‌ها همچنین از لحاظ غلظت مورد ارزیابی قرار گرفته تا همیشه مقدار ثابتی از اسپرم وارد محیطهای مورد آزمایش گردد. این غلظت در تمام آزمایش حدود ۳۰ میلیون اسپرم در هر میلی لیتر (حدوداً ۱۰ برابر آنچه در IVF مورد استفاده قرار می‌گیرد) بود. البته قبلاً نشان داده شده است که غلظت اسپرم تا این مقدار آسیبی به خود اسپرم وارد نساخته و میزان ماندگاری آن را تحت تأثیر قرار نمی‌دهد (۱۵). لازم به یادآوری است که قبلاً محیطهای مورد آزمایش به صورت قطره‌های ۱۰۰ میکرونی تهیه و پس از پوشانیدن با پارافین استریل (ساخت شرکت مرک آلمان)، حداقل به مدت ۲ ساعت در انکوباتور قرار می‌گرفت. به فواصل یکساعت از افزودن اسپرم ظروف از انکوباتور خارج و تحرک اسپرمها مورد ارزیابی قرار می‌گرفت. این عمل پس از قرار دادن یک قطره همگن شده از سوسپانسیون اسپرم و محیط آزمایش بین لام و لامل گرم شده انجام می‌پذیرفت. محیط‌های مورد آزمایش عبارت بودند از:

۱. Green buffer + ۲۰ درصد زرده تخم مرغ، ۲. Green buffer بدون زرده تخم مرغ.

بعد از تهیه لام در آزمایشگاه با میکروسکوپ با درشت‌نمایی (۱۰۰) مورفولوژی سلولهای اسپرم به تعداد ۲۰۰ اسپرم برای هر لام مورد مطالعه قرار می‌گرفت.

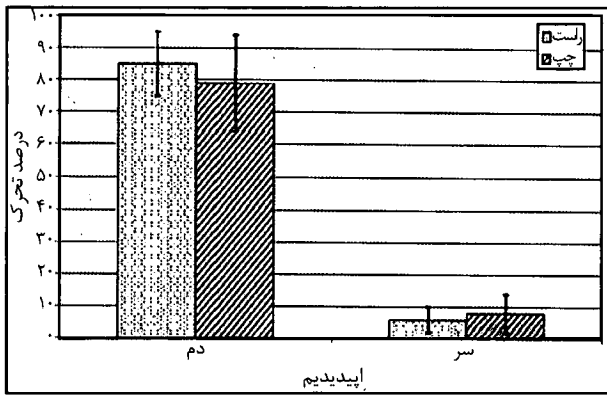
تهیه رنگ: برای تهیه رنگ ۵ گرم نیگروزین را با ۰/۸۴ گرم انوزین و ۱/۴۵ گرم سدیم سیترات (هر دو ساخت شرکت مرک آلمان) و ۵۰ میلی لیتر آب مقطر مخلوط می‌شد. مواد این تحقیق از بیضه ۵۰ نفر شتر یک کوهانه گرفته شده (مجموعاً ۱۰۰ بیضه) استفاده گردید.

اطلاعات به دست آمده به وسیله آزمون مربع کای مورد ارزیابی قرار گرفته و نتایج به صورت منحنی + انحراف استاندارد ارایه گردید.

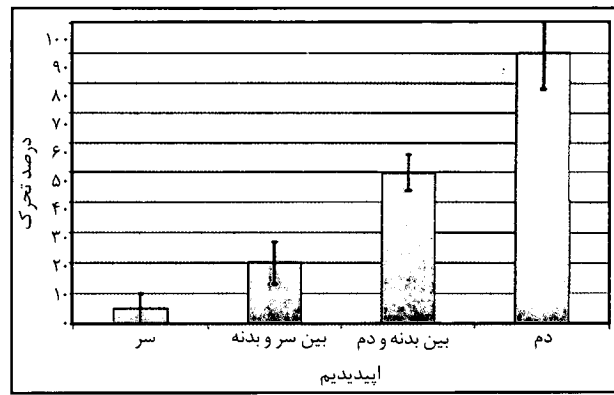
نتایج

اسپرمهای گرفته شده از بیضه حمل و نقل شده در محیط سالین گرم عمدتاً فاقد تحرک بودند (۲ ± ۳ درصد)، در حالی که حدوداً ۱۰ ± ۸۰ درصد از اسپرمهای دم اپیدیدیم گرفته شده از بیضه‌های حمل شده در مجاورت یخ متحرک بودند. آزمایشهای به عمل آمده نشان داد که اسپرمهایی که از سر و نیم قدیمی بدنه اپیدیدیم گرفته شده بود فاقد تحرک لازم بوده (نمودارهای ۱ و ۲).

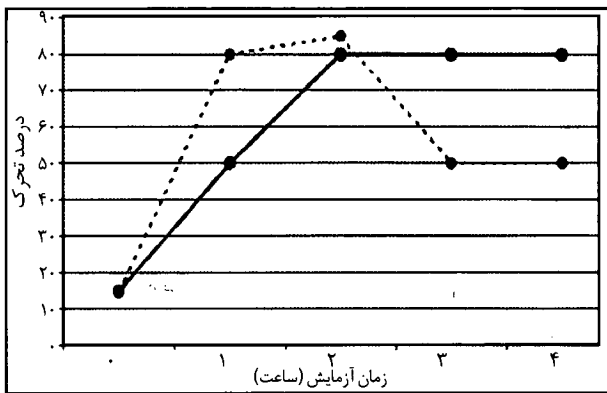
میزان تحرک اسپرم گرفته شده از سر اپیدیدیم به طور میانگین ۵ درصد، تحرک اسپرم گرفته شده از بدنه نزدیک به سر ۲۰ درصد، میزان تحرک اسپرمهای بین بدنه و دم اپیدیدیم حدود ۵۰ درصد و تحرک اسپرمهای گرفته شده از ناحیه دم اپیدیدیم حدود ۹۰ درصد بود (نمودار ۱). میانگین تحرک اسپرم اخذ شده از بیضه‌های راست و چپ اختلاف



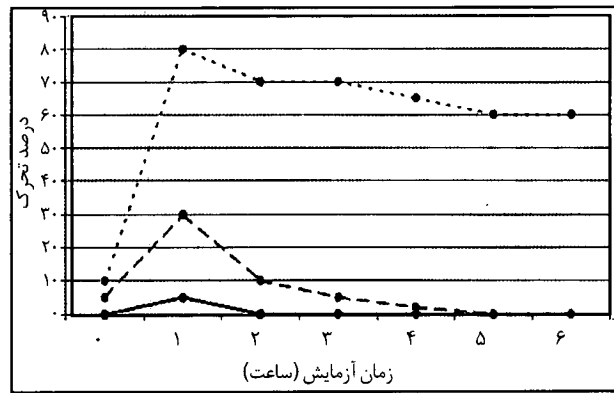
نمودار ۲- میزان تحرک در سر و دم اسپیدیم بیضه های راست و چپ



نمودار ۱- تحرک اسپرم قسمتهای مختلف اسپیدیم شتر یک کوهانه



نمودار ۴- میزان تحرک اسپرم دم اسپیدیم در محیط Green buffer با ۲۰ درصد زرده تخم مرغ (خط مستقیم) و یا بدون آن (نقطه چین).



نمودار ۳- تحرک اسپرم شتر یک کوهانه در محیط Green buffer به علاوه ۲۰ درصد زرده تخم مرغ در سر اسپیدیم (خط منقطع) و دم اسپیدیم (نقطه چین).

مطالعه قرار دادند. محیط مورد استفاده در مطالعه مذکور محیط باروری معرفی شده توسط Brackett و Oliphant بود (۲) که به آن آلبومین سرم گاو اضافه شده بود. در این مطالعه اسپرم جهت توانا شدن به مدت ۲ ساعت در محیط یاد شده قرار گرفت ولی در خصوص نتایج تحرک اولیه و تحرک نهایی اسپرم در این محیط گزارشی موجود نیست. Del Campo و همکاران نیز در سال ۱۹۹۴ اولین باروری آزمایشگاهی تخمکهای لاما را با استفاده از اسپرم اسپیدیمی آن گزارش نمودند (۵). در این گزارش حدود ۲۹ درصد از تخمکها بارور شدند که ۵۷ درصد از آنها حدود ۱۷ درصد تخمکهای اولیه دارای پرو نوکلئوس نر و ماده بودند. هرچند در گزارش Bou و همکاران میزان بلوغ تخمکها نسبت به آنچه در مورد گاو گزارش می شود کمتر و حدود ۴۶/۷ درصد و میزان باروری حدود ۴۳/۲ درصد گزارش شده است و در گزارش Del Campo میزان باروری و تشکیل پرو نوکلئوس نر و ماده بسیار کم بود، اما این موضوع خود مؤید این مطلب است که اسپرم اسپیدیمی شتر دو کوهانه توانایی باروری تخمکهای آن را دارد. در گزارشهای مورد بحث اطلاعاتی در مورد محل (سر، بدنه و یا دم) اسپیدیم که اسپرمها از آنجا گرفته شده است، میزان زنده و یا مرده بودن اسپرمها، میزان تحرک و بالاخره غلظت اسپرمها داده نشده است. در بررسی حاضر در مورد شتر یک کوهانه، چنین به نظر می رسد که دم اسپیدیم از لحاظ تحرک اولیه (یکساعت پس از قرار گرفتن در گرمخانه) و ماندگاری تحرک از بقیه مناطق بهتر است. هرچند که در مطالعه قبلی ما (اطلاعات منتشر نشده) بین میزان اسپرمهای زنده از یک طرف و نسبت اسپرمهای زنده دارای قطره های پروتوپلاسمی از طرف دیگر اختلاف معناداری وجود نداشت.

معنادار نداشت، درحالی که بین اسپرمهای گرفته شده از دم و سر اسپیدیم از این جهت اختلاف کاملاً مشخص و معنادار بود ($P < 0/01$) (نمودار ۲). همان طور که در نمودار ۳ مشخص شده است، در ابتدای آزمایش که اسپرمها سرد بوده اند اختلافی بین میزان تحرک در قسمتهای مختلف اسپیدیم وجود ندارد، اما با گذشت زمان و به سرعت در ساعت اول آزمایش این اختلاف مشخص می گردد. به طوری که حدوداً ۸۰ درصد از اسپرمهای ناحیه دم، ۳۰ درصد از اسپرمهای ناحیه بدنه و ۵ درصد از اسپرمهای ناحیه سر دارای حرکت بودند که اختلاف بین آنها معنادار بود ($P < 0/05$). این میزان اختلاف در ساعت دوم آزمایش برای اسپرمهای گرفته شده از سر اسپیدیم (بدون تحرک) و اسپرمهای گرفته شده از بدنه اسپیدیم (۱۰ درصد تحرک کمتر شده و نسبت اختلاف آنها با اسپرمهای گرفته شده از دم اسپیدیم (۷۰ درصد تحرک) اختلاف بیشتر گردید ($P < 0/01$). اختلاف تحرک در اسپرمهای گرفته شده از دم با دیگر قسمتها تا پایان زمان مطالعه باقی ماند. نمودار ۴ میزان تحرک اسپرم گرفته شده از دم اسپیدیم را در محیط Green buffer با یا بدون ۲۰ درصد زرده تخم مرغ نشان می دهد. همان طور که مشاهده می شود وجود زرده تخم مرغ باعث تأخیر در رسیدن تحرک به حداکثر خود شده اما در مراحل بعد این تحرک را به طور یکنواخت حفظ نموده است.

بحث

گزارشی در مورد باروری آزمایشگاهی تخمکهای بالغ شده شتر دو کوهانه در آزمایشگاه با استفاده از اسپرم اسپیدیمی این حیوان توسط Bou و همکاران منتشر گردید (۴). ایشان باروری را تا مرحله ۱۶-۸ سلولی مورد



References

- Blash, S., Melican, D. and Gavin, V. (2000): Cryopreservation of epididymal sperm obtained at necropsy from goats. *Theriogenology*, 54: 899-905.
- Brackett, B.G. and Oliphant, G. (1975): Capacitation of rabbit spermatozoa in vitro. *Biol. Reprod.* 12: 260-274.
- Braun, J., Sakai, M., Hochi, S. and Oguri, N. (1994): Preservation of ejaculated and epididymal stallion spermatozoa by cooling and freezing. *Theriogenology*, 41, 4: 809-818.
- Bou, S.C., Pang, Y.F., Zhang, S.L. and Xue, X.X. (1993): Preliminary study on in vitro fertilization in the domestic camel (*Camelus bactrianus*). *Chinese J. Zool.* 28: 35-37.
- Del Campo, M.R., Del Campo, C., Donoso, M.X., Berland, M. and Mapletoft, R.J. (1994): In vitro fertilization and development of llama (*Lama glama*) oocytes using epididymal spermatozoa and oviductal cell co-culture. *Theriogenology*, 41: 1219-1229.
- Janzen, N., Goldstein, M., Schlegel, P.N., Palermo, G.D. and Rosenwaks, Z. (2000): Use of electively cryopreserved microsurgically aspirated epididymal sperm with IVF and intracytoplasmic sperm injection for obstructive azoospermia. *Fertil. Steril.* 74: 696-701.
- Kikuchi, J., Nagai, T., Kashiwasaki, N., Ikeda, H., Noguchi, J., Shimada, A., Soloy, N. and Kaneko, H. (1998): Cryopreservation and ensuing in vitro fertilization ability of boar spermatozoa from epididymides stored at 4 C. *Theriogenology* 50: 615-623.
- Menkt, H., Rath, D., Mussa, B. and EL-Naygar, M.A. (1990): Reproduction in camels are review. *FAO Animal Production and Health*, P: 82.
- Morris, L.H.A., Stout, T.E., Li, X. and Alien, W.R. (2000): The capacitation status of fresh and frozen-thawed epididymal and ejaculated stallion spermatozoa. *Theriogenology*, 53: 488.
- Musa, B., Sieme, H., Merkt, H. and Hago, B.E.D. (1992): Artificial insemination in dromedary camels. *Proc. 1st Int. Camel Conf.* 179-182.
- Patrizio, P. (2000): Cryopreservation of epididymal sperm. *Mol. Cell. Endocrinol.* 169: 11-14.
- Sharma, R.K., Padron, O.F., Thomas, A.J. and Agarwal, A. (1997): Factors associated with the quality before freezing and after thawing of sperm obtained by microsurgical epididymal aspiration. *Fertil. Steril.* 64: 628-631.
- Skidmore, J.A., Billal, M. and Allen, W.R. (2000): Using modern reproductive technologies such as embryo transfer and artificial insemination to improve the reproductive potential of dromedary camels. *Proc. Int. Workshop Camel Calf Ouarzazate, Morocco*, 24-26 October 1999. In: *Revue d'Élevage et de Médecine Veterinaire des Pays Tropicaux*, 53: 97-100.
- Skidmore, J.A., Billal, M., Allen, W.R. and Short, R.V. (1999): Modern reproductive methods to hybridize old and new world camelids: *Camelus dromedarius* X *Lama guanicoe*. *Reproduction in domestic Animals*, 34 (suppl 6): 100-103.
- Tajik, P., Wei-Hua, W., Okuda, K. and Niwa, K. (1994): In vitro fertilization of bovine oocytes in a chemically defined, protein-free medium varying the bicarbonate concentration. *Biol. Reprod.*, 50: 1231-1237.
- Vijayaraghavan, S., Critchlow, L.M. and Hoskins, D.D. (1985): Evidence for a role for cellular alkalization in the cyclic Adenosine 3', 5'- Monophosphate - mediated initiation of motility in bovine caput spermatozoa. *Biol. Reprod.* 32: 489-500.
- Williams, R.M., Graham, J.K. and Hamersted, R.H. (1991): Determination of capacity of ram epididymal and ejaculated sperm to undergo the acrosome reaction and penetrate ova. *Biol. Reprod.* 44: 1080-1091.

