

ارزیابی هیستومورفولوژیکی اثرات طب سوزنی در التیام ضایعات عضلانی در سگ

دکتر داود شریفی^{۱*} دکتر جلال بختیاری^۱ دکتر سیدحسین مرجانمهر^۲ دکتر مریم زرین مهر^۳

دریافت مقاله: ۱۳ مرداد ماه ۱۳۸۲
پذیرش نهایی: ۱۵ اردیبهشت ماه ۱۳۸۳

Evaluation of the effect of acupuncture therapy in treatment of muscle injuries in dog

Sharifi, D.,¹ Bakhtiari, J.,¹ Mardjanmehr, S.H.,² Zarinmehr, M.³

¹Department of Clinical Sciences, Faculty of Veterinary Medicine, University of Tehran, Tehran-Iran. ²Department of Pathology, Faculty of Veterinary Medicine, University of Tehran, Tehran-Iran. ³Graduated, from Faculty of Veterinary Medicine, University of Tehran, Tehran-Iran.

Objective: To evaluate acupuncture therapeutic regimens on histomorphological changes of muscle injury healing in dog.

Design: Prospective randomized experimental study.

Animals: A total of 10 young adult clinically normal male cross breed dogs weighing 26 ± 4.4 kg and 30 ± 4.2 months old.

Methods: All dogs were anaesthetized with 5% thiopental sodium and maintained with 1% halothane. A piece of 3 cm in length, 1 cm in width and 1 cm in depth of right biceps femoris was removed in all of them. Then they were divided into two groups of 5 animals each. Acupuncture treatment was given daily for 10 minutes for two weeks in experimental group by locating acupoints (GB30, BL40, ST36), where as no treatment was given in control group till end of 60 days of observations period. Biopsy sample was collected from each case for histomorphological study which were stained with H & E stain.

Result: There was the least inflammatory cells, with regular and parallel arrangement of collagenous fiber in experimental group as compared to control one in which sample of inflammatory cells, with irregular unparallel arrangement of collagenous fiber was quite obvious.

Conclusion: Acupuncture therapeutic regimens for two weeks period had positive and stimulatory effect on muscle tissues formation comparatively with the least inflammatory cells with regular and parallel collagen fiber arrangement in experimental group. Clinical relevant: Acupuncture as a physical method of therapy is quite effective on muscle healing and faster remodelling of muscle fibers. *J. Fac. Vet. Med. Univ. Tehran. 59, 2: 161-166, 2004.*

Key words: Acupuncture, Muscle injury, Healing, Dog.

Corresponding author email: sharifid@yahoo.com

مواد و روش کار

برای بررسی اثرات طب سوزنی در التیام ضایعات عضلانی، تعداد ۱۰ قلابه سگ بالغ سالم از نژاد مخلوط با میانگین $26 \pm 4/4$ کیلوگرم وزن و $30 \pm 4/2$ ماه سن، استفاده گردید. این حیوانات ۲ هفته قبل از آزمایش در شرایط استاندارد نگهداری و بعد از تزریق واکسن هاری تحت درمان انگل زدایی قرار گرفتند. در هفته اول قرص لوامیزول (۵ میلی گرم) در هفته دوم قرص پرازی کوانتل به میزان (۵ میلی گرم) و در هفته سوم مجدداً قرص

هدف: ارزیابی هیستومورفولوژیکی اثرات طب سوزنی در التیام ضایعات عضلانی.

طرح: مطالعه تجربی انتخابی.

حیوانات: ده قلابه سگ بالغ سالم نر نژاد مخلوط با وزن $26 \pm 4/4$ کیلوگرم و میانگین سن $30 \pm 4/2$ ماه.

روش: تمام حیوانات با استفاده از تیوپنتال سدیم ۵ درصد بیهوش شدند و توسط هالوتان ۱ درصد عمق بیهوشی کنترل گردید. بخشی از ماهیچه **biceps femoris** راست به اندازه ۳ سانتیمتر از طول، ۱ سانتیمتر در عرض و ۱ سانتیمتر در قطر از کلیه حیوانات برداشته شد و ناحیه به روش روتین بخیه شد و سپس حیوانات به دو گروه ۵ تایی تقسیم شدند. حیوانات گروه آزمایش (۵ قلابه) تحت درمان تحریکات طب سوزنی به مدت ۱۰ دقیقه در طی ۲ هفته با مشخص کردن نقاط اکوپونت (GB30, BL40, ST36) قرار گرفتند، در صورتی که در گروه کنترل (۵ قلابه) از هیچ روش درمانی استفاده نگردید. در پایان ۶۰ روز مشاهدات بالینی نمونه بیوپسی از محل التیام یافته عضله هر حیوان تهیه گردید و بعد از تهیه مقاطع بافتی و رنگ آمیزی با روش H&E مورد ارزیابی میکروسکوپی قرار گرفتند.

نتایج: آرایش منظم و موازی دستجات کلاژن با ضخامت مناسبی با حداقل سلولهای آماسی در گروه آزمایش در مقایسه با وجود سلولهای آماسی فراوان و دستجات کلاژن غیر منظم و غیر موازی که از ضخامت کمتری برخوردار بودند، در گروه کنترل از نشانه‌های مهم یافته‌های هیستوپاتولوژی بود.

نتیجه‌گیری: استفاده از تحریکات طب سوزنی اثرات مثبت و تحریک آمیزی را در التیام ضایعات عضلانی به همراه داشت. ارتباط بالینی طب سوزنی به عنوان یک مکمل درمان فیزیکی در التیام ضایعات عضلانی و تسریع در امر سازماندهی بافتی عضلانی مؤثر می‌باشد. مجله دانشکده دامپزشکی دانشگاه تهران، (۱۳۸۲) دوره ۵۹، شماره ۲، ۱۶۶-۱۶۱. واژه‌های کلیدی: طب سوزنی، التیام، ضایعات عضلانی، سگ.

خصوصیات ضد درد طب سوزنی و کاربرد آن برای درمان اختلالات مزمن و پیشرفته ارگانهای متعدد در حیوانات اهلی توصیه و به ثبت رسیده است (۲،۶). هر چند ماهیچه‌های اسکلتی از نظر فیزیولوژیکی و آناتومیکی نقش بسزایی در سیستم حرکتی داشته و دارند ولی در صورت آسیب دیدگی و تخریب بافت عضلانی منجر به آتروفی کلی عضلات، سختی مفاصل و زمینه جهت بهبودی طولانی فراهم می‌آید (۱،۵). اگرچه از نظر بالینی طب سوزنی برای درمان و حتی بیحسی به کار می‌رود ولی اثرات آن بر روی التیام ضایعات عضلانی از نظر بالینی و کاهش زمان نقاهت در حیوانات حائز اهمیت خواهد بود که در این مطالعه مورد بررسی قرار می‌گیرد.

(۱) گروه آموزشی علوم در مانگامی دانشکده دامپزشکی دانشگاه تهران، تهران - ایران.

(۲) گروه آموزشی پاتولوژی دانشکده دامپزشکی دانشگاه تهران، تهران - ایران.

(۳) دانش‌آموخته دانشکده دامپزشکی دانشگاه تهران، تهران - ایران.

(* نویسنده مسؤول sharifid@yahoo.com



لوامیزول با همان دوز قبلی به ازاء هر کیلو وزن بدن به حیوانات خورنده شد. حدود ۱۲ ساعت قبل از آزمایش پرهیز غذایی داده شد و تحت تزریق سفازولین ۱ گرم قرار گرفتند. قبل از القای بیهوشی از کتامین هیدروکلراید به میزان ۵ میلی گرم و اسپرومازین مالئات به میزان ۰/۵ میلی گرم به ازای هر کیلو وزن بدن به عنوان پیش بیهوشی به صورت عضلانی استفاده گردید. حیوانات با تزریق وریدی تیوپنتال سدیم ۰/۵ درصد به میزان ۱۰ میلی گرم به ازای هر کیلوگرم وزن بدن بیهوش شدند و سپس عمق بیهوشی با هالوتان ۱ درصد کنترل گردید. در تمام حیوانات بعد از آماده سازی موضع عمل در قسمت جانبی ران راست و برش در ناحیه وسط ران و جداسازی بافت همبند و مشخص کردن ماهیچه biceps femoris به میزان ۳ سانتیمتر در طول، ۱ سانتیمتر در عرض و ۱ سانتیمتر در عمق برداشت شد و جهت مشخص شدن محل جدا شده در دو انتها با استفاده از یک گره نخ ابریشم علامت گذاری گردید (تصویر ۱) و سپس بعد از بخیه بافت همبند با بخیه سرتاسری، پوست ناحیه با بخیه تشکی افقی بخیه شد.

حیوانات به دو گروه کنترل و آزمایش با ۵ حیوان در هر گروه تقسیم شدند. در گروه کنترل هیچ گونه درمانی صورت نگرفت در صورتی که حیوانات گروه آزمایش سه روز بعد از عمل جراحی تحت درمان تحریکات طب سوزنی به مدت ۱۰ دقیقه در روز قرار گرفتند. جهت انجام تحریکات طب سوزنی بعد از حالت گماری دام به پهلو چپ و مقید کردن آن پوست در ناحیه مفصل لگن و ناحیه مفصل استایفل توسط الککل ضد عفونی گردید. با استفاده از ۳ عدد سوزن نقره ای Hwato شماره ۰/۳×۴۰ میلی متر در محل اکیوپونت های ST36, BL40, GB30 قرار داده شد. جریان استفاده شده با ۹ ولت امواج الکتریکی به مدت ۱۰ دقیقه به نقاط قید شده داده شد. استاندارد دستگاه طب سوزنی با تنظیم ۵۰ Hz در حداقل سطح شدت (۳۵ الی ۱۰۰ میلی آمپر) که با واکنش دام و انقباض ماهیچه ای در محل سوزن مشخص می گردید تعیین گردید (تصویر ۲).

جهت بررسی هیستوپاتولوژیک ترمیم عضله و مقایسه اثرات تحریکات طب سوزنی بعد از ۶۰ روز تحت بیهوشی عمومی از محل ضایعه حیوانات هر دو گروه نمونه بافت عضلانی تهیه گردید.

به منظور مطالعه تغییرات ایجاد شده در توده عضلانی و لزوم بررسی نمونه های الیاف عضلانی در مقاطع طولی و عرضی با توجه به مشخص بودن جهت قرار گرفتن دستجات عضلانی در هر یک از نمونه ها اقدام به تهیه حداقل دو برش بافتی گردید. بدین منظور ابتدا توسط اسکالپل برشی عمود بر محور طولی برای تهیه مقاطع عرضی رشته های عضلانی و سپس برشی به موازات محور طولی برای تهیه مقاطع طولی رشته های عضلانی بر روی نمونه های هر دو گروه و عضله طبیعی داده شد. طبق روش متعارف و معمول از آنها قالبهای پارافینی تهیه و سپس با دستگاه میکروتوم از هر بلوک حاوی نمونه یک برش بافتی به ضخامت ۵-۶ میکرون تهیه و توسط روش متداول همانوکسیلین-انوزین رنگ آمیزی و بوسیله میکروسکوپ نوری مورد مطالعه و ارزیابی قرار گرفت.



در ارزیابی هیستولوژیک نمونه های مزبور معیارهای کیفی و توصیفی شامل واکنشهای فیبروبلاستیک ایجاد شده در بافت همبند پری میزیوم، رزتره شدن قسمتهای انتهایی سلولهای عضلانی قطع شده، تغییرات آتروفیک ایجاد شده در دستجات عضلانی مجاور، تشکیل بافت همبند فیبروزه یا بافت اسکار و خصوصیات مربوط به آن مورد توجه قرار گرفت و برای مقایسه و نتیجه گیری برخی از این تغییرات براساس معیارهای ارائه شده، به داده های کمی یا قابل مقایسه با یکدیگر تبدیل گردیدند.

(۱) تغییرات آتروفیک در دستجات عضلانی مجاور با بافت همبند فیبروزه: درجه صفر: بدون تغییرات آتروفیک و به حالت طبیعی

۱+: ایجاد آتروفی در کمتر از ۵۰ درصد از رشته های عضلانی موجود در دستجات عضلانی

۲+: ایجاد آتروفی در بیش از ۵۰ درصد از رشته های عضلانی موجود در دستجات عضلانی

(۲) نوع بافت تشکیل شده در محل اسکار:

۱+: بافت همبند جوانه گوشتی پرسلول و پر عروق

۲+: بافت همبند با تراکم سلولی و حضور فیبروبلاست های فعال

۳+: بافت همبند بالغ غنی از رشته های کلاژن

(۳) وسعت بافت همبند فیبروزه:

با استفاده از گراتیکول مشبک مساحت بافت همبند تشکیل شده در هر یک از نمونه های توده عضلانی براساس تعداد خانه های این گراتیکول شمارش گردیده و سپس بر حسب میلی متر مربع محاسبه گردید.

(۴) ساختار عروق خونی تشکیل شده در بافت همبند معرف میزان بلوغ این بافت بوده و براساس معیارهای زیر درجه بندی گردید:

۱+: تعداد فراوانی از عروق خونی با پراکندگی نامنظم و غیریکنواخت بودن اندازه آنها

۲+: حضور تعداد قابل توجه از عروق خونی با پراکندگی نسبتاً منظم ولی غیریکنواخت بودن اندازه آنها

۳+: تعداد اندک عروق خونی به حالت منظم و با اندازه یکسان.

(۵) حضور سلولهای آماسی در بافت همبند التیامی:

درجه صفر: عدم حضور سلولهای آماسی یا نفوذ بسیار پراکنده آنها

۱+: حضور پراکنده سلولهای آماسی

۲+: حضور قابل توجه سلولهای آماسی به گونه ای که جزئیات بافت قابل رؤیت باشد.

(۶) آرایش و نظم رشته های کلاژن شامل:

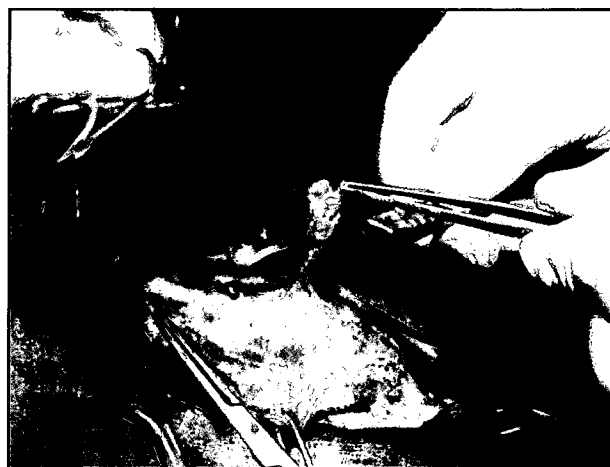- ۱- یکنواختی ضخامت رشته های تشکیل شده (یکنواخت - غیریکنواخت)
- ۲- جهت قرار گرفتن رشته ها نسبت به یکدیگر (موازی - درهم فرورفته)
- ۳- جهت قرارگیری نسبت به رشته های عضلانی (موازی - غیرموازی)
- (۷) نحوه پراکندگی و انتشار بافت همبند فیبروزه در توده بافت عضلانی شامل:

۱- به حالت مجتمع در یک کانون

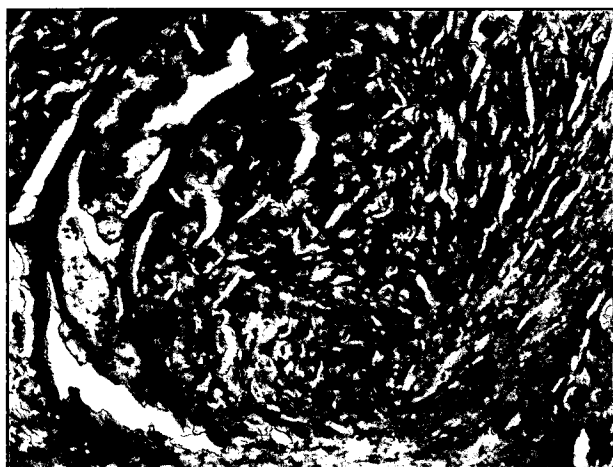
۲- به حالت پراکنده در چند کانون



تصویر ۲ - مقید کردن دام و نحوه تثبیت سوزن های طب سوزنی.



تصویر ۱ - برداشت بخشی از عضله biceps femoris سمت راست.



تصویر ۴ - نمونه بافت تهیه شده از گروه شاهد مثبت در روز ۶۰ در سمت راست توده بافت التیامی شامل دستجاتی از رشته های کلاژن با اندازه ای غیر یکنواخت با جهت قرار گرفتن غیر موازی رشته ها نسبت به یکدیگر حضور دارد. در حاشیه سمت چپ این توده مقاطع عرضی سلولهای عضلانی در حال دزیره شدن با سیتوپلاسم یکنواخت و هسته هایی در موقعیت مرکزی دیده می شود (H&E و $\times 224$).

در صورتی که در بررسی تعداد ۵ عدد مقطع بافتی تهیه شده از نمونه های گروه کنترل در کنار مقاطع طولی و عرضی رشته های عضلانی مختلط به میزان قابل توجهی بافت همبند التیامی با ویژگیهای خاص که تمامی مشخصات مربوط به هر یک از نمونه ها در جدول ۱ آورده شده است، دیده می شد.

همچنین در پاسخ به واکنشهای فیبروبلاستیک ایجاد شده بافت همبند پری میزیوم در اطراف هر یک از دستجات عضلانی بسط و توسعه یافته و نسبت به حالت طبیعی و گروه شاهد منفی از ضخامت بیشتری برخوردار بوده و بیشتر جلب توجه می نمود (تصویر ۴).

در دستجات عضلانی مجاور با بافت همبند فیبروزی تغییرات آتروفیک به صورت کاهش اندازه در قطر برخی از رشته های عضلانی و برهم خوردن حالت یکنواختی در اندازه این سلولها دیده می شد.

در برخی نمونه ها حالت رژتره شدن قسمتهای انتهایی سلولهای عضلانی قطع شده به صورت محدود وجود داشت. در این سلولها هسته ها تکثیر یافته و در موقعیت مرکزی قرار گرفته بودند. برخی از سلولها نیز با حالت جوانه زدن و ایجاد دیوسلولهای عضلانی در بینابین بافت همبند التیامی



تصویر ۳ - نمونه بافت تهیه شده از گروه شاهد مثبت در روز ۶۰ در تصویر مقاطع طولی رشته های عضلانی مختلط اسکلتی با قطری یکسان همراه با حالت تخطط عرضی و حضور هسته هایی متعدد و کشیده در حاشیه سلول مشهود است (H&E و $\times 352$).

نتایج

خصوصیات هیستولوژیکی: در بررسی تعداد ۵ عدد مقطع بافتی تهیه شده از عضله طبیعی مقاطع طولی و عرضی رشته های عضلانی مختلط اسکلتی به حالت طبیعی دیده شد. دستجات عضلانی متشکل از رشته های عضلانی قرار گرفته در بافت همبند ظریف پری میزیوم حاوی عروق خونی بودند که در مقاطع طولی رشته های عضلانی با قطر یکسان و حالت تخطط های عرضی در سیتوپلاسم و تعداد چندین عدد هسته کشیده در حاشیه سلول دیده می شدند. در مقاطع عرضی رشته های عضلانی مختلط به صورت منظم با قطر یکسان به حالت فشرده در کنار یکدیگر قرار داشته و لابلای آنها بافت ظریف آندومیزیوم قرار داشت. این سلولها در مقطع عرضی به حالت گرد یا چند وجهی با سیتوپلاسم دانه دانه شامل دستجات میوفیبریلی با هسته های متعدد در حاشیه سلول دیده می شدند. در کنار توده عضلانی مقاطعی از عروق خونی و سلولهای چربی نیز دیده می شدند (تصویر ۳).

نکته قابل توجه در تمامی نمونه ها ساختار منظم بافت عضلانی مختلط و عدم حضور بافت همبند فیبروزی و التیامی در آنها بود.





تصویر ۵ - نمونه بافت تهیه شده از گروه شاهد مثبت در روز ۶۰ تصویری از محل الصاق دستجات رشته های کلاژن بافت التیامی با رشته های عضلانی مخطط. به یکنواختی و آرایش منظم رشته های کلاژن و جهت قرار گیری غیر موازی رشته های کلاژن نسبت به رشته های عضلانی توجه نمایید (H&E و ۱۰۲x).



تصویر ۷ - نمونه بافت تهیه شده از گروه آزمایش در روز ۶۰ تصویری از محل اتصال دستجات رشته ای کلاژن بافت التیامی به انتهای قطع شده رشته های عضلانی مخطط. به یکنواختی و آرایش منظم رشته های کلاژن و جهت قرار گیری موازی و هم جهت رشته های کلاژن نسبت به رشته های عضلانی توجه نمایید (H&E و ۲۸۸x).

واکنش رزرنراتیو را از خود نشان می دادند (تصویر ۵) و در بررسی تعداد ۵ عدد مقطع بافتی تهیه شده از نمونه های آزمایش تحت درمان با طب سوزنی در مقاطع مزبور ساختمان طولی و عرضی رشته های عضلانی مخطط در کنار بافت همبند بالغ و توسعه یافته اسکار همراه با ویژگیهای مربوطه دیده می شد. نتایج حاصل از تبدیل این ویژگیها به معیارهای قابل مقایسه در جدول ۲ منعکس گردیده است. در این گروه نیز همانند گروه شاهد مثبت بروز واکنشهای فیبروبلاستیک افزایش ضخامت و بسط و توسعه بافت همبند پری میزیوم را در اطراف دستجات عضلانی سبب گردیده بود که اختلاف چندانی بین دو گروه از نظر ایجاد این بافت مشاهده نشد (تصویر ۶).

همچنین همانند گروه قبلی در دستجات عضلانی مجاور با بافت همبند التیامی تغییرات آتروفیک با شدت کمتر شامل کاهش اندازه و قطر سلولهای عضلانی دیده می شد. علت برطرف شدن نسبی تغییرات آتروفیک و برگشت برخی رشته ها به حالت طبیعی می تواند ناشی از تحریکات عصبی حاصل



تصویر ۶ - نمونه بافت تهیه شده از گروه آزمایش در روز ۶۰ تصویر تهیه شده از توده بافت التیامی در نزدیکی محل قطع شده سلولهای عضلانی. رشته های کلاژن تشکیل شده از نظم و آرایش هم جهت با یکدیگر برخوردار بوده و در لابلای آنها بقایای سلولهای عضلانی که در حال دژنره شدن می باشند حضور دارند. این سلولها با هسته هایی متعدد در موقعیت مرکزی و با نام دیو سلولهای عضلانی در مرکز تصویر مشخص هستند (H&E و ۲۲۴x).

از مداخله طب سوزنی پس از قطع عصب اولیه آنها و برقراری دوباره ایمپالس های عصبی در این رشته ها باشد (تصویر ۷).

رزرنه شدن سلولهای عضلانی در مجاورت بافت همبندی و در انتهای قطع شده سلولهای عضلانی با شدت بیشتری نسبت به گروه قبلی در مقاطع طولی و عرضی با حضور هسته ها تکثیر یافته در موقعیت مرکزی دیده می شد و به علاوه تعداد قابل توجهی از دیوسلولهای عضلانی نیز در حاشیه بافت همبند فیبروزه به چشم می خورد.

نکته جالب توجه در گروه آزمایش نظم خاص و قرار گرفتن رشته های ضخیم کلاژن در کنار یکدیگر به صورت دستجات موازی هم و موازی محور طولی رشته های عضلانی بود که از برخی جنبه ها حالت بافت همبند سخت منظم تاندون ها را در ذهن مجسم می ساخت که به نوعی می تواند انتقال نیروی کش و قدرت انقباضی عضله را به عضله ترمیم یافته بازگرداند که به نظر می رسد در این نظم و هماهنگی تحریکات مرتب و مداوم ناشی از طب سوزنی دخالت داشته باشد (تصویر ۷).

به علاوه نحوه اتصال این رشته های کلاژن با قسمتهای انتهایی سلولهای عضلانی قطع شده نیز جالب توجه می باشد که این رشته های موازی و به حالت طولی درآمده، دقیقاً به قسمتهای انتهایی سلولهای عضلانی متصل گردیده، به طوری که سلول عضلانی در رشته های متصل به آن در یک راستا قرار می گیرند.

بحث

در حیوانات بازگشت سریعتر به کارآیی مؤثر یک نیاز ضروری است هر چند روشهای متعدد درمانی جهت حفظ فعالیت آناتومیکی گروه عضلانی به صورت موضعی یا سیستمیک به کار می رود ولی با توجه به تغییرات عمده در ساختار آناتومیکی عضلات زمان بیشتری جهت احیاء کامل نیاز دارند (۱۵). طب سوزنی به عنوان یک روش ضد درد در حین جراحی و بعد از جراحی به ثبت رسیده است (۳، ۱۶، ۱۹) و کاربرد آن در اختلالات سیستم ماهیچه‌ای

جدول ۱- بررسی تغییرات بافتی و ارزیابی هیستولوژیک برخی از ویژگیهای بافت همبند التیامی جایگزین شده در محل ضایعه عضلانی در نمونه های بافتی برداشت شده از عضله ران سگهای گروه کنترل.

ردیف	تغییرات آتروفیک در دستجات عضلانی مجاور با بافت همبند التیامی	نوع بافت تشکیل شده	وسعت بافت بر حسب میلیمتر مربع	ساختار عروق خونی	حضور سلولهای آماسی	آرایش و نظم رشته های کلاژن			نحوه پراکندگی و انتشار در نمونه بافت عضلانی
						یکنواختی ضخامت رشته ها	جهت قرار گرفتن رشته ها نسبت به یکدیگر	جهت قرار گیری نسبت به رشته های عضلانی	
۱	۲+	۳+	۴	۳+	۱+	غیر یکنواخت	در هم رفته	غیر موازی	مجموع در یک کانون
۲	۲+	۳+	۵	۲+	۱+	غیر یکنواخت	در هم رفته	غیر موازی	مجموع در یک کانون
۳	۱+	۳+	۲	۳+	۰	غیر یکنواخت	در هم رفته	غیر موازی	مجموع در یک کانون
۴	۱+	۲+	۶	۲+	۱+	غیر یکنواخت	در هم رفته	غیر موازی	مجموع در یک کانون
۵	۰	۳+	۶	۳+	۰	یکنواخت	موازی	موازی	مجموع در یک کانون

جدول ۲- بررسی تغییرات بافتی و ارزیابی هیستولوژیک برخی از ویژگیهای بافت همبند التیامی جایگزین شده در محل ضایعه عضلانی در نمونه های بافتی برداشت شده از عضله ران سگهای گروه آزمایش (تحت درمان با طب سوزنی).

ردیف	تغییرات آتروفیک در دستجات عضلانی مجاور با بافت همبند التیامی	نوع بافت تشکیل شده	وسعت بافت بر حسب میلیمتر مربع	ساختار عروق خونی	حضور سلولهای آماسی	آرایش و نظم رشته های کلاژن			نحوه پراکندگی و انتشار در نمونه بافت عضلانی
						یکنواختی ضخامت رشته ها	جهت قرار گرفتن رشته ها نسبت به یکدیگر	جهت قرار گیری نسبت به رشته های عضلانی	
۱	۰	۳+	۳	۳+	۰	یکنواخت	موازی	موازی	مجموع در یک کانون
۲	۰	۲+	۱	۲+	۱+	یکنواخت	موازی	موازی	مجموع در یک کانون
۳	۱+	۳+	۷	۳+	۱+	یکنواخت	موازی	موازی	مجموع در یک کانون
۴	۱+	۳+	۶	۲+	۰	غیر یکنواخت	در هم رفته	غیر موازی	مجموع در یک کانون
۵	۱+	۱+	۵	۳+	۰	یکنواخت	موازی	موازی	مجموع در یک کانون

می گردد. در گروه آزمایش، آرایش رشته های کلاژن که به صورت منظم و موازی با حداقل حضور سلولهای آماسی بود، نشانه ای از سازماندهی بافت التیامی به شمار می آید که خود اثرات مثبت طب سوزنی را در عرض دو هفته نشان می دهد (۲۰). اثرات مستقیم طب سوزنی با توجه به افزایش ترشح مواد شبه مرفین به نام اندورفین در از بین بردن درد در ناحیه (۲) و افزایش سطح کورتیزول سرم خونی در کنترل التهاب ناحیه تحریک شده گزارش شده و به ثبت رسیده است (۱۳، ۱۴، ۱۵). همین امر می تواند حتی به عنوان فاکتوری مؤثر در التیام ضایعات عضلانی مطرح باشد که تحقیق حاضر نیز با توجه به تغییرات بافتی در نمونه های اخذ شده از بافت التیام یافته عضلانی به صورت تجربی نشان می دهد که تحریکات طب سوزنی می تواند با کاهش شکل گیری بافت اسکار فیبروزه در محل ضایعه به صورت محرک ضد فیبری عمل نماید و زمینه را برای دژنراسیون بافت عضلانی فراهم آورد.

تشکر و قدردانی

نویسندگان صمیمانه از حسن نیت اعضای محترم شورای پژوهشی دانشکده دامپزشکی و دانشگاه تهران و قطب علوم درمانگاهی در راستای تصویب، تأیید و حمایت مالی این طرح تشکر می نماید.

و اسکلتی در شرایطی نظیر آرتروز، استئوآرتریت، التهاب تاندونی، میوزیت و کشیدگیهای عضلانی گزارشاتی به ثبت رسیده است (۲، ۷، ۹، ۱۰، ۱۱).

هر چند واکنشهای آماسی زمینه را برای پاکسازی موضع و مراحل التیامی آماده می نماید ولی جهت التیام کامل و واقعی ضایعات عضلانی تعادل بین رژنراسیون فیبرهای عضلانی و رشد بافت همبند الزامی است، به طوری که وجود مواد ماتریکس خارج سلولی که در شبکه بافت همبند تمام ماهیچه های اسکلتی وجود دارد از مجموعه سلولهای فیبروبلاست و کلاف چند نوع کلاژن ساخته شده است زمینه را برای تشکیل بافت فیبروزه فراهم می سازد. همچنین در تحریک مغز استخوان در هنگام صدمات بافتی در تولید سلولهای فیبری، فعال بوده و به شکل گیری بافت اسکار کمک می نماید (۶، ۸، ۲۰).

هر چند طب سوزنی از لحاظ از بین بردن درد ناحیه بخصوص در نواحی دست و پا در حیوانات نیز گزارشات زیادی به ثبت رسیده است (۲، ۴، ۱۲، ۱۸) و حتی خاصیت از بین بردن درد تا حدود ۸۹ درصد در گوشخواران موفق آمیز بوده است (۱۵) و از طرفی نتایج حاصل از این خاصیت ضد دردی و عملکرد طب سوزنی از طریق تحریکات عصبی و تغییرات خونی (۱۷) نشان می دهد که در کاربرد طب سوزنی حالتی برای افزایش فعالیت فیزیکی و به کارگیری اندام درگیر وجود دارد و این امر متعاقباً منجر به افزایش جریان خون و افزایش فعالیتهای سلولها جهت ترمیم و سازماندهی سریعتر ضایعات



References

1. Agarwal, F. and Kumar, A. (1995): Clinico-physiological effect of electroacupuncture anesthesia of limbs in dogs. *Indian J. Anim. Sci.* 65:148-152.
2. Alfred, T.C. and Peng, M.D. (1994): A scientific explanation of acupuncture mechanisms of action. 7th international conference on health problems related to the chinese. July 1-3-1994. PP: 1-2.
3. Bihari, A. and Kumar, A. (1991): Electroacupuncture in goats; physical and biochemical effects. *Indian J. Vet. Surg.* 12: 3-11.
4. Bergen, K.B., Roederer, E. and Cohen, M.J. (1981): Enhanced spinal cord regeneration in lamprey by electric fields. *Sci.* 213: 611-617.
5. Christensen, B.V. (1992): Acupuncture treatment for severe knee osteoarthritis: a long term study. *Acta Anaesthesiol Scand.* 36: 519-525
6. Garrett, W.E, Seaber, AV. and Boswick, J. (1984): Recovery of skeletal muscle after laceration and repair. *J. Hand. Surg. (Am).* Sep. 9: 683-92.
7. Janssens, L. (1991): Treatment of chronic osteoarthritis in dogs: acupuncture in animals, *Proc. Univ. Sydney-Post. Gra. Comm in Vet. Sci, Sydney. Australia* 167: 63-70.
8. Janssens, L.A.A. and Demoor, A. (1980): General acupuncture with special reference to therapeutical and analytical aspects in domestic animals cited by Janssens, L.A.A., 1983. In: *Vet. Med. Small. Anim. Clin.* 78:1580-1585.
9. Lakshmipathi, G.V. (1984): Acupuncture anaesthesia for abdominal surgery on bovines. *Am. J. Acupunct.* 11: 37-41.
10. Lee, S.C. and Yin, S.J. (1977): Preliminary observation of humoral response in man by acupuncture treatment. *Chinese. Med. J.* 24: 127-131.
11. Lewitt, E. and Walker, F. (1975): Evaluation of acupuncture in the treatment of chronic pain. *J. Chronic Dis.* 28:311.
12. Malik, V.K. and Kumar, A. (1989): Clinical and physiological effects of acupuncture analgesia of abdominal and pelvic regions in dogs. *Ind. J. Vet. Surg.* 10: 46-50.
13. Mann, F. (1971): *Acupuncture, the Ancient Art of Healing* 2nd ed. Heinemann, Med. Books. Ltd. P: 210.
14. Melzack, R. and Wall, P.D. (1965): Pain mechanism a new theory. *Sci.* 150: 971.
15. Piras, A. (2000): Diagnosis and Treatment of Muscle Injuries in racing grayhounds. *Proceedings, Sixteenth Annual International Canine Sports Medicine Symposium.* Jan. 15-16. Orlanda. FL. PP: 12-17.
16. Qian, X.Z. (1979): *Proceedings of the National Symposium of Acupuncture and Moxibustion and Acupuncture Analgesia* Beijing. PP: 67-72.
17. Schoen, A. M. (2001): Acupuncture for Musculoskeletal disorders. In *Veterinary Acupuncture (Ancient Art to Modern Medicine)* 2nd ed. pub. Mosby. Philadelphia PP: 161-169.
18. White, S.S., Botton, J.R. and Frasor, D.M. (1985): A use of electroacupuncture as an analgesia for laparotomies in two dairy cows. *Aust. Vet. J.* 62: 52-54.
19. Wright, M. and Mc Grath, C.J. (1981): Physiologic and analgesic effects of acupuncture in dog. *J. Am. Vet. Med. Assoc.* 170: 502-5
20. Yong, L.I., Cummins, J. and Huard, J. (2001): Muscle injury and repair, *Current opinion in orthopaedics* 12: PP: 409-415.

