

# ارزیابی اثرات لیزر کم توان بر روی قدرت عضلانی پس از تخریش عصب سیاتیک در سگ

دکتر داود شریفی<sup>۱\*</sup>، دکتر علیرضا حاجی بکلو<sup>۲</sup>، دکتر سید مهدی قمصری<sup>۱</sup>، مهندس حمیدرضا تقوی<sup>۳</sup>

دریافت مقاله: ۱۸ تیرماه ۱۳۸۲  
پذیرش نهایی: ۲۹ فروردین ماه ۱۳۸۳

## Evaluation of Low Level Laser Effects on Muscular Ability in Dog: an Animal Model

Sharifi.D.,<sup>1</sup> Hadjibekloo,A.R.,<sup>2</sup> Ghamsari,S.M.,<sup>1</sup> Taghvi, H.R.<sup>3</sup>

<sup>1</sup>Department of Clinical Sciences, Faculty of Veterinary Medicine, University of Tehran, Tehran-Iran. <sup>2</sup>Graduated from Faculty of Veterinary Medicine, University of Tehran, Tehran-Iran. <sup>3</sup>Graduated from Faculty of Sciences and Medical Technology, Islamic Azad University, Tehran-Iran.

**Objective:** Assessment of Low Level Laser (LLL) effects on muscular repair and capability following sciatic nerve injury as animal model.

**Design:** Experimental study.

**Animals:** Ten male and female 30 ± 6 month-old mixed breed dogs between 27 ± 6 kg body-weight.

**Procedures:** Animals were subsequently divided into two groups of (control and experimental) of 5 dogs each. Then anesthesia was induced. Skin was incised and the muscular dissection performed. The right sciatic nerve was exposed in all dogs and crushed in full thickness using artery forceps for 5 seconds. The experimental group was subjected to LLL regimen, daily ten minutes for two weeks. The electromyography (EMG) was recorded from semimembranosus (S1), and semitendinosus (S2), Extensors (Ext), and Flexors (Flex) muscles before, after crush, 14, 28 and 45 post-operative days.

**Statistical analysis:** Variance analysis by ANOVA and Tukey's test.

**Results:** EMG recording showed significant differences in muscle forced in S1 and S2 in experimental group by comparison with control one.

**Clinical implications:** The evaluation of LLL showed to be helpful to reduce muscle atrophy. *J.Fac.Vet.Med. Univ. Tehran. 60,4:327-331,2005.*

**Keywords:** low level laser, sciatic nerve, muscle atrophy, dog.

**Corresponding author's email:** [sharifid@yahoo.com](mailto:sharifid@yahoo.com)

هدف: ارزیابی اثرات لیزر کم توان بر روی قدرت عضلانی پس از تخریش عصب سیاتیک در سگ.

طرح: مطالعه تجربی با الگوی حیوانی.

حیوانات: ده قلابه سگ نر و ماده مخلوط ایرانی ۳۰ ± ۶ ماهه و با وزن ۲۷ ± ۶ کیلوگرم.

روش: حیوانات به دو گروه مساوی ۵ تایی شاهد و آزمایش تقسیم شد و تحت بیهوشی قرار گرفتند. پس از برش پوست و جداسازی عضلات ران، عصب سیاتیک در معرض دید جراح قرار گرفت سپس آزرده‌گی و آسیب عصبی در تمام قطر عصب سیاتیک با پنس شریانی به مدت ۵ ثانیه ایجاد شد. حیوانات گروه آزمایش با لیزر کم توان به مدت ۱۰ دقیقه در روز برای مدت ۲ هفته تحت درمان قرار گرفتند. این در حالی است که هیچ روش درمانی در گروه شاهد استفاده نشد. ثبت فعالیت عضلات با استفاده از الکترومیوگراف قبل، بعد از آزرده‌گی عصب و در روزهای ۱۴، ۲۸، ۴۵ از تمام حیوانات از چهار ماهیچه نیم وتری، نیم غشایی، بازکننده و خم کننده تهیه شدند.

تجزیه و تحلیل آماری: روش آنالیز واریانس (ANOVA) و آزمایش تکمیلی (Tukey).

نتایج: گرام‌های حاصله اختلاف معنی داری را در دو ماهیچه نیم وتری و نیم غشایی بین گروه آزمایش و شاهد در  $P < 0/05$  نشان داد.

نتیجه‌گیری: ارزیابی نتایج حاصله در حیوانات نشان داد که لیزر کم توان آن قادر به جلوگیری از آتروفی ماهیچه است. مجله دانشکده دامپزشکی دانشگاه تهران، ۱۳۸۴، دوره ۶۰، شماره ۴، ۳۳۱-۳۲۷.

واژه‌های کلیدی: لیزر کم توان، عصب سیاتیک، آتروفی ماهیچه، سگ.

کاربرد لیزر در علم پزشکی و از جمله در بیماری‌های مختلف عمومی، عارضه مفصلی-استخوانی و غضروفی و حتی اعصاب محیطی و مرکزی در چند دهه پیش شروع شده است (۲، ۳) و با پیشرفت دستگاه‌های دقیق و موثر تر که عوارض کمتری را به دنبال داشته از جایگاه وسیعی در درمان بیماری‌ها پیدا کرده است به طوری که سازو کار و چگونگی اثر لیزر جذب اشعه پرنرژی توسط بافت هدف بوده و با تابش اشعه پرنرژی لیزر بافت هدف به شدت گرم می‌شود (۵، ۶) و حتی بعضی از سلول‌ها را تخریب می‌کند و در حالی که بافت اطراف بدون صدمه سالم می‌ماند. روش و چگونگی تابش اشعه برای درمان آسیب‌های سیستم اعصاب محیطی و مرکزی در سال ۱۹۹۱ توسط Rochkind و همکاران ابداع و پس از طی سالها تغییراتی در آن ایجاد شد (۱۱).

با توجه به اینکه آسیب‌های اعصاب محیطی در حیوانات مشکلاتی را در فعالیت فیزیکی بهمراه داشته و امکان زمین گیر شدن آنان نیز وجود دارد. به طوری که زمینه را برای آتروفی عضلات اسکلتی فراهم می‌سازد که این نیز تاخیر را در بهبودی کامل بیمار می‌شود (۷) و از طرفی این اعصاب محیطی از نظر آناتومیکی و فیزیولوژیکی نقش بسزایی در سیستم حرکتی داشته و در شرایط مختلف ضربات مستقیم وارد به اندام، آزرده‌گی‌های بافتی،

(۱) گروه علوم درمانگاهی، دانشکده دامپزشکی دانشگاه تهران، تهران-ایران.

(۲) دانش‌آموخته دانشکده دامپزشکی دانشگاه تهران، تهران-ایران.

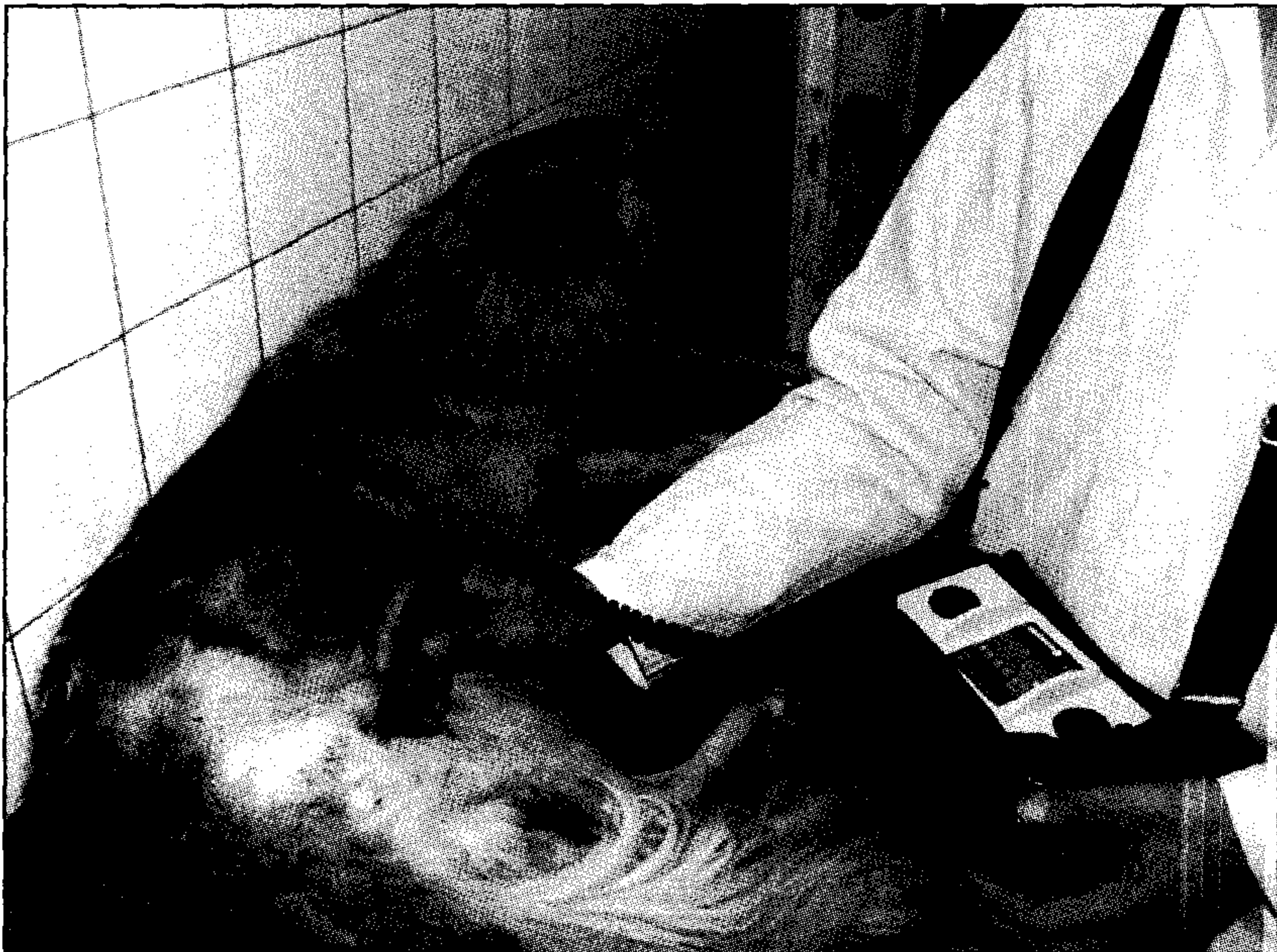(۳) دانش‌آموخته مهندسی پزشکی دانشکده فنی و مهندسی دانشگاه آزاد اسلامی، واحد علوم

و تحقیقات تهران، تهران-ایران.

\* نویسنده مسؤول: [sharifid@yahoo.com](mailto:sharifid@yahoo.com)







تصویر ۲- نحوه استفاده از پروب لیزر در ناحیه ران.



تصویر ۱- نحوه له کردن عصب سیاتیک با استفاده از پنس خونبند.



تصویر ۳- نحوه اتصال الکترودها در ناحیه ران برای اخذ الکترومیوگرام قبل و بعد از تخریش عصب.

مدت ۱۰ دقیقه در روز قرار گرفتند اما درمانی در گروه شاهد تجویز نشد (تصویر ۲). حیوانات با مقیدسازی فیزیکی به پهلوئی چپ حالت گماری شدند سپس پوست ناحیه از مفصل لگن تا ناحیه مفصل زانو با استفاده از الکل ضد عفونی گردید، چهار الکترود سطحی که دو الکترود مثبت بر روی بخش فوقانی ناحیه تخریش شده بر روی پوست و دو الکترود منفی در بخش تحتانی آن ناحیه قرار داده شد. در راستای مطالعه حاضر نوار الکترومیوگرام از حیوانات هر دو گروه شاهد و آزمایش جهت تفسیر تغییرات موضعی ماهیچه‌های نیم و تری، نیم غشایی، بازکننده و خم کننده در روزهای قبل، بعد از تخریش عصب سیاتیک و روزهای ۱۴، ۲۸، ۴۵، تهیه گردید. به این منظور، پوست ناحیه، با استفاده از الکل ایزوپروپیل ۷۰ درصد برای برطرف کردن آلودگی سطحی و چربی تمیز شد، سپس ژل هادی اولتراسونوگرافی به میزان کافی بر روی پوست گذاشته شد، در نهایت نوار الکترومیوگرام با نصب الکترودهای سطحی تهیه گردید (تصویر ۳). نوار در واقع نتیجه اثرات متقابل پیچیده حاصل از انقباض رشته‌های ماهیچه‌ای متعاقب لیزر کم توان می باشد، روش تجزیه و تحلیل آماری: روش آنالیز واریانس (ANOVA) و

شکستگی‌ها، تومور موضعی، بافت فیبروزه موضعی و حتی قطع عصب می تواند قطع موقت و یا دائمی انتقال ایمپالس های عصبی را به همراه داشته باشد و در این امر با توجه به کارایی لیزر کم توان در بافت عصبی به طور کامل درک نشده است در این راستا اثرات بالینی لیزر کم توان در التیام ضایعات عصب سیاتیک در سگ تحت مطالعه تجربی قرار می گیرد.

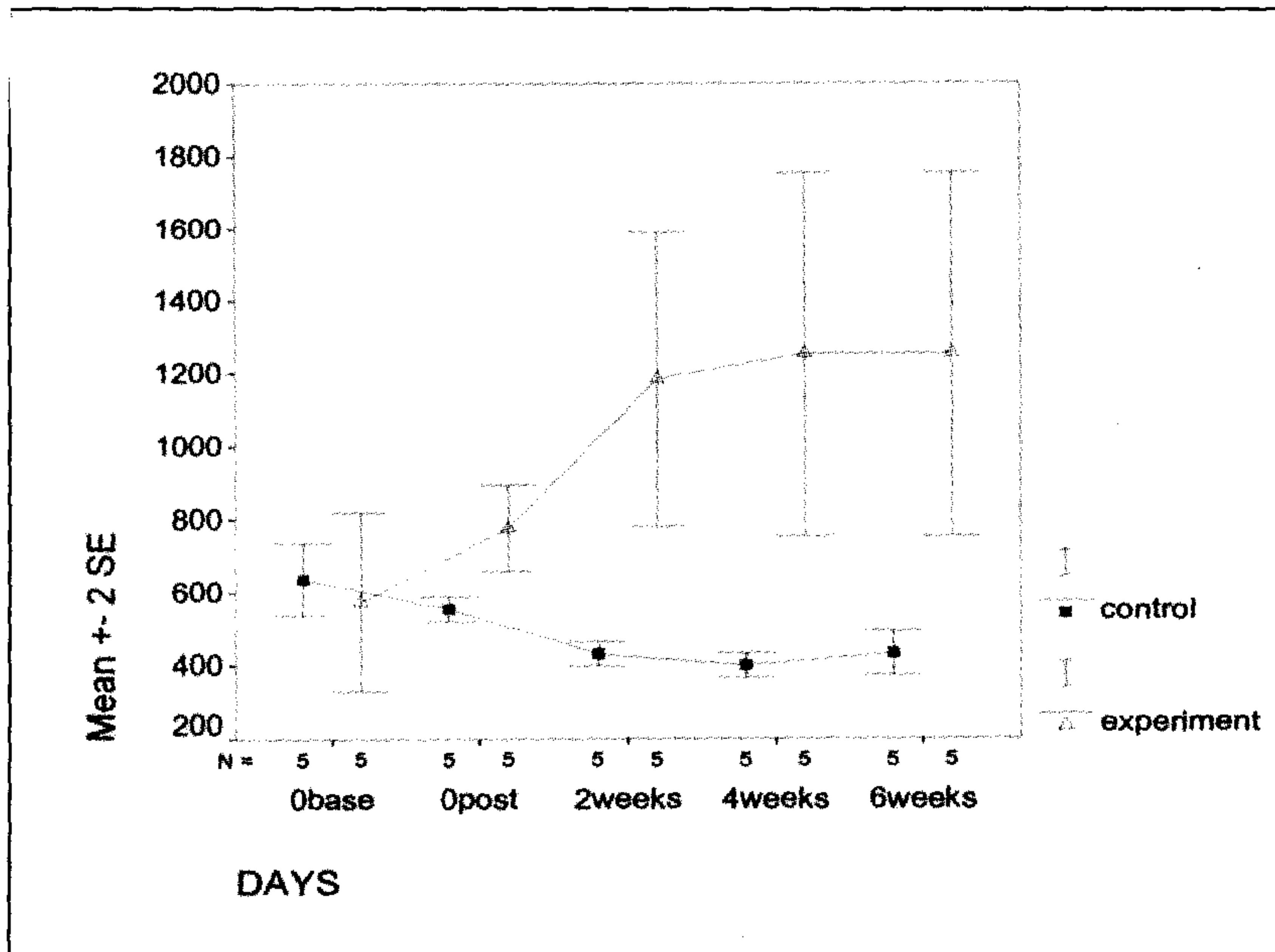
### مواد و روش کار

به منظور بررسی لیزر کم توان در التیام و بازسازی عصب سیاتیک، ۱۰ قلابه سگ بالغ سالم از نژاد مخلوط ایرانی، با میانگین وز  $27 \pm 6$  کیلوگرم و  $30 \pm 6$  ماهه مورد استفاده قرار گرفت. حیوانات ۲ هفته قبل از مطالعه در شرایط یکسان نگهداری و بعد از تزریق واکسن هاری تحت درمان انگل زدایی قرار گرفتند. دوازده ساعت قبل از انجام جراحی پرهیز غذایی اعمال شده و سپس سفازولین به میزان ۲۰ میلی گرم به ازای یک کیلوگرم وزن بدن از راه وریدی تزریق شد. پیش بیهوشی با استفاده از آسه پرومازین مالئات به میزان ۰/۰۵ میلی گرم به ازای یک کیلوگرم وزن بدن و کتامین هیدروکلراید به میزان ۵ میلی گرم به ازای یک کیلوگرم وزن بدن از راه عضلانی انجام پذیرفت. حیوانات با تزریق وریدی تیوپنتال سدیم ۵ درصد به میزان ۱۰ میلی گرم به ازای یک کیلوگرم وزن بدن تحت بیهوشی قرار گرفتند و بیهوشی با هالوتان ۱ درصد در تمام طول عمل جراحی نگهداری شد. ناحیه جانبی ران راست در تمامی حیوانات آماده سازی جراحی شد. سپس با برش پوست، جداسازی بافت همبند و ماهیچه، عصب سیاتیک در معرض دید جراح قرار گرفت و عصب مذکور با استفاده از پنس خونبند به مدت ۵ ثانیه تحت فشار و تخریش قرار گرفت (تصویر ۱). در نهایت عضلات و بافت زیر جلد با استفاده از نخ کات گوت کرومیک ۳ صفر به شیوه سرتاسری و پوست با استفاده از نایلون ۳ صفر به شیوه تک ساده بخیه شدند.

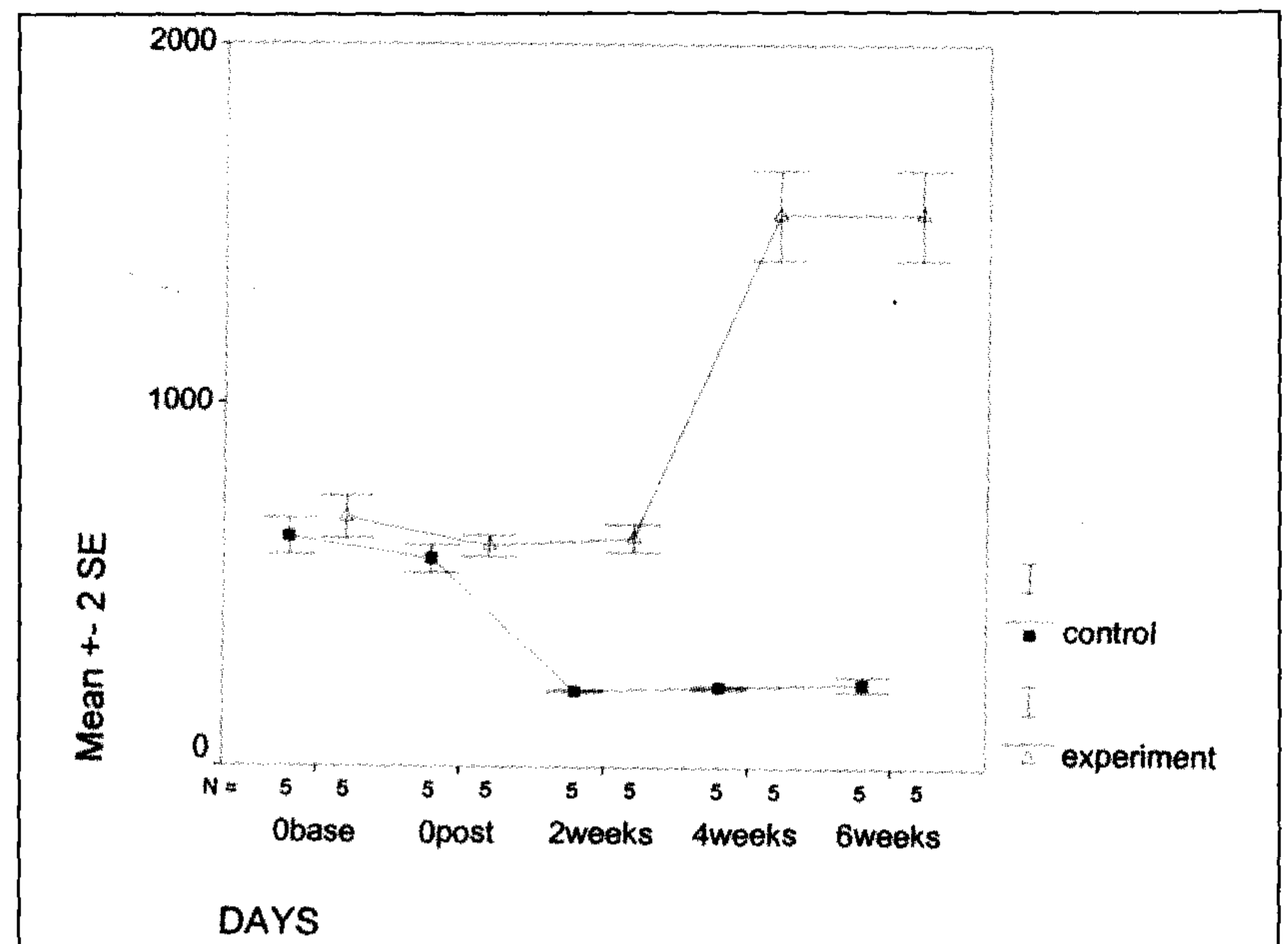
ده قلابه سگ به دو گروه شاهد و آزمایش تقسیم شدند، سه روز بعد از عمل جراحی حیوانات گروه آزمایش تحت درمان لیزر کم توان (دای-آبودی) با طول موج ۸۳۰ نانومتر با شدت ۱۰۰۰ میلی وات و ۴ ژول بر سانتیمتر مربع به







نمودار ۲ - چگونگی قدرت عضلانی عضله نیم و تری در گروه‌های شاهد و آزمایش.



نمودار ۱ - چگونگی قدرت عضلانی عضله نیم غشایی در گروه‌های شاهد و آزمایش.

لنگش و عدم وزن‌گیری کامل در گروه شاهد تا پایان مدت مطالعه مشاهده شد. سه حیوان از گروه شاهد، عدم توانایی اندام در وزن‌گیری را بخوبی نشان دادند، این در حالی است که یک حیوان بهبودی نسبی را تا پایان مدت مطالعه نشان داد. ثبت نوار الکترومیوگرام نشان داد که قدرت عضلانی در گروه عضلات نیم و تری و نیم غشایی اختلاف معنی‌داری را بین دو گروه شاهد و آزمایش نشان داد ( $P < 0/05$ ) (نمودار ۱ و ۲)، این در حالی است که اختلاف معنی‌داری در قدرت عضلانی، عضلات بازکننده و خم‌کننده بین دو گروه حیوانات مورد مطالعه مشاهده نشد ( $P > 0/05$ ) (نمودار ۳ و ۴).

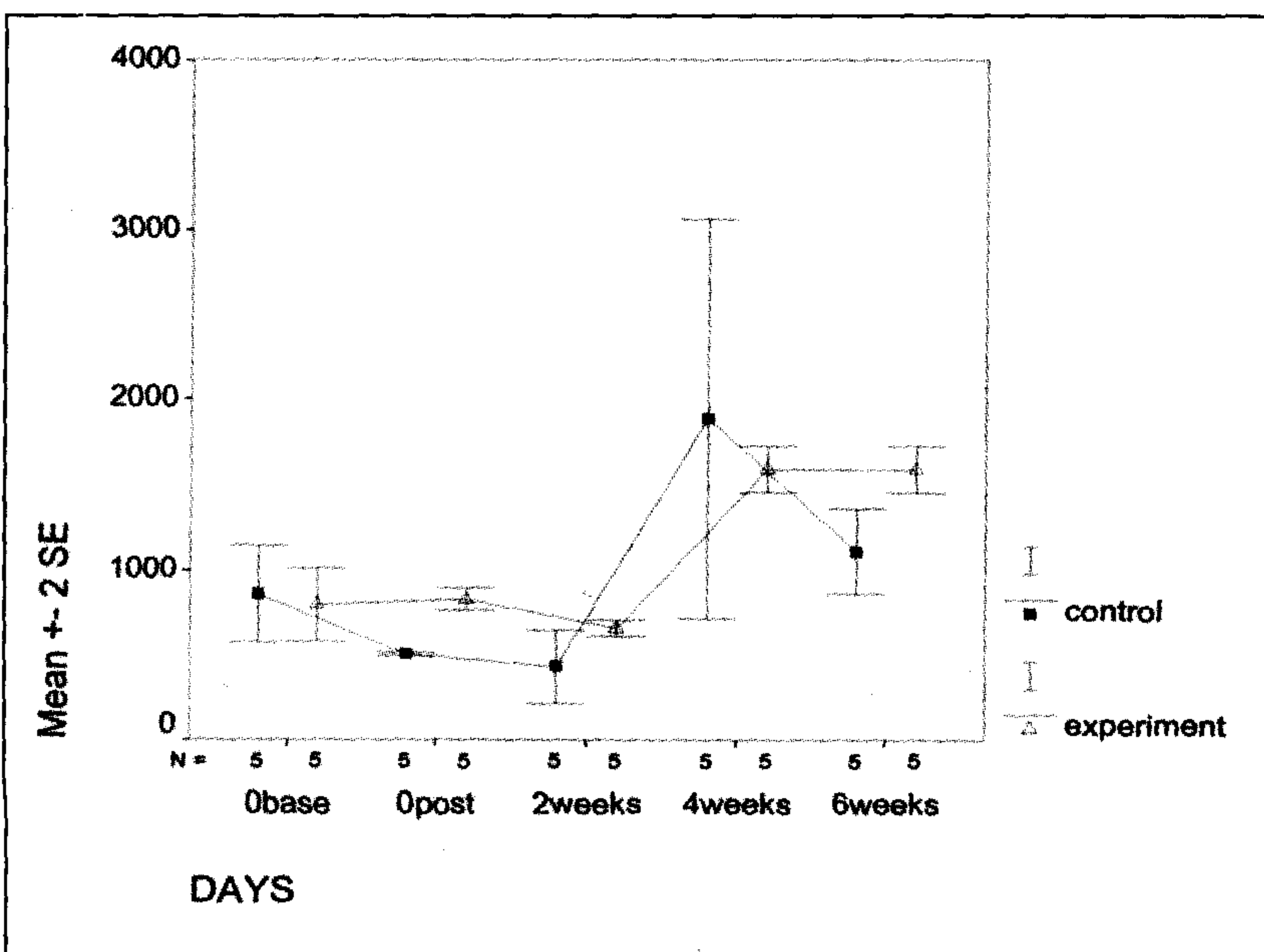
آزمایش تکمیلی (Tukey) استفاده شد. در بررسی سطح معنی‌داری در  $P < 0/05$  در نظر گرفته شد.

### نتایج

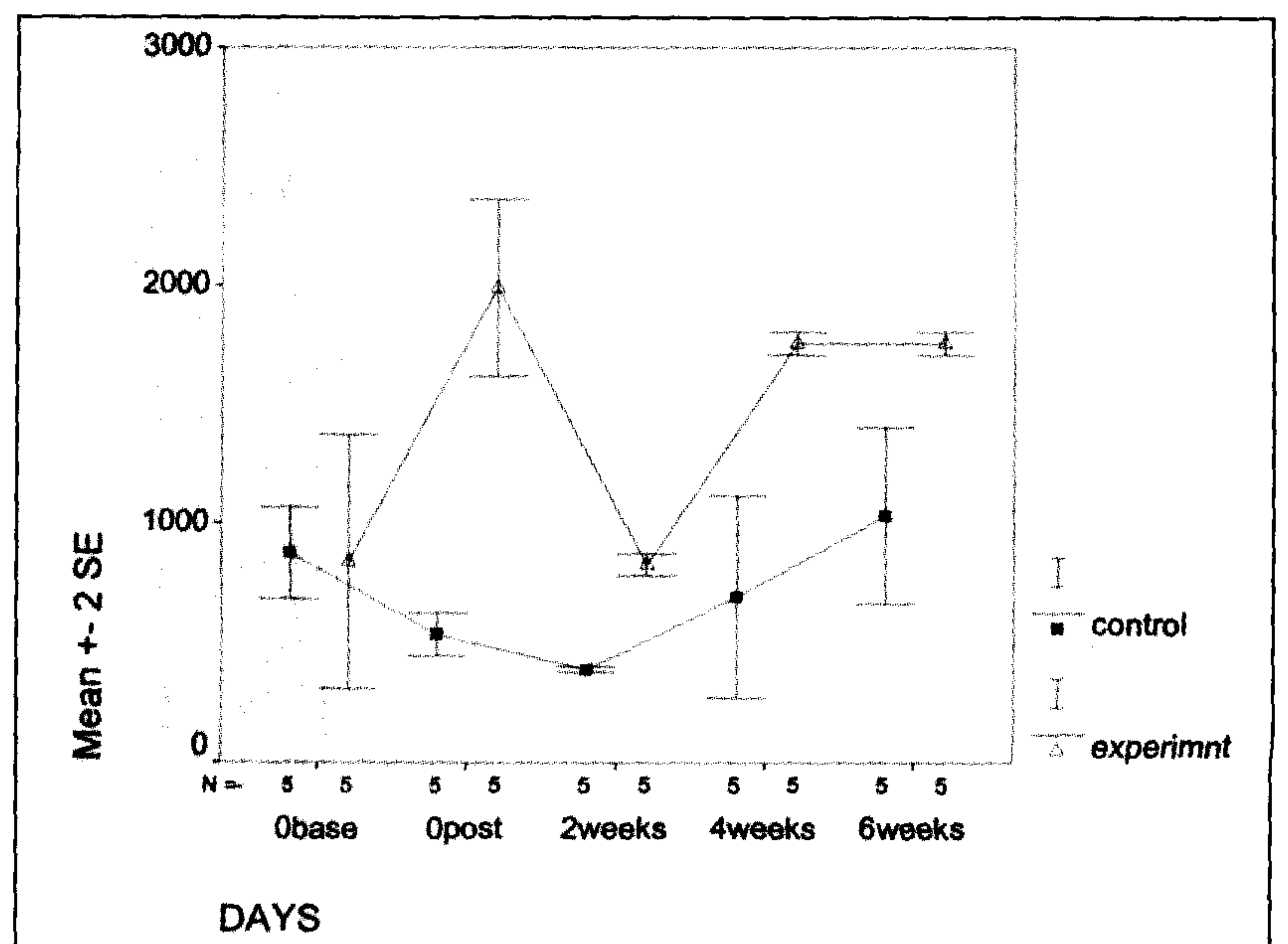
حیوانات هر دو گروه عمل جراحی تخریش عصب سیاتیک را تحمل نمودند اما بدلیل تورم، حساس شدن موضع عمل و درد قادر به وزن‌گیری بر روی پای مورد آزمایش نبودند، به طوری که فلجی پای مورد نظر در حیوانات هر دو گروه مشاهده شد. با شروع انجام لیزر کم توان، فعالیت فیزیکی آنان به مراتب بهتر از گروه شاهد ارزیابی گردید. مطالعه توصیفی همچنین نشان داد که بر روی مراحل التیام زخم و پوست موثر بود به طوری که التیام تا پایان هفته اول صورت گرفته بود و تورم، درد و حساسیت موضع کاهش پیدا کرده بود. پس از برداشت بخیه پوست، برجستگی پوستی در گروه آزمایش بسیار کمتر بوده و لبه‌های پوست در هم ادغام شده بودند اما برجستگی پوستی در ناحیه برش حیوانات گروه شاهد وجود داشت. دو حیوان در گروه آزمایش تا پایان هفته اول وزن‌گیری کامل خود را شروع کرده و ۳ حیوان دیگر وزن‌گیری کامل را تا روز ۴۵ بعد از تخریش عصب و پایان درمان با لیزر کم توان نشان دادند.

### بحث

بازگشت سریع بیمار به حالت طبیعی از اهداف اصلی در درمان بیماران است که از ضایعات عصبی رنج می‌برند. با توجه به سرعت پایین قدرت التیامی ضایعات عصبی فراهم‌سازی محیط مناسب التیامی جهت تسریع التیام بافت آسیب‌دیده محسوس می‌باشد (۱۴، ۱۵). (امروزه اثر لیزر کم توان در تکمیل کردن خاصیت ضد‌دردی، ضد‌التهابی، ترمیم ضایعات پوستی، غضروفی و حتی عارضه‌های مفاصل و استخوانی بخوبی شناخته شده



نمودار ۴ - چگونگی قدرت عضلانی عضله خم‌کننده در گروه‌های شاهد و آزمایش.



نمودار ۳ - چگونگی قدرت عضلانی عضله بازکننده در گروه‌های شاهد و آزمایش.





همچنین عضلات باز کننده و خم کننده می توان بیان داشت که اشعه لیزر باعث ایجاد حساسیت بیشتر، افزایش قدرت عضلانی در عضلات نیم و تری و نیم غشایی می شود. افزایش حساسیت در عضلات ناشی از آن است که اشعه لیزر تابیده شده به عصب می باشد که یک عامل خارجی محسوب می گردد و از آنجایی که عضلات باز کننده و خم کننده همانند عضلات نیم و تری و نیم غشایی با عصب سیاتیک عصب دهی نمی شود بنابراین افزایش حساسیت در آنها قابل مشاهده نخواهد بود. بر اساس تحقیقات هنگامی که عضلات دچار خستگی شده، مولد فرکانس های پایین بوده و بر عکس هنگامی که عضله شاداب می باشد مولد فرکانس های بالا خواهد بود. لازم به ذکر است که یک ویژگی در ثبت امواج الکترومیوگرام وجود دارد به طوری که هر چه تعداد مؤلفه های فرکانس بیشتر باشد، عضله حساستر می شود و آن در واقع در ارتباط با میزان فیبرهای عضلانی می باشد. این به این معناست که هر چه ماهیچه ها سالم تر و طبیعی تر باشند، فیبرهای عضلانی بیشتری وارد عمل شده و در نوار الکترومیوگرام ثبت می شوند. در مطالعه حاضر، با توجه به مدل تجربی آزدگی عصب سیاتیک در الگوی تجربی سگ شرایط را فراهم ساخت تا اثرات مستقیم تابش پرتولیزر را در التیام و بازسازی بافت عصبی آسیب دیده مورد ارزیابی قرار گیرد، بنابراین نتایج نشان داد که اشعه لیزر کم توان قادر است نقش مهمی را در درمان و التیام سریعتر اعصاب آسیب دیده ایفا نماید. هر چند که مطالعه بر روی اثرات اشعه لیزر از مدت ها پیش در کشورهای مختلف جهان مورد محک قرار گرفته و علی رغم نتایج بسیار موثر نیاز به تحقیقات بنیادی وسیع تری در این زمینه احساس می شود.

### تشکر و قدردانی

نویسندگان مقاله از مساعدت و همکاری معاونت محترم پژوهشی دانشگاه تهران، دانشکده و قطب علوم درمانگاهی دانشکده دامپزشکی در راستای حمایت های مالی تقدیر و تشکر می نمایند.

### References

1. Bow, C.M., Hildebrand, C. (1993): Different effects of 4-aminopyridine on regenerated cutaneous and muscular rat and sciatic nerve branches. *Journal of Neurology science*. 120: 145-152.
2. Butterworth, J.F., Strichartz, G.R. (1990): Molecular mechanisms of local anesthesia, *Anesthesiology*. 72: 711-734.
3. Chan, D., Wu, W., Yip, H.K. and So, K.F. (2002): Development of the regenerative capacity of postnatal axotomized motoneurons, *Neurology Report*. 13: 1071-1074.

است (۱،۴) ولی هنوز در پاره ای از موارد توضیحات فیزیولوژیکی کاملاً قانع کننده ای درباره چگونگی عملکرد لیزر در التیام وجود ندارد. لیزر کم توان یک روش اثبات شده در کاهش درد و التهاب در زخم های می باشد (۵) و از طرفی با تشعشع فوتون ممکن است مولکول های آنزیمی را در ناحیه تحرک داده به طوری که با فعال کردن فلاوین و سیتوکروم و پورفیرین ۱۴/جی که در میتوکندری هستند انرژی حاصل از لیزر را بر انرژی تحریک شیمیایی تبدیل نماید. با تحریک مقدار پایین ATP میتوکندری فعال شده و پمپ کلسیم را در سیتوپلاسم متحرک و متعاقب میتوز سلولی و پرولیفراسیون سلولی را فراهم می آورد (۸،۱۰،۱۳) از طرفی اشعه مادون قرمز منجر به چرخش و ارتعاش مولکولی در داخل دیواره سلولی شد و منجر به فعال کردن پمپ کلسیم در مدار سلولی خواهد شد مطالعه حاضر نشان می دهد که اثر لیزر کم توان نه تنها در افزایش فعالیت فیزیکی بلکه در تسریع التیام پوست نیز در مطالعه با گروه شاهد موثر و مفید واقع شده است به طوری که بر روی عصب سیاتیک پس از گذشت ۴۵ روز، باعث افزایش قدرت عضلانی عضلات نیم و تری و نیم غشایی در حیوانات گروه آزمایش می شود، در واقع این عضلات از عصب سیاتیک عصب دهی شده و آن باعث کاهش یافتن اثر آتروفی ناشی از آسیب عصبی می شود. Rochkind و همکاران در سال ۲۰۰۱ در مطالعه ای بر روی موش نشان دادند (۱۲) که با استفاده از اشعه لیزر کم توان با طول موج ۶۳۲ نانومتر و شدت ۱۶ میلی ولت بر روی عصب سیاتیک له شده بلافاصله پس از بخیه پوست منجر به افزایش فعالیت فیزیکی بدن و همچنین الکتروفیزیولوژی عصب آزاده با ثبت پتانسیل عمل ماهیچه حدود ۹۰ درصد در مقایسه با حد طبیعی قبل از له شدن و همچنان در روزهای بعد به همان شکل باقی ماند در صورتی که کاهش ۲۰ درصد ارزش طبیعی در گروه شاهد پس از یک ماه نشان می داد این مطالعه نشان داد که تابش مستقیم اشعه لیزر در ناحیه طناب نخاعی می تواند نقش موثری در ترمیم عصبی و افزایش قدرت عضلانی به همراه داشته باشد (۹، ۶، ۵). همچنان در این تحقیق مشخص شد که اگر لیزر کم توان بلافاصله پس از تخریب عصب آغاز شود و مدتی پس از درمان ادامه یابد آثار مفیدی در بازگشت قدرت عضلانی خواهد داشت (۶). محققان در ترمیم اعصاب نخاعی نشان دادند که میزان اشعه لیزر اثر بسزایی در درمان سریعتر اعصاب و بازگشت قدرت عضلانی دارد (۶). عده ای از محققان اثر لیزر کم توان را بر روی ترمیم آزدگی ناقص شبکه عصبی بازویی در ۱۸ مورد انسان در مدت ۲۱ روز درمان و ۳ تا ۶ ماه پیگیری افزایش معنی داری در فعالیت این عصب در مدت ۲۱ روز و پیگیری ۳ تا ۶ ماه بخصوص در فعالیت حسی مشاهده و به ثبت رسانیدند که در مقایسه با گروه شاهد تغییرات معنی داری را در فعالیت موتوری و حسی در این موارد مشاهده و به ثبت رسانیدند که با افزایش فعالیت ارادی و قدرت عضلانی در انتهای دوره ۲۱ روزه و پیگیری ۳ تا ۶ ماهه را در برداشت.

مطالعه حاضر نشان داد که اشعه لیزر کم توان باعث ایجاد قدرت عضلانی قابل توجه ای در عضلات نیم و تری و نیم غشایی در حیوانات گروه آزمایش شده و با توجه به تعداد مؤلفه های فرکانس عضلات نیم و تری و نیم غشایی و





4. Chen, D., Schneider, G. E., Martinou, J. and Tonegawa, S. (1997): BC1-2 promotes regeneration of several axons in mammalian CNS, *Nature*. 385: 434-439
5. Gabel, C.P. (1995): The effect of LLLT on slow healing wounds and ulcers. *Health Sciences*. Darwin. Northern Territory.
6. Hammarberg, H., Piehl, F., Cullheim, S., Fjell, J., Hokfelt, T. and Friend, K. (1996): GDNF mRNA in schwann cells and DRG satellite cells after chronic sciatic nerve injury, *Neurology Report*. 7: 857-860.
7. Liu, R., Snider, W. (2001): Different signaling pathways mediate regenerative versus developmental sensory axon growth, *Journal of Neuroscience*. 21: 211-215.
8. Maximov, G., Revin, V. and Grunynshkin, I. (2000): Role of acetylcholine in regulation of interaction between axon and Schwann cell during rhythmic excitation of nerve fibers, *Biochemistry*. 65: 431-435.
9. Mert, T., Daglioglu, Y., Gunary, I. and Gosmen, C. (2004): The changes in electrophysiological properties of regenerating rat peripheral nerves; after crush injury, *Neuroscience letters*. 363, 3: 212-217.
10. Naveilhan, P., Elshamy, W. and Ernfors, P. (1997): Differential regulation of mRNA for GDNF and its receptors Rerand GDNFR alpha after sciatic nerve lesion in the mouse, *European Journal of Neuroscience*. 9: 1453-1460.
11. Rockkind, S. (1991): Intraoperative clinical use of LLLT following surgical treatment of the Tethered spinal cord. *LLLT-Reports*, PP 113-117.
12. Rochkind, S., Nissan, M., Alen, M., Shamir, M. and Salame, k. (2001): Effects of laser irradiation on the spinal cord for the regeneration of crushed peripheral nerve in rats. *Lasers. Surg. Med.* 28: 216-219
13. Stoll, G., Muller, H. (1999): Nerve injury axonal degeneration and neural regeneration basic in sights, *Brain Pathology*. 9: 313-325.
14. Sun, W., Oppenheim. R. (2003): Response of motoneurons to neonatal sciatic nerve axotomy in Bax-knockout mice, *Molecular and Cellular Neuroscience*. 24, 4: 875-886.
15. Yammada, T., Shimizu, K., Nitta, A., Soumiya, H. and Fukumitsu, S. (2004): Axonal regrowth down regulates the synthesis of glial cell line derived neurotrophic factor in the lesioned rat sciatic nerve, *Neuroscience letters*. 364, 1: 11-15.

