

# مطالعه باکتریولوژیک آبسه‌های کبدی در گاوهای کشتار شده در کشتارگاه شهرستان شهرکرد

دکتر صمد لطف اله زاده<sup>۱</sup> دکتر محمد رضا مخبر دزفولی<sup>۲\*</sup> دکتر پرویز تاجیک<sup>۱</sup> دکتر علیرضا عبدلی<sup>۳</sup> دکتر علی شریف زاده<sup>۴</sup>

دریافت مقاله: ۲ شهریورماه ۱۳۸۳

پذیرش نهایی: ۵ اسفندماه ۱۳۸۳

## The Study on the Hepatic Abscess of Slaughtered Cattle in Shahrekord Abattoir

Lotfollahzadeh, S.<sup>1</sup>, Mokhber Dezfouli, M. R.<sup>2</sup>, Tajik, P.<sup>2</sup>, Abdoli, A. R.<sup>3</sup>, Sharifzadeh, A.<sup>4</sup>

<sup>1</sup>Department of Clinical Sciences, Faculty of Veterinary Medicine, Garmsar Azad University, Garmsar- Iran. <sup>2</sup>Department of Clinical Sciences, Faculty of Veterinary Medicine, University of Tehran, Tehran- Iran. <sup>3</sup>Graduated from the Faculty of Veterinary Medicine, Shahrekord Azad University, Shahrekord-Iran. <sup>4</sup>Department of Pathobiology, Faculty of Veterinary Medicine, Shahrekord Azad University, Shahrekord- Iran.

**Objective:** To determine occurrence and also bacterial causes of hepatic abscess of sacrificed cattle in shahrekod abattoir.

**Design:** Cross Sectional study.

**Animals:** Five hundreds sacrificed cattle.

**Procedure:** During this study inspection of 500 sacrificed cattle for presence of hepatic abscess was carried out in slaughter house. After observing the hepatic abscess, animal's sex, age, production, pregnancy and also abscess characterizations (number, size, location), recorded and whole abscess was dissected from the liver and transferred to the laboratory. Aerobic, anaerobic and microaerophilic bacterial cultures from hepatic abscesses were carried out using standard methods.

**Statistic analysis:** Chi- Square statistical test.

**Results:** Thirty three cattle (6.6%) out of 500 inspected sacrificed cattle had hepatic abscess, from which 18 abscesses were in females (54.5%) and 15 abscesses were in male (45.5%). Twenty three livers out of 33 infected livers had only one abscess (69.69%) and 10 livers had 2 or more abscesses (30.30%). *Fusobacterium necrophorum* was isolated as unique bacterial cause of 21 hepatic abscesses (63.63%) and *Arcanobacterium pyogenes* was isolated from only 9 abscesses (27.27%).

**Discussion:** The results of the present study showed that *F. necrophorum* is the most important bacterial cause of hepatic abscesses in cattle in shahrekord. Furthermore *Arcanobacterium pyogenes* is the second important bacterial cause of hepatic abscesses. *J.Fac.Vet.Med. Univ. Tehran. 60,4:369-373,2005.*

**Keywords:** hepatic abscess, bacterial cause, cattle.

**Corresponding author's email:** [mokhberd@chamran.ut.ac.ir](mailto:mokhberd@chamran.ut.ac.ir)

هدف: مطالعه فوق جهت بررسی و مشخص نمودن وقوع آبسه‌های کبدی و عوامل باکتریایی بوجود آورنده آنها در گاوان کشتار شده در کشتارگاه شهرکرد به انجام رسید. حیوانات: تعداد ۵۰۰ رأس گاو کشتار شده.

روش: در طی این مطالعه بازرسی کشتارگاهی ۵۰۰ رأس گاو پس از کشتار از نظر حضور آبسه کبدی صورت پذیرفت. در صورت حضور آبسه در هر کبد مشخصات دام شامل: جنس، سن، تولید، آبستنی و مشخصات آبسه (تعداد، اندازه، محل بر روی کبد) ثبت می‌گردید، و آبسه بطور کامل از بافت کبد جدا گردیده و در کنار یخ به آزمایشگاه منتقل می‌شد. در محل آزمایشگاه کشت باکتریایی هوازی، بی‌هوازی و میکروآئروفیلیک به روش استاندارد از آبسه‌های کبدی به انجام رسید.

نتایج: از میان ۵۰۰ رأس گاو کشتار شده ۳۳ رأس (۶/۶ درصد) به آبسه کبدی مبتلا بودند، که ۱۸ آبسه (۵۴/۵ درصد) در جنس ماده و ۱۵ آبسه (۴۵/۵ درصد) در جنس نر مشاهده گردید. بیست و سه کبد از ۳۳ کبد مبتلا حاوی یک آبسه بودند (۶۹/۶۹ درصد) و تنها ۱۰ کبد (۳۰/۳۰ درصد) حاوی ۲ آبسه و یا بیشتر بودند. فوزو باکتریوم نکروفوروم از ۲۱ کبد (۶۳/۶۳ درصد) مبتلا به آبسه و آرکانوباکتریوم پیوژنز از ۹ آبسه کبدی (۲۷/۲۷ درصد) به عنوان جرم مولد آبسه جدا گردیدند.

بحث: نتایج حاصل از تحقیق حاضر نشان داد که فوزو باکتریوم نکروفوروم مهمترین عامل مسبب آبسه‌های کبدی جدا شده از گاوان کشتار شده در کشتارگاه شهرکرد می‌باشد و آرکانوباکتریوم پیوژنز از نظر اهمیت در ایجاد آبسه در رتبه دوم قرار دارد. مجله دانشکده دامپزشکی دانشگاه تهران، ۱۳۸۴، دوره ۶۰، شماره ۴، ۳۶۹-۳۷۳.

واژه‌های کلیدی: آبسه کبدی، عامل باکتریایی، گاو.

عفونت موضعی چرکی کبد یا آبسه کبدی در گاو اغلب منجر به بروز علائم بالینی ناشی از اختلال کارکرد کبدی نمی‌شود، مگر اینکه بسیار بزرگ بوده و یا به طور منتشر در کبد توسعه یافته باشد. گاوها نسبت به سایر گونه‌های حیوانات نسبت به ابتلا به آبسه‌های کبدی حساسترند (۳، ۴، ۸، ۱۱، ۱۷، ۱۹).

به نظر می‌رسد که آبسه‌های کبدی در واقع یک کانون ثانویه عفونت باشند که از یک کانون اولیه واقع در دیواره شکمبه منشأ می‌گیرند. التهاب دیواره شکمبه بدنبال اسیدوز لاکتیک مهمترین اتیولوژی روند تشکیل آبسه کبدی در گاو می‌باشد، در واقع جراحات دیواره شکمبه کانون اولیه عفونت و آبسه کبدی

۱) گروه علوم درمانگاهی دانشکده دامپزشکی دانشگاه آزاد اسلامی واحد گرمسار، گرمسار - ایران.

۲) گروه علوم درمانگاهی دانشکده دامپزشکی دانشگاه تهران، تهران - ایران.

۳) دانش آموخته دانشکده دامپزشکی دانشگاه آزاد اسلامی واحد شهرکرد، شهرکرد - ایران.

۴) گروه پاتوبیولوژی دانشکده دامپزشکی دانشگاه آزاد اسلامی واحد شهرکرد، شهرکرد - ایران.

\* نویسنده مسؤول: [mokhberd@chamran.ut.ac.ir](mailto:mokhberd@chamran.ut.ac.ir)

کانون ثانویه عفونت هستند (۴، ۸، ۱۹).

گزارشات متفاوتی در خصوص میزان شیوع آبسه‌های کبدی در نقاط



جدول ۱- وقوع آبسه‌های کبدی جدا شده بر اساس محدوده سنی گاوهای نر و ماده.

جنس مبتلایان	تعداد	محدوده سنی					
		۱-۲ سال	درصد فراوانی	۲-۳ سال	درصد فراوانی	۳ سال به بالا	درصد فراوانی
نر	۱۵	۷	۴۶/۶٪	۷	۴۶/۶٪	۱	۶/۶٪
ماده	۱۸	-	-	۷	۳۸/۸٪	۱۱	۶۱/۱٪
جمع	۳۳	۷	۲۱/۲۱٪	۱۴	۴۲/۴۲٪	۱۲	۳۶/۳۶٪

مختلف دنیا وجود دارد (۱۹، ۱۸، ۱۷، ۱۶، ۶، ۴). مطالعه‌ای وقوع ۳-۵ درصدی آبسه کبدی را در گاو گزارش نموده است. مطالعه دیگری میزان وقوع آبسه‌های کبدی در گاو جوان کشتار شده را ۱۰-۵ درصد اعلام گردیده است، که بیش از ۵۰ درصد آنها در گاوهای پرواری یافت شده. در مطالعه‌ای دیگر که بر روی ۷۵۴۵ رأس گاو کشتار شده به انجام رسید آبسه کبدی در ۲/۲۶ درصد از آنها مشاهده گردید (۱۶، ۱۲، ۱۰). همچنین در دو مطالعه جداگانه که در شهرستان اهواز انجام پذیرفت فراوانی آبسه‌های کبدی در گاو و گاو میش به ترتیب ۹۵/۵ درصد و ۹۹/۰ درصد گزارش گردیده است (۱، ۲).

عوامل باکتریایی متعددی از آبسه‌های کبدی در گاو جدا گردیده است. اولین و مهمترین عامل اتیولوژیک آبسه‌های کبدی در گاو که ۹۷-۸۰ درصد از آبسه‌های کبدی را به آن نسبت می‌دهند فوزوباکتریوم نکرو فوروم می‌باشد (۱۹، ۱۸، ۱۷، ۴، ۳). دومین عامل غالب اتیولوژیک آبسه‌های کبدی در گاو آرکانوباکتریوم پیوژنز است که معمولاً میزان وقوع آن در آبسه‌های کبدی بین ۲۵-۲۰ درصد می‌باشد (۱۹، ۱۸، ۴). این باکتری اغلب از کشتهای مخلوط با سایر باکتریهای مربوط به آبسه‌های کبدی جدا شده است و معمولترین باکتری است که بصورت همراه فوزوباکتریوم در کشتهای مخلوط حاصل از آبسه‌های کبدی در گاو جدا شده است (۱۹، ۱۴، ۴). عوامل باکتریایی دیگری نیز وجود دارند که از نظر مورفولوژیک و خصوصیات بیوشیمیایی شبیه به آرکانوباکتریوم پیوژنز می‌باشند با این تفاوت که توانایی تخمیر قند مانیتول را دارند در صورتی که آرکانوباکتریوم پیوژنز این توانایی را ندارد. به این ارگانیسم‌ها (APLO) *Arcanobacterium Pyogenes-Like Organisms* گفته می‌شود و فرض بر این است که این ارگانیسم‌ها در ایجاد آبسه‌های کبدی در گاو دارای اهمیت هستند (۱۴). باکتریهای دیگری مثل گونه‌های استرپتوکوکوس، گونه‌های استافیلوکوکوس، و گونه‌های باکترئیدس نیز از آبسه‌های کبدی گاو جدا گردیده‌اند که از شیوع کمتری برخوردارند (۱۹، ۱۸، ۴، ۳).

مطالعه حاضر به منظور تعیین میزان وقوع آبسه‌های کبدی و عامل باکتریایی مسببه در گاو کشتار شده در کشتارگاه شهرستان شهرکرد در طی دو فصل بهار و تابستان ۱۳۸۱ به انجام رسید.

## مواد و روش کار

در طی ۲۴ روز مراجعه به کشتارگاه شهرستان شهرکرد (که از اوایل اردیبهشت ماه ۱۳۸۰ تا اواخر مرداد ماه همان سال به طول انجامید) جمعاً ۵۰۰ رأس گاو کشتار شده از لحاظ ابتلا به آبسه‌های کبدی مورد بازرسی قرار گرفتند. به ه گام بازرسی لاشه در صورت مشاهده هر گونه آبسه در کبد مشخصات دام کشتار شده (جنس، سن، وضعیت آبستنی...) همچنین وضعیت آبسه‌ها از نظر تعداد در هر کبد، اندازه آبسه (بزرگتر از ۴ سانتیمتر بزرگ و آبسه کوچکتر از ۴ سانتیمتر کوچک نامگذاری گردید)، محل آبسه بر روی کبد و وجود هرگونه ضایعه همراه کبدی در فرمهای مخصوصی ثبت می‌گردید. سپس با دقت تمام آبسه به همراه کمی از بافت کبدی چسبیده به آن از عمق کبد به طور کامل جدا می‌گردید. آبسه‌های مذکور پس از جداسازی در کنار یخ و در محیط سرد به آزمایشگاه باکتریولوژی منتقل می‌گردیدند. پس از انتقال در آزمایشگاه آبسه توسط شست و شو با آب و الکل ضد عفونی گردیده و سپس سطح آن با اسپاتول داغ سوزانیده و دیواره آن توسط تیغ بیستوری به صورت استریل و در کنار شعله باز می‌شد و از عمق و کناره‌های آبسه باز شده به کمک آنس استریل نمونه برداری و بر روی محیط‌های کشت برده می‌شد.

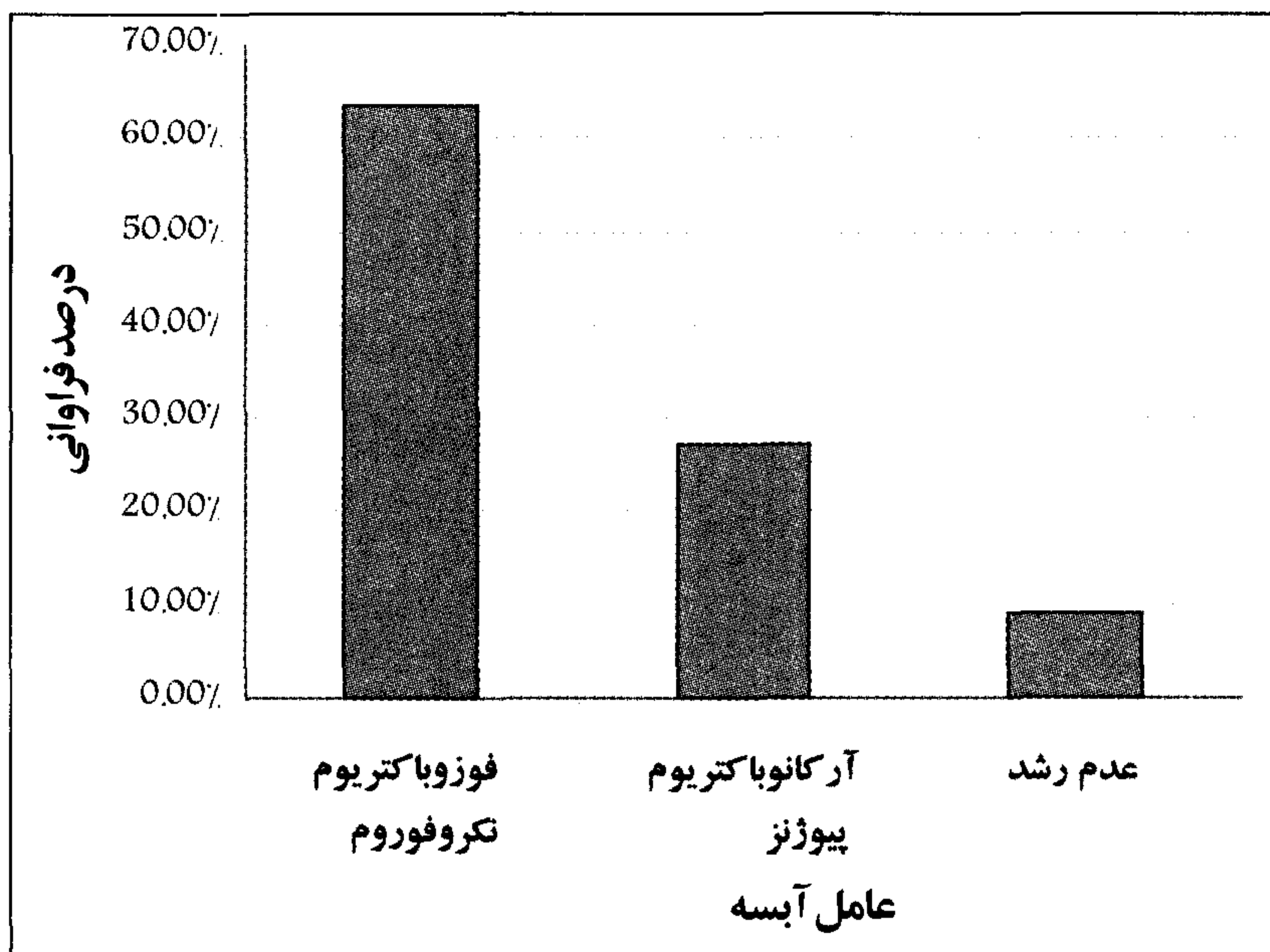
کشت باکتریولوژیک اولیه شامل کشت بر روی محیط‌های بلاد آگار و مک کانکی آگار بود. سه محیط کشت اولیه بلاد آگار شامل ۲ محیط جهت قرار دادن در جاربای هوازی و جار میکرو آئروفیل و یک محیط جهت کشت باکتریهای هوازی بودند. قرائت کشت‌های هوازی ظرف ۲۴ ساعت پس از انکوباسیون در ۳۷ درجه سانتیگراد و در مورد محیط‌های کشت بی‌هوازی و میکرو آئروفیل ۲۲-۴۸ ساعت پس از قرار دادن در انکوباسیون به انجام رسید. جهت تشخیص نهایی ایزوله‌های بی‌هوازی و میکرو آئروفیل از محیط کشت اندول و قندهای لاکتوز، مانیتول و مالتوز و تست‌های تفریقی اوره آزو کاتالاز استفاده گردید.

## نتایج

از میان ۵۰۰ رأس گاو مورد مطالعه در کشتارگاه شهرستان شهرکرد در محدوده زمانی یاد شده ۲۸۵ رأس ماده و ۲۱۵ رأس نر بودند. از میان ۵۰۰ رأس گاو کشتار شده ۳۳ رأس مبتلا به آبسه کبدی بودند که ۶/۶ درصد کل گاوهای کشتار شده در محدوده زمانی فوق را شامل می‌شود. از ۳۳ مورد آبسه کبدی یافت شده ۱۸ مورد در گاو ماده (۵۴/۵ درصد) و ۱۵ مورد در گاو نر (۴۵/۵ درصد) مشاهده گردید. انجام آزمون آماری مربع کای ارتباط معنی‌داری را بین بروز آبسه و جنس گاو مبتلا نشان نداد ( $P > 0.05$ ).

هشت عدد از آبسه‌های کبدی در گاو نر در محدوده سنی ۱-۲ ساله (۲۴/۲ درصد)، ۱۳ آبسه کبدی از گاو نر در محدوده سنی ۲-۳ ساله (۳۹/۳ درصد) و ۱۲ عدد از آبسه‌های کبدی در گاو نر بالای ۳ سال (۳۶/۳ درصد) مشاهده گردید. چگونگی وقوع آبسه‌های کبدی بر اساس محدوده سنی در گاوهای نر و ماده کشتار شده در کشتارگاه شهرستان شهرکرد در جدول ۱ نشان داده شده است. از مجموع کبدهای مبتلا به آبسه ۲۳ کبد واحد یک آبسه، ۱۰ کبد حاوی ۲





نمودار ۲- فراوانی عوامل باکتریایی جدا شده از آبسه‌های کبدی گاوان کشتار شده در کشتارگاه شهرستان شهرکرد.


متوسط رقمی بین ۲ تا ۱۰ درصد بیان نموده‌اند مطابقت دارد.

از ۳۳ مورد آبسه کبدی مشاهده شده در کشتارگاه شهرستان شهرکرد، ۱۸ مورد در گاوان ماده (۶/۳ درصد) و ۱۵ مورد در گاوهای نر (۶/۹ درصد) دیده شد هیچ‌گونه ارتباط آماری بین بروز آبسه و جنس دامهای کشتار شده در مطالعه فوق وجود نداشت ( $P > 0.05$ ).

متوسط شیوع آبسه‌های کبدی در گاوان پرواری در آمریکای شمالی حدود ۱۶ درصد تخمین زده شده است، اما ارقامی از حدود ۸ درصد تا ۴۰ درصد و یا بیشتر نیز گزارش گردیده است (۴). Brink و همکاران در سال ۱۹۹۰ میزان ابتلا گاوان پرواری کشتار شده در کشتارگاه به آبسه کبدی رقمی را حدود ۲۴ تا ۳۰ درصد گزارش نموده‌اند (۶). در مطالعه صورت گرفته در شهرستان اهواز میزان ابتلا در گاوان نر ۷/۶ درصد و در گاوان ماده ۴/۷ درصد تخمین زده شده است (۱).

در مطالعه حاضر میزان شیوع آبسه‌های کبدی در گاوان نر حدود ۶/۹ درصد برآورد گردیده است که از این نظر با مطالعه انجام گرفته در شهرستان اهواز در تطابق می‌باشد ولی به‌طور کلی و با مقایسه با سایر نقاط دنیا میزان پایینی می‌باشد. ممکن است علت امر فوق به دلیل وضعیت تغذیه‌ای متفاوت گاوان نر در این منطقه با گاوان پرواری باشد، به این معنی که در شهرستان شهرکرد پروار بندی به شکل واقعی آن که توسط تغذیه روزانه گوساله‌های نر با مقادیر بالایی از کنسانتره می‌باشد رایج نیست و به همین دلیل احتمال وقوع آبسه‌های کبدی در میان گاوان نر کمتر از سایر نقاط می‌باشد. همان‌گونه که در نتایج این مقاله نیز مشخص است از ۵۰۰ رأس گاو کشتار شده در این مطالعه ۲۸۵ رأس ماده و ۲۱۵ رأس نر بوده‌اند، یعنی اینکه در زمان مطالعه نسبت گاوان ماده کشتار شده در کشتارگاه شهرستان شهرکرد بیشتر از گاوان نر می‌باشد که تقریباً عکس حالتی است که در سایر مناطق وجود دارد. همین مسئله کمتر بودن میزان وقوع آبسه‌های کبدی در گاوان نر نسبت به گاوان ماده را نیز توجیه می‌نماید.

عامل اتیولوژیک اولیه آبسه‌های کبدی در ۹۷ تا ۸۰ درصد از موارد، فوزوباکتریوم نکر و فوروم گزارش گردیده است (۱۷، ۱۶، ۱۳، ۱۰، ۵، ۲، ۱). فوزوباکتریوم نکر و فوروم یک باکتری گرم منفی، بی‌هوازی و میله‌ای شکل است که دارای چندین بیوتیپ



نمودار ۱- فراوانی اندازه آبسه‌های کبدی در موارد مشاهده شده در شهرستان شهرکرد.

آبسه و یا بیشتر بودند. اندازه آبسه‌های کبدی بر روی سطح کبدهای مبتلا به ترتیب در نمودار نشان داده شده است. از تعداد ۳۳ آبسه کبدی جدا شده در کشتارگاه شهرستان شهرکرد از ۲۱ آبسه عامل فوزوباکتریوم نکر و فوروم (۶۳/۶ درصد) جدا گردید و از ۹ مورد آرکانوباکتریوم پیوژنز (۲۷/۲ درصد) جدا شد و از ۳ مورد نیز هیچ‌گونه عاملی جدا نگردید (نمودار ۲). به عبارت دیگر از ۹۱ درصد از آبسه‌های کبدی عامل مشخصی جدا گردید. از هر یک از آبسه‌های کبدی که عامل باکتریایی مشخصی از آن جدا گردید فقط یک نوع عامل باکتریایی جدا شد، به عبارت دیگر از هیچ‌یک از آبسه‌های کبدی یافت شده دو عامل فوزوباکتریوم و آرکانوباکتریوم به‌طور همزمان جدا نگردید.

## بحث

عفونت موضعی چرکی کبد (آبسه کبدی) در گاو منجر به بروز علائم نارسایی کبدی نمی‌شود به جز در مواردی که بسیار بزرگ بوده و یا بطور وسیع متاستاتیک باشند (۱۹، ۱۸، ۱۴، ۱۰، ۸، ۵، ۴).

مطالعات مختلف اعداد و ارقام بسیار متفاوتی را در خصوص شیوع آبسه‌های کبدی بیان می‌نمایند. در مطالعه‌ای میزان شیوع آبسه کبدی در گاوان کشتار شده در ایالات متحده آمریکا ۱۰/۸ درصد گزارش گردیده است (۳). در مطالعه دیگری که بر روی ۷۵۴۵ رأس گاو مورد کالبدگشایی قرار گرفته انجام پذیرفته است آبسه کبدی در ۲/۲۶ درصد از آنها یافت گردید. تحقیق دیگری میزان شیوع آبسه‌های کبدی در گاوان سوئد را بسیار وسیع و از ۲ تا ۳۵ درصد بر اساس نوع گله مورد مطالعه گزارش می‌نماید (۱۰). در گزارش دیگری از کشور ایرلند شیوع آبسه‌های کبدی بین ۳ تا ۵ درصد گاوان کشتار شده در کشتارگاه برآورد گردیده است (۱۶). در مطالعه دیگری که در شهرستان اهواز به انجام رسیده است فراوانی وقوع آبسه کبدی در گاو ۵/۹۵ درصد و در گاو میش ۰/۹۹ درصد گزارش نموده است (۱، ۲).

در مطالعه حاضر در کشتارگاه شهرکرد میزان وقوع آبسه‌های کبدی ۶/۶ درصد برآورد گردید که با نتایج محققینی که بروز آبسه‌های کبدی را به‌طور



## References

1. Gheysarbeygi. K. (2002): Study on the Prevalence and bacteril causes of hepatic abscess in slaughtered water buffalos in Ahwaz abattoir. thesis for DVM degree.
2. Kazemi, J.(2003): Determination of the Prevalence of hepatic abs cess and its Causes in Slaughtered Cattle in Ahwaz abattoir. thesis for DVM degree.
3. Berg, E., Scanlan, C. M. (1982): Studies of fusobacterium necrophorum from bovine hepatic abscess: biotypes, quantitation, virulence and antibiotic susceptibility. American Journal of Veterinary Research. 43(9): 1580- 1585.
4. Blood, D. C., Gay, C. C., Hinchcliff, K. W. and Radostitis, O. M. (2000): Veterinary Medicine. W. B. Saunders (39) Ninth Edition.
5. Brent, B. E. (1976): Relationship of acidosis to other feedlot ailments. Journal of Animal Science. 43(4): 930- 935.
6. Brink, D. R., Lowry, S. R., Stock, R. A. and Parrot, J. C. (1990): Severity of liver abscess and efficiency of feed utilization of feedlot cattle. Journal of Animal Science. 68: 1201- 1207.
7. Fievez, L. (1963): Etude Compavcedes souches de sphaerophorus necrophorus isolees chelz , Homeet l'Animal. Bruzelles presses Academiques Europeeres cited in Scanlan, C. M and Hathcock, T. L 1983 Cornell Veterinary.
8. Garcia, G., Yoshitaka and Shingo, Toshihara. (2000): Endotoxin- triggered hematological interactions in Fusobacterium necrophorum infections. Microbios. 102: 39- 44.
9. Gudmonson, J., Rdostitis, O. M. and Doige, C. E. (1978): Pulmonary thromboembolism in cattle due to thrombosis of posterior vena cava associated with hepatic abscessation. Canadian Veterinary Journal. 19(11): 304- 309.
10. Johnson, G., Libery, P. (1974): Liver abscess in intensively fed cattle. Acta Veterinaria Scandinavia. 15: 264- 273.
11. Kunkle, W. E., Fetter, A. W. and Preston, R. L. (1976): Effect of initial diet on cattle performance and subsequent adaptation to high concentrate diets.

می باشد. این بیوتیپها شامل A, B, AB و C می باشند. از بین بیوتیپهای فوزوباکتریوم بیوتیپ A بیشتر از بقیه از آبنه های کبدی جدا گردیده است (۱۸، ۱۵، ۱۲، ۷).

گاه سایر عوامل باکتریایی نیز مثل آرکانوباکتریوم پیوژنز، استرپتوکوکوس، استافیلوکوکوس و باکتریوئیدس از آبنه های کبدی جدای گردند (۱۹، ۱۲، ۱۰، ۹، ۸، ۴، ۳).

در مطالعه حاضر از ۳۳ آبنه کبدی یافت شده در کشتارگاه از ۳۰ مورد عامل باکتریایی مشخصی جدا گردید که در این میان فوزوباکتریوم نکرو فوروم غالب ترین جرم جدا شده بوده و از ۲۱ آبنه این عامل به طور خالص جدا گردید که ۶/۳ درصد از موارد را به خود اختصاص داده است. در مطالعه حاضر متأسفانه به دلیل نداشتن امکانات لازم، بیوتیپ ایزوله های فوزوباکتریوم جدا شده از آبنه های کبدی تعیین نگردید.

دومین عامل باکتریایی جدا شده از آبنه های کبدی در این مطالعه آرکانوباکتریوم پیوژنز می باشد که از ۹ مورد از آبنه های کبدی یعنی ۲/۲۷ درصد از مجموع آبنه های کبدی جدا گردید.

در مطالعه ای که توسط Letchenberg و همکاران در سال ۱۹۸۸ بر روی باکتریولوژی آبنه های کبدی در ایالات متحده آمریکا انجام گرفت از تمامی ۴۹ آبنه کبدی مورد مطالعه باکتری بی هوازی فوزوباکتریوم نکرو فوروم بیوتیپ A و B جدا گردید و آرکانوباکتریوم پیوژنز از ۳۵ درصد از آبنه ها به عنوان جرم غالب هوازی اختیاری جدا گردید. استافیلوکوکوس اپیدرمیس و گونه های استرپتوکوکوس هر کدام از ۶ درصد از موارد آبنه کبدی جدا گردیدند (۱۲). در مطالعه دیگری که توسط محققین سوئدی به انجام رسید آرکانوباکتریوم پیوژنز به عنوان جرم غالب از اکثریت آبنه های کبدی جدا شده از گاوان شیری جدا گردید و فوزوباکتریوم تنها از ۱۰ درصد از موارد فوق بصورت خالص جدا گردید (۵). در تحقیق انجام گرفته در شهرستان اهواز از ۲۵ آبنه کبدی یافت شده در گاوان کشتار شده در کشتارگاه که مورد کشت باکتریایی قرار گرفتند ۱۹ مورد آرکانوباکتریوم پیوژن (۷۶ درصد)، ۳ مورد فوزوباکتریوم نکرو فوروم (۱۲ درصد) و ۳ مورد نیز هیچ گونه باکتریی جدا نگردید (۱۲ درصد) (۱).



- Journal of Animal Science. 42(5): 1263- 1271.
12. Letchenberg, K. F., Nagaranja, T. G., Leipod, H. W. and Chengappa, M. M. (1988): Bacteriologic and histologic studies of hepatic abscess in cattle. American Journal of Veterinary Research. 49 (1): 58-62.
  13. Letchenberg, K. F., Nagaranja, T. G. (1991): Hepatic ultrasonography and blood changes in cattle with experimentally induced hepatic abscesses. American Journal of Veterinary Research. 52 (6): 803- 809.
  14. Narayanan, S. K., Nagara, Ja. T. G., Staats, J., Chengappa, M. M. and Oberst, R. D. (1998): Biochemical and biological characterization and ribotyping of actinomyces pyogenes and actinomyces pyogenes- like organisms from liver abscesses in cattle. Veterinary Microbiology. 61: 289- 300.
  15. Newsom, I. E. (1938): A bacteriologic study of liver abscess in cattle. Journal of Infectious Diseases. 63: 232- 233. cited in Scanlan, C. M. and Hatchcock (1983).
  16. O'Sullivan, M. (1991): Two- year study of bovine hepatic abscessation in 10 abattoirs in Cuntly Cork, Ireland. Veterinary Record. 145: 389- 393.
  17. Saginata, S., Nagaraja, T. G., Tan, Z. L., Letchenberg, K. F., Chengappa, M. M. and Hine, P. M. (1996): The serum neutralization antibody response in cattle to fusobacterium necrophorum leukotoxin and possible protection against experimentally induced hepatic abscess. Veterinary Research Communications. 20: 493- 504.
  18. Scanlan, C. M., Hatchcock, T. L. (1983): Bovine Rumenitis- Liver abscess complex: A bacteriological review. Cornell Veterinary. 73: 288- 297.
  19. Smith, B. P. (2002): Large Animal Internal Medicine. The C. V Mosby Co.

