

## بررسی خصوصیات رشد فیبروبلاستهای جدا شده از نواحی پایینی اندام حرکتی اسب نژاد تروبرد و اسپچه خزر در محیط کشت سلول (In vitro)

امید آذری<sup>۱</sup> سید مهدی قمصری<sup>۱\*</sup> محمد مهدی دهقان<sup>۱</sup> محمدرضا آقچه‌لو<sup>۱</sup>

<sup>۱</sup> گروه علوم درمانگاهی دانشکده دامپزشکی دانشگاه تهران، تهران-ایران

(دریافت مقاله: ۱۲ شهریورماه ۱۳۸۴، پذیرش نهایی: ۱۷ خردادماه ۱۳۸۵)

### چکیده

در این مطالعه خصوصیات ذاتی رشد فیبروبلاستهای جدا شده از نواحی پایینی اندام حرکتی اسب نژاد تروبرد و اسپچه خزر در محیط کشت سلول (In vitro) مورد بررسی قرار گرفت. تحت بیهوشی عمومی و با رعایت شرایط آسپتیک، در ۴ اسب نژاد تروبرد مخلوط و ۴ اسب اسپچه خزر، زخم تمام ضخامت در سطح جانبی و ناحیه میانی متاکارپسمت چپ ایجاد و ۳ گرم بافت زیر جلدی برداشت شد. کشت و جداسازی و تکثیر فیبروبلاست‌ها در محیط کشت RPMI از بافت مذکور در انکوباتور ۳۷ درجه سانتیگراد با غلظت ۵ درصد گاز CO<sub>2</sub> انجام شد. سپس شمارش و رنگ آمیزی حیاتی فیبروبلاست‌ها به مدت ۸ روزه منظور بررسی سرعت تکثیر و میزان قابلیت زیستی این سلولها انجام گردید. نتایج حاصل از این مطالعه نشان داد اختلاف معنی داری در سرعت رشد و تکثیر فیبروبلاستهای جدا شده از ناحیه پایینی اندام حرکتی اسب و اسپچه خزر وجود نداشته است. همچنین میزان قابلیت زیستی این سلولها در هر دو گروه تفاوت معنی داری را نشان نداد. بنابراین می توان اظهار داشت که به دلیل قرابت ژنتیکی بسیار نزدیک بین اسب و اسپچه خزر، تفاوتی در خصوصیات ذاتی رشد فیبروبلاستهای آنها وجود ندارد. البته به منظور دریافتن نحوه ترمیم زخم در اسپچه خزر و مقایسه آن با اسب، نیازمند به تحقیقات بیشتر در شرایط بدن (in vivo) می باشد.

واژه‌های کلیدی: اسب نژاد تروبرد، اسپچه خزر، متاکارپ، خصوصیات رشد فیبروبلاست، محیط کشت سلول.

تعویق می اندازد. در اثر این عارضه، تعداد قابل ملاحظه‌ای از اسب‌ها به خاطر تورم دائمی در اندام حرکتی، و وجود اسکار وسیع و لنگش دائمی قادر به ادامه فعالیت نبوده که در نتیجه صاحبان حیوان یا تصمیم به معدوم کردن آن گرفته و یا فقط به منظور اهداف تولید مثلی (Breeding) آن هم در صورت امکان از آن استفاده می کنند (۸،۹،۱۹،۲۱).

عامل یا عوامل اصلی رشد و توسعه بیش از اندازه بافت گرانوله در زخمهای اندامهای حرکتی اسبها هنوز ناشناخته است، اگر چه رشد و تکثیر بیش از حد فیبروبلاستها و تولید کلاژن توسط این سلولها و همچنین عدم تعادل در سنتز و تجزیه رشته‌های کلاژن در ایجاد این عارضه نقش عمده‌ای ایفاء می کنند (۱۴، ۱۹). در سالیان اخیر الگوی ترمیم زخم اندام حرکتی اسب در سطح وسیعی مورد ارزیابی قرار گرفته است تا عوامل مؤثر در بروز عوارضی مانند تشکیل بافت گرانوله اضافی مشخص شود و پروتکل‌های درمانی مناسب جهت تسریع در التیام این گونه زخم‌ها با حداقل عوارض ارائه گردد و از طرفی نیز سعی بر آن است تا بتوان نتایج حاصل از این تحقیقات را در عرصه پزشکی در جهت ترمیم بهتر و کاهش معضلات ترمیم زخم در انسان بسط داد. اما تاکنون روش‌های درمانی پیشنهادی همراه با عوارض بوده و چندان راهگشا برای حل این معضل نبوده است (۳، ۲۱).

در این راستا، در مطالعات انجام شده بر روی نحوه ترمیم زخم اندام حرکتی در اسب‌ها و پونی‌ها عنوان شده که ترمیم این گونه زخم‌ها در پونی‌ها بهتر و با عوارض کم‌تر و در مدت زمان کوتاه‌تری نسبت به اسب‌ها صورت می گیرد. در این تحقیقات عنوان شده که سرعت تکثیر فیبروبلاست‌ها و تشکیل بافت گرانوله

### مقدمه

زخم‌های تروماتیک به خاطر خلق و خوی اسب‌ها و همچنین به خاطر نحوه استفاده از این حیوان، از وقوع بالایی برخوردار بوده که میزان زیادی از این زخم‌ها در اندام‌های حرکتی دیده می شوند (۳، ۷، ۲۱).

ترمیم به روش اولیه (Primary Intention) که شامل بخیه کردن لبه‌های زخم می باشد، بهبودی سریعتری را نسبت به روش ترمیم ثانویه (Secondary Intention) به دنبال دارد و از نظر زیبایی نیز با نتایج بهتری همراه است. در بسیاری از موارد، به کارگیری روش ترمیم اولیه به علت شکل، اندازه و محل زخم غیرممکن بوده و یا دچار عوارضی مانند گسیختگی بخیه‌ها شده که فاکتورهایی نظیر عفونت، کشش بر لبه‌های زخم و حرکت در این امر دخیل می باشند. در این موارد، التیام به شیوه ثانویه تنها راه درمان است. اما این شیوه درمانی بسیار وقت‌گیر و پرهزینه بوده و در بسیاری از موارد با عوارضی همراه بوده که گاهی این عوارض غیر قابل کنترل می باشند. یکی از متداول‌ترین این عوارض تشکیل بافت گرانوله اضافی و تشکیل اسکار هیپرتروفیک یا کلوئید می باشد (۶، ۸، ۱۹، ۲۱، ۲۶).

بافت جوانه‌ای در واقع شامل رشد و توسعه عروق خونی، تکثیر فیبروبلاستها و تولید پروتئین، به ویژه کلاژن به عنوان ماتریکس در بستر زخم می باشد. بافت جوانه‌ای اضافی مستعد تخریش بوده و در برخی موارد یک محدودیت مکانیکی در حرکت طبیعی ایجاد می کند. از طرفی بافت گرانوله سبب عدم تشکیل بافت پوششی و انقباض مؤثر در زخم شده و التیام زخم را به



جدول ۱- فاصله زمانی از لحظه کاشتن بافت تا پاساژ اول فیبروبلاستها و فاصله زمانی بین پاساژ دوم تا انتقال فیبروبلاستها به پلیت ۲۴ تایی در اسب و اسبچه خزر (n=4).

حیوان	فاصله زمانی از لحظه کاشتن بافت تا پاساژ اول (روز)	فاصله زمانی بین پاساژ دوم تا انتقال به پلیت ۲۴ تایی (روز)
اسب شماره ۱	۱۷	۵
اسب شماره ۲	۱۸	۵
اسب شماره ۳	۱۸	۴
اسب شماره ۴	۱۸	۴
میانگین ± انحراف معیار	۱۷/۷۵ ± ۰/۵	۴/۵ ± ۰/۵۷
اسبچه شماره ۱	۱۷	۵
اسبچه شماره ۲	۱۶	۵
اسبچه شماره ۳	۱۸	۳
اسبچه شماره ۴	۱۸	۴
میانگین ± انحراف معیار	۱۷/۲۵ ± ۰/۹۵	۴/۲۵ ± ۰/۹۵

شامل علفه خشک (کاه و یونجه) و جو بوده است.

به منظور اخذ نمونه های بافتی، پس از بی هوشی عمومی با استفاده از تزریق داخل رگی (IV) داروهای دیازپام با دوز ۲/۰ میلیگرم به ازاء هر کیلوگرم وزن بدن، رامپون با دوز ۱/۱ میلیگرم به ازاء هر کیلوگرم وزن بدن و کتامین با دوز ۲/۲ میلیگرم به ازاء هر کیلوگرم وزن بدن، موهای ناحیه جانبی قلم اندام حرکتی قدامی (Metacarpus) سمت چپ تراشیده و به روش آسپتیک جهت ایجاد زخم و برداشت بافت زیر جلدی آماده شدند. سپس پوست ناحیه میانی سمت جانبی متاکارپ به صورت تمام ضخامت بریده شده و میزان ۳ گرم از بافت زیر جلدی برداشت شده و در داخل لوله پلی اتیلنی (Cellstar, No: 188271, Greiner bio ۵۰ سی سی، حاوی ۱۰ سی سی محیط کشت پایه RPMI Roswell Park Memorial Institute, RPMI-1640 Medium, قرار گرفته و در کنار یخ به آزمایشگاه کشت سلول انتقال یافت. جهت جداسازی سلولها از روش کشت بافتی (Culture) استفاده شد، بدین ترتیب که در آزمایشگاه کشت سلول در زیر هود و در شرایط کاملاً استریل، ابتدا این بافتها توسط محلول PBS (Buffered Saline) شسته شده و به تکه های کوچک بافتی تقسیم شده و در کف فلاسک های ۲۵ سانتیمتر مربع (Nunclon™ Cell Culture, No: 163371) مخصوص کشت سلول کاشته شدند و سپس به این فلاسک ها میزان ۵ سی سی محیط کشت RPMI حاوی ۱۰ درصد (Fetal Bovine Serum) FBS، مرکز تحقیقات جهاد دانشگاهی) و آنتی بیوتیک پنی سیلین- استرپتومایسین (BioGene, Cat: AP110) به ترتیب با دوز ۱۰۰ IU/ml و ۱۰۰ µg/ml اضافه شد.

بعد از ثبت مشخصات بر روی فلاسکها، آنها در داخل انکوباتور ۳۷ درجه سانتیگراد، با غلظت ۵ درصد گاز CO<sub>2</sub> قرار گرفته و هر ۴۸ ساعت محیط کشت تعویض می شد تا فیبروبلاستها از بافتها جدا شده و شروع به تکثیر نمایند. هنگامی که میزان این سلولها به حد کفایت رسید (زمانی که پرگنه های بزرگ سلولی تشکیل شد) بافتها از کف فلاسک خارج شده و پاساژ فیبروبلاستها توسط ۱ سی سی تریپسین ۰/۲۵ درصد (Aldrich, Inc, st. Louis, USA)

اضافی در زخم های اندام حرکتی اسبها با سرعت بیشتر و در سطح وسیعتری نسبت به زخم های مشابه در پونی ها صورت می پذیرد. تفاوت در میزان تکثیر فیبروبلاستها بین اسب و پونی را بعضی از محققین به علت اختلاف در اندازه بدنی (Body Size) و عده ای به دلیل تفاوت در فاکتورهای ژنتیکی بین این دو نژاد دانسته اند (۱۰، ۱۵، ۲۱، ۲۴). روشن شدن علت اصلی تفاوت در الگوی ترمیم زخم بین اسب و پونی می تواند در پیدا کردن فاکتورهای مؤثر در بروز عوارض زخم در اسب مفید بوده و با دستکاری این فاکتورها در طول دوره ترمیم، درمان مؤثری را در این زمینه انجام داد (۲۱).

از طرفی بر اساس تحقیقات متعددی که بر روی کاریوتیپ و فنوتیپ اسبچه خزر صورت گرفته است، با قوت عنوان شده که علی رغم اندازه بدنی کوچک (در حد پونی)، این حیوان اسب بوده و اطلاق نام پونی بر این حیوان اشتباه است و آن را اسبچه خزر و یا اسب کوچک خزر (Caspian Miniature Horse) می نامند و بر اساس تبار نامه اسبها، اسبچه خزر را جد تمام اسب های خونگرم امروزی می دانند (۱، ۲، ۴، ۱۱، ۱۳). البته قابل ذکر می باشد که اسبچه خزر سرمایه ملی کشورمان ایران بوده و خوشبختانه در سال های اخیر تحقیقات وسیعی بر روی جنبه های مختلف این نژاد منحصر به فرد اسب صورت گرفته است، ولی تاکنون هیچگونه مطالعه ای بر روی الگوی ترمیم زخم در اسبچه خزر صورت نگرفته و هنوز مشخص نیست که آیا ترمیم زخم در این حیوان مانند اسبها (به خاطر قرابت ژنتیکی) همراه با عوارض ذکر شده مانند تشکیل بافت گرانوله اضافی می باشد یا مانند پونی ها (به خاطر اندازه بدنی مشابه) این زخمها با حداقل عوارض بهبودی می یابند؟ از این گذشته مقایسه الگوی ترمیم زخم بین اسب و اسبچه خزرمی تواند راهگشایی در جهت پیدا کردن عامل و یا عوامل مؤثر در بروز عوارض زخم در اسب باشد.

همانطور که قبلاً ذکر گردید سرعت و مدت زمان تکثیر فیبروبلاستها و متعاقباً میزان ترشح کلاژن توسط این سلولها نقش عمده ای در وسعت تشکیل بافت گرانوله اضافی دارد (۱۷، ۱۸، ۲۱، ۲۳، ۲۴). بدین منظور، در این مطالعه خصوصیات رشد فیبروبلاستهای جدا شده از بافت زیر جلدی ناحیه پایینی اندام حرکتی اسب و اسبچه خزر در محیط خارج بدن (In vitro) مورد بررسی قرار گرفته و سرعت رشد فیبروبلاستهای این دو گروه و میزان توانایی زیستی (viability) این سلولها با هم مقایسه شدند.

## مواد و روش کار

در این مطالعه از ۴ رأس اسب نژاد مخلوط ترابرد (اسبداری دانشکده دامپزشکی، دانشگاه تهران) با دامنه وزنی ۴۰۰-۳۵۰ کیلوگرم، متوسط ارتفاع از جدوگاه ۱۵۵ سانتیمتر (بین ۱۴۸ تا ۱۶۲ سانتیمتر) و متوسط سن ۷ سال (بین ۴ تا ۱۰ سال) و ۴ رأس اسبچه خزر (مرکز تحقیقات جهاد کشاورزی استان تهران) با دامنه وزنی ۲۰۰-۱۵۰ کیلوگرم، متوسط ارتفاع از جدوگاه ۱۱۵ سانتیمتر (بین ۱۱۲ تا ۱۲۲ سانتیمتر) و متوسط سن ۵/۵ سال (بین ۴ تا ۱۰ سال) استفاده گردید. سلامت همه حیوانات بر اساس معاینه بالینی مورد تأیید قرار گرفت. دو هفته قبل از شروع مطالعه، حیوانات در اصطبل های انفرادی نگهداری شده و تغذیه آنها



جدول ۲- تعداد فیبروبلاستهای شمارش شده در روزهای ۱ تا ۸ در گروه اسب و اسبچه خزر.

حیوان	روز اول	روز دوم	روز سوم	روز چهارم	روز پنجم	روز ششم	روز هفتم	روز هشتم
اسب شماره ۱	۷۱۰۰	۱۷۲۰۰	۲۴۹۰۰	۴۳۴۰۰	۴۹۶۰۰	۵۵۴۰۰	۷۰۲۰۰	۴۵۰۰۰
اسب شماره ۲	۱۰۶۰۰	۱۷۱۰۰	۴۳۲۰۰	۸۰۶۰۰	۸۷۶۰۰	۱۰۰۹۰۰	۱۱۸۲۰۰	۱۱۰۰۰۰
اسب شماره ۳	۸۷۰۰	۱۴۶۰۰	۵۷۵۰۰	۸۰۰۰۰	۹۷۱۰۰	۹۸۷۰۰	۱۰۳۹۰۰	۷۲۰۰۰
اسب شماره ۴	۶۷۰۰	۱۶۰۰۰	۴۲۰۰۰	۴۶۵۰۰	۵۲۰۰۰	۶۵۰۰۰	۹۷۱۰۰	۸۹۸۰۰
میانگین $\pm$ انحراف معیار	۸۲۷۵ $\pm$ ۱۱۷۴	۱۶۲۲۵ $\pm$ ۱۲۱۲	۴۱۹۰۰ $\pm$ ۱۳۳۴۲	۶۲۶۲۵ $\pm$ ۲۰۴۵۰	۷۱۵۷۵ $\pm$ ۲۴۳۲۰	۸۰۰۰۰ $\pm$ ۲۳۲۱۳	۹۷۳۵۰ $\pm$ ۲۰۱۲۳	۷۹۲۰۰ $\pm$ ۲۷۵۸۳
اسبچه شماره ۱	۸۴۰۰	۲۱۳۰۰	۳۴۸۰۰	۵۶۸۰۰	۵۸۰۰۰	۶۲۵۰۰	۵۰۴۰۰	۳۸۴۰۰
اسبچه شماره ۲	۱۱۴۰۰	۲۳۲۰۰	۳۴۱۰۰	۴۰۸۰۰	۶۲۲۰۰	۶۴۸۰۰	۶۰۴۰۰	۵۰۶۰۰
اسبچه شماره ۳	۶۷۰۰	۱۶۵۰۰	۵۲۵۰۰	۶۰۰۰۰	۱۰۰۵۰۰	۱۵۴۰۰۰	۹۷۱۰۰	۹۰۰۰۰
اسبچه شماره ۴	۶۸۰۰	۱۲۹۰۰	۵۲۰۰۰	۷۲۰۰۰	۹۵۶۰۰	۱۲۵۵۰۰	۱۳۳۳۵۰	۱۰۹۷۰۰
میانگین $\pm$ انحراف معیار	۸۳۲۵ $\pm$ ۲۱۹۲	۱۸۴۷۵ $\pm$ ۴۶۶۵	۴۳۶۰۰ $\pm$ ۱۰۵۸۷	۵۷۴۰۰ $\pm$ ۱۱۸۵۶	۷۹۰۷۵ $\pm$ ۲۲۰۶۸	۱۰۱۷۰۰ $\pm$ ۴۵۴۶۰	۸۵۳۱۲ $\pm$ ۳۷۷۹۷	۷۲۱۷۵ $\pm$ ۳۳۳۲۷

جدول ۳- درصد قابلیت زیستی فیبروبلاستهای اسب و اسبچه خزر در طول ۸ روز.

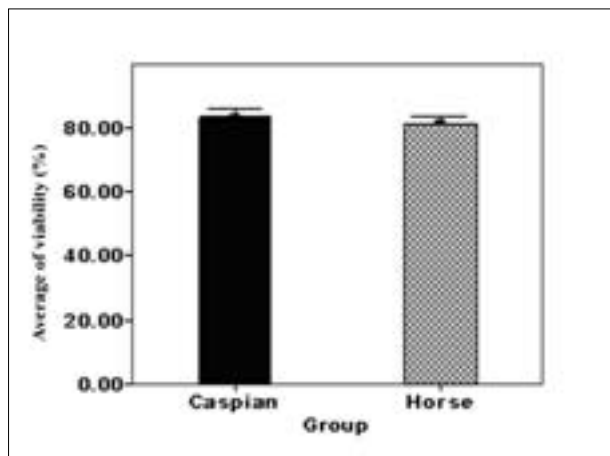
قابلیت زیستی فیبروبلاست %	روز اول	روز دوم	روز سوم	روز چهارم	روز پنجم	روز ششم	روز هفتم	روز هشتم
اسب شماره ۱	۸۹/۳۰	۹۲/۸۰	۸۴/۶	۷۸/۶	۸۵	۷۵	۷۷	۷۵
اسب شماره ۲	۸۵	۸۳/۶۰	۸۲	۷۵/۳	۷۵/۶۰	۷۷/۳۰	۷۷	۷۳
اسب شماره ۳	۹۲/۶۰	۸۹	۸۶	۸۰	۷۹	۸۰	۷۰/۵۰	۷۰
اسب شماره ۴	۹۰	۹۲/۵۰	۹۳	۸۷/۶	۸۰/۵۰	۸۲/۳۰	۷۵	۶۵/۵۰
میانگین $\pm$ انحراف معیار	۸۹/۲۲ $\pm$ ۳/۱۵	۸۹/۴۷ $\pm$ ۴/۲۷	۸۶/۴۰ $\pm$ ۴/۷۰	۸۰/۳۷ $\pm$ ۵/۲۰	۸۰/۰۲ $\pm$ ۵/۲۴	۷۸/۶۵ $\pm$ ۳/۱۷	۷۴/۸۷ $\pm$ ۴/۷۶	۷۰/۸۷ $\pm$ ۴/۰۸
اسبچه شماره ۱	۹۰/۶۶	۹۲/۶۶	۸۸/۳۰	۸۲	۸۲/۵۰	۸۱	۷۰/۶۰	۷۰
اسبچه شماره ۲	۹۴	۸۸/۵۰	۹۰	۸۹/۵۰	۹۰	۸۸	۸۱	۷۲/۲۲
اسبچه شماره ۳	۹۵/۵۰	۹۱	۷۸/۶۰	۷۸	۷۷/۵۰	۷۸	۸۲	۷۵/۲۵
اسبچه شماره ۴	۹۱/۶۶	۹۱	۸۸	۸۲/۳۰	۷۷/۳۰	۸۰/۳۰	۷۹/۵۰	۶۸/۸۰
میانگین $\pm$ انحراف معیار	۹۲/۹۵ $\pm$ ۲/۱۹	۹۰/۸۰ $\pm$ ۱/۷۱	۸۶/۲۲ $\pm$ ۵/۱۶	۸۳/۲۰ $\pm$ ۴/۷۶	۸۱/۸۲ $\pm$ ۵/۹۵	۸۱/۸۲ $\pm$ ۴/۳۱	۷۸/۲۷ $\pm$ ۴/۶۱	۷۱/۵۶ $\pm$ ۱/۹۹

فلاسک، تعداد ۱۰۰۰۰ سلول در داخل هر گوده (Well) از پلیت ۲۴ تایی (662160 Greiner bio-one, Cellstar, No: ریخته شده و در داخل انکوباتور با شرایط مذکور قرار گرفتند و بعد از ۴۸ ساعت شمارش سلولها آغاز شده و روزانه ۳ گوده شمارش شد و میانگین تعداد سلولهای شمارش شده در ۳ گوده محاسبه و به عنوان تعداد سلول در همان روز ثبت شد. به منظور شمارش فیبروبلاستها ابتدا سلولها ترپسینه شده و تمام سلولها با دقت و به طور کامل جمع آوری شده و سپس عمل سانتریفیوژ با سرعت ۱۰۰۰۰ دور در دقیقه به مدت ۳ دقیقه انجام و سلولهای ته نشین شده شمارش می شدند. به منظور شمارش فیبروبلاستها و تعیین درصد قابلیت زیستی آنها از رنگ آمیزی تریپان بلو استفاده گردید. بدین ترتیب که به سلول های کف اپندرف مقدار ۸۰ میکرو لیتر محیط کشت RPMI ۱۰ و میکرو لیتر رنگ تریپان بلو اضافه شده و به آرامی با هم مخلوط شدند. در این روش رنگ آمیزی سلولهای مرده رنگ آبی تیره به خود گرفته که به راحتی از سلولهای زنده که حالت شفاف و بدون رنگ داشتند، قابل تمایز بودند (۱۲، ۱۶، ۱۷، ۲۳).

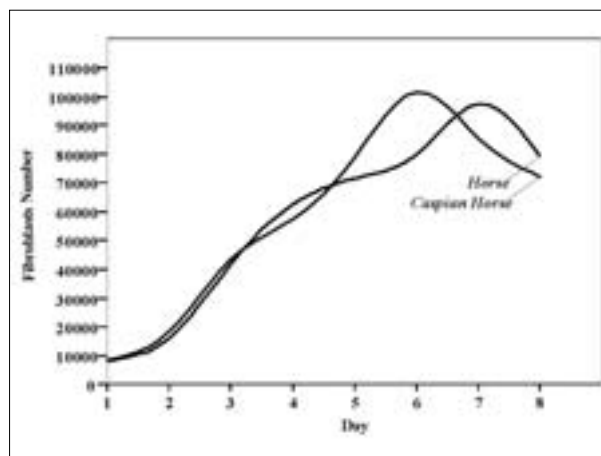
شمارش فیبروبلاستها توسط لام نئوبار و میکروسکوپ نوری (Invert 70 Olympus IX) انجام شد.

(Trypsin 1:250, T-4799, Sigma) به همراه EDTA میلی مولار انجام شد. مرحله پاساژ دادن به این ترتیب بود که ابتدا کف فلاسک توسط محلول PBS شسته شده و سپس ترپسین به مدت حداکثر ۳ دقیقه به کف فلاسک اضافه شده که در نتیجه اتصال فیبروبلاستها از کف فلاسک و از همدیگر جدا شده و سلولها به صورت شناور دیده می شدند. سپس بلافاصله برای خنثی سازی ترپسین به آن میزان ۵ سی سی محیط کشت RPMI حاوی ۱۰ درصد FBS اضافه شده و بر روی این مجموعه عمل سانتریفیوژ با سرعت ۱۵۰۰ دور در دقیقه، به مدت ۱۰ دقیقه انجام شده که در نتیجه سلولها در کف فالکن ته نشین می شدند. بعد از عمل سانتریفیوژ، مایع رویی خارج شده و سلولها در کف فلاسکها ریخته شدند و مطابق قبل به آنها محیط کشت RPMI حاوی ۱۰ درصد FBS و آنتی بیوتیک اضافه گردید. بعد از اینکه فیبروبلاست ها رشد و تکثیر نمودند و حدود ۹۰ درصد کف فلاسک را اشغال نمودند، مرحله پاساژ بعدی انجام گرفت. در طول این مطالعه، ۲ بار عمل پاساژ دادن بر روی سلولها انجام شد. بعد از مرحله پاساژ، زمانی که مجدداً حدود ۹۰ درصد از کف فلاسک توسط فیبروبلاستها پر گردید، سلولها ترپسینه شده و بعد از شمارش سلولهای زنده موجود در هر





نمودار ۲- میانگین  $\pm$  انحراف معیار درصد قابلیت زیستی فیبروبلاستهای قسمت پایینی اندام حرکتی در اسب و اسبچه خزر.



نمودار ۱- منحنی رشد فیبروبلاستهای قسمت پایینی اندام حرکتی در روزهای ۱ تا ۸ در اسب و اسبچه خزر.

بافت زیر جلدی متاکارپ اسب و اسبچه خزر در روزهای ۱ تا ۸ دیده نشده و متوسط کل فیبروبلاستهای شمارش شده بین دو گروه اسب و اسبچه خزر نیز هیچ اختلاف معنی داری را نشان نداده است و همچنین سرعت رشد فیبروبلاستهای اسبچه‌های خزر تا روز ۶ و در مورد اسب‌ها تا روز ۷ رو به افزایش بوده و سپس کاهش یافته است.

همانطور که در جدول ۳ آورده شده، میزان درصد قابلیت زیستی فیبروبلاستها در هر دو گروه به تدریج کاهش یافته و هیچگونه اختلاف معنی داری در این خصوص بین دو گروه اسب و اسبچه خزر دیده نشده است. همچنین متوسط درصد کل قابلیت زیستی فیبروبلاستهای اسب (۸۱/۷۲  $\pm$  ۶/۷۲) و اسبچه خزر (۸۳/۳۳  $\pm$  ۶/۸۱) در طول ۸ روز نیز تفاوت معنی داری را نشان نداده است (نمودار ۱).

در کل با توجه به شمارش فیبروبلاستهای جدا شده از ناحیه پایینی اندام حرکتی اسب و اسبچه خزر از روز ۱ تا ۸، این سلولها الگوی رشد و تکثیر تقریباً مشابهی را در فازهای مختلف رشد سلولی نشان دادند و تفاوت معنی داری در این خصوص بین فیبروبلاستهای اسب و اسبچه خزر مشاهده نشد (نمودار ۲).

## بحث

ترمیم به شیوه ثانویه در زخم‌های اندامهای حرکتی اسبها به مقدار زیادی به پدیده انقباض زخم و تشکیل بافت پوششی بستگی دارد (۸، ۱۵، ۱۹، ۲۱، ۲۲، ۲۵). تشکیل بافت گرانوله اضافی که ناشی از تکثیر فیبروبلاستها و ترشح کلاژن و تشکیل جوانه‌های عروقی می‌باشد، یک عارضه مهم در این گونه زخم‌ها به شمار می‌رود که مانع از وقوع پدیده انقباض و تشکیل بافت پوششی در زخم شده و در نتیجه در پروسه التیام زخم اختلال ایجاد می‌کند (۸، ۱۵، ۱۹، ۲۰، ۲۱، ۲۶). در مطالعات متعددی که بر روی نحوه ترمیم زخم اندام حرکتی در اسب و پونی صورت گرفته، عنوان شده که میزان تشکیل بافت گرانوله اضافی در زخم‌های اندام حرکتی پونی نسبت به اسبها کمتر بوده و در نتیجه ترمیم زخم در پونی با سرعت بیشتری نسبت به اسبها اتفاق می‌افتد (۷، ۹، ۱۵، ۱۸، ۲۱). عده‌ای از

میزان سرعت رشد و تکثیر فیبروبلاستهای اسب و اسبچه خزر و درصد قابلیت زیستی آنها در مدت ۸ روز ثبت و منحنی رشد آنها رسم گردید و با هم مقایسه شد. بعد از ثبت اطلاعات، جهت آنالیز داده‌ها از برنامه رایانه‌ای SPSS 12 استفاده شده و نتایج به صورت میانگین  $\pm$  خطای استاندارد بیان گردید. ضمناً جهت بررسی تفاوت میانگین‌ها بین دو گروه از آزمون آماری Unpaired Student t test با سطح معنی داری  $p \leq 0.05$  استفاده شد.

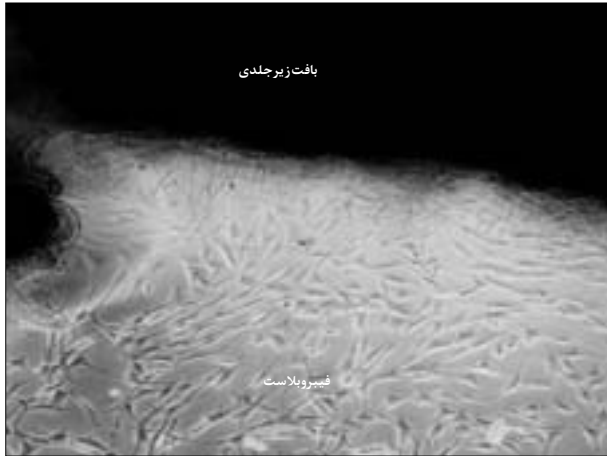
## نتایج

نتایج حاصل شده قبل از آغاز شمارش فیبروبلاستها: از ۸ مورد بافت زیر جلدی جدا شده (۴ اسب و ۴ اسبچه خزر)، در ۷ مورد (۳ اسب و ۴ اسبچه خزر) در همان بار اول فیبروبلاستها از بافت جدا شده و شروع به تکثیر نمودند و فقط در یک مورد اسب در دفعه اول فیبروبلاستها از بافت جدا نشد که نمونه‌گیری دوباره انجام شد و همچنین فیبروبلاستها در هر دو گروه بعد از یک هفته از بافت جدا شده و به صورت سلولهای انفرادی در محیط کشت سلول، در اطراف بافت مشاهده شدند (تصویر ۱).

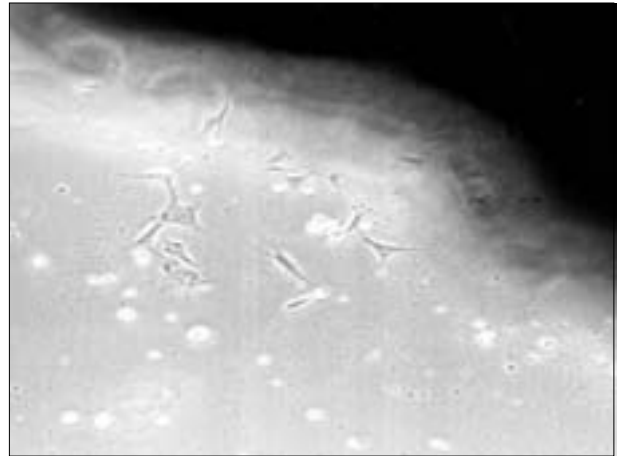
همان طور که در جدول آورده شده است، میزان تکثیر و رشد فیبروبلاستها در کف فلاسک کشت سلول از لحظه کاشتن بافت تا زمان پاساژ اول در اسبچه‌های خزر مقدار کمی سریع تر از اسبها بوده است، به طوری که زمان تشکیل پرگنه‌های بزرگ سلولی در اسبچه‌های خزر به طور متوسط  $95 \pm 10$  روز و در گروه اسبها به طور متوسط  $75 \pm 10$  روز بوده و همچنین فاصله زمانی بین پاساژ دوم تا زمان انتقال فیبروبلاستها به پلیتهای ۲۴ تایی (زمانیکه تقریباً ۹۰ درصد کف فلاسک توسط فیبروبلاستها پر شود) نیز در گروه اسبچه‌های خزر کمتر از گروه اسبها بوده است به طوری که معدل این فاصله زمانی در گروه اسبچه‌های خزر  $95 \pm 10$  روز و در گروه اسبها  $57 \pm 4$  روز بوده است، اگرچه این اختلافات از لحاظ آماری معنی دار نبوده است.

نتایج حاصل از شمارش فیبروبلاستها: همان طور که در جدول آورده شده است، هیچ تفاوت معنی داری در سرعت رشد فیبروبلاستهای جدا شده از





تصویر ۲- نمای میکروسکوپی، فیبروبلاست های جدا شده و در حال تقسیم از بافت زیرجلدی متاکارپ اسب شماره ۴، در روز دوازدهم بعد از کشت بافت (بزرگنمایی ۱۰×۱۰)

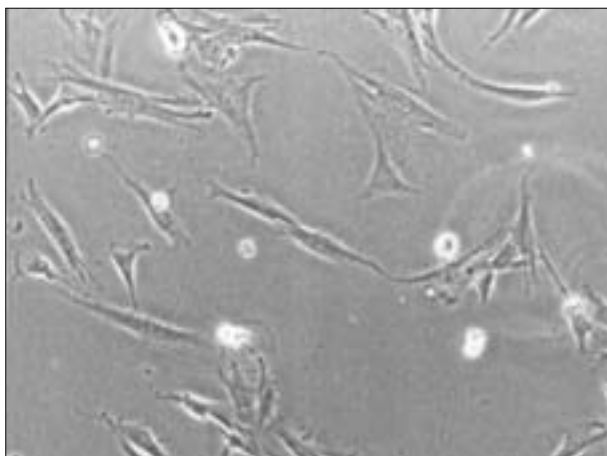


تصویر ۱- نمای میکروسکوپی، چند عدد فیبروبلاست جدا شده از بافت زیرجلدی متاکارپ اسب شماره ۳، در روز هفتم بعد از کشت بافت (بزرگنمایی ۱۰×۱۰)

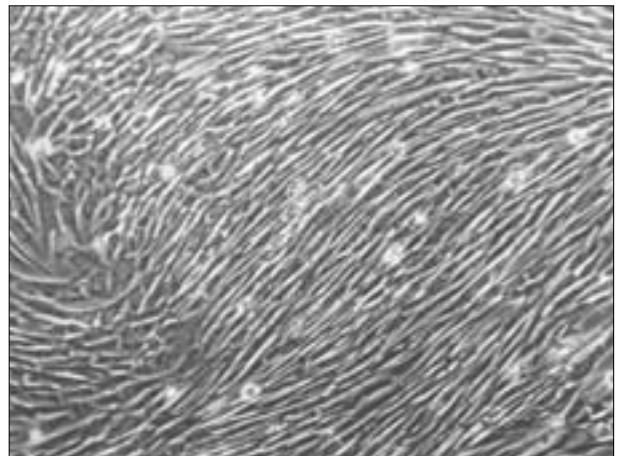
می کنند که در پونی ها بعد از پر شدن بستر زخم توسط فیبروبلاستها، فیبروپلازی متوقف شده و در نتیجه بافت گرانوله اضافی تشکیل نمی گردد، ولی در اسب ها تکثیر فیبروبلاست ها همچنان ادامه می یابد و بافت گرانوله اضافی تشکیل شده و تحریکات محیطی نیز به نوبه خود سبب وخیم تر شدن اوضاع می گردند (۲۱، ۲۲، ۲۴).

از طرفی در تحقیقاتی که Wilmlink و همکاران در سال ۲۰۰۱ و Miller و همکاران در سال ۲۰۰۰ بر روی سرعت رشد فیبروبلاست های جدا شده از قسمت پلینی اندام حرکتی اسب و پونی در محیط *in vitro* به منظور مشخص شدن اینکه آیا تفاوتی در خصوصیات ذاتی رشد فیبروبلاستها در بین اسب و پونی وجود دارد یا خیر! انجام دادند، عنوان شد که سرعت رشد فیبروبلاستها در پونی ها سریعتر از اسب ها بوده است که این یافته با آنچه که در شرایط بدن (*vivo*) در خصوص تشکیل بافت گرانوله دیده می شود، متناقض است. دلیل این تناقض را ناشی از اثر فاکتورهای موضعی زخم نظیر فاکتورهای رشد و سیتوکین ها بر روی رشد و تکثیر فیبروبلاستها دانسته اند، در حالی که در محیط

محققین علت اختلاف موجود در نحوه ترمیم بین اسب و پونی را مربوط به فاکتور اندازه بدنی دانسته و عنوان داشته اند در اسب ها و پونی هایی با وزن کمتر از ۳۶۵ کیلوگرم و ارتفاع از جدوگاه کمتر از ۱۴۰ سانتیمتر، ترمیم زخم بهتری را نسبت به حیوانات سنگین تر و بزرگتر نشان می دهند. این عده معتقدند که در نژادهای سنگین تر و بزرگتر، نیروی کششی (نیروی مرکز گریز) بیشتر بر روی لبه های زخم، مانع از اعمال نیروی انقباض (نیروی مرکز گرا) موثر توسط میوفیبروبلاستها شده و در نتیجه پدیده انقباض زخم به خوبی صورت نگرفته و زخم مدت زمان بیشتری تحت تأثیر تحریکات محیطی بوده و این عامل سبب تحریک رشد و تکثیر فیبروبلاستها و تشکیل بافت گرانوله اضافی می گردد (۵، ۹، ۱۵، ۱۸). اما در تحقیقاتی که Wilmlink و همکاران در سال ۱۹۹۹ انجام دادند، عنوان کردند که هیچ اختلافی در میزان نیروی مرکز گریز اعمال شده بر روی لبه های زخم بین اسب و پونی وجود نداشته است (۲۵). آنها اظهار می دارند که اختلاف در میزان تشکیل بافت گرانوله اضافی بین اسب و پونی مربوط به تفاوت در فاکتورهای ژنتیکی بین این دو نژاد می باشد، همچنین بیان



تصویر ۴- نمای میکروسکوپی، فیبروبلاست های اسب شماره ۴، در روز دوم شمارش سلولها (بزرگنمایی ۱۰×۲۰)



تصویر ۳- نمای میکروسکوپی، پرگنه بزرگ سلولی در اسبچه شماره ۴، در روز هفدهم بعد از کاشت بافت (بزرگنمایی ۱۰×۱۰)



کشت هیچ یک از این فاکتورها وجود ندارد (۱۷، ۲۳) البته Miller و همکاران در سال ۲۰۰۰ عنوان می‌دارند که ممکن است تکثیر کمتر فیبروبلاست‌ها منتهی به کاهش تعداد میوفیبروبلاست و کاهش انقباض زخم گردد. فعالیت بیشتر فیبروبلاست‌ها و میوفیبروبلاست‌ها ممکن است تشکیل بافت گرانوله را مهار کند و ترمیم زخم را تحریک کند (۱۷).

مطالعه حاضر از این جهت جالب توجه و حائز اهمیت می‌باشد که خصوصیات رشد فیبروبلاست‌های جدا شده از ناحیه پایینی اندام حرکتی اسبچه خزر که یک نژاد منحصر بفرد می‌باشد، مورد بررسی قرار گرفته است. اسبچه خزر اگرچه از لحاظ اندازه بدنی شبیه به پونی (ارتفاع از جدوگاه ۱۲۰-۹۰ سانتیمتر) می‌باشد، اما در کاوش‌های باستان‌شناسی و تحقیقات بعمل آمده بر روی کاربوتیپ و فنوتیپ این حیوان، با قوت عنوان شده که حیوان مذکور اسب بوده و قرابت بسیار نزدیکی با اسب‌های خونگرم امروزی داشته و آن را جد تمام اسب‌های خونگرم امروزی می‌دانند. این محققین اسبچه خزر را در گروه تیپ ۴ اسب‌ها که اسب عرب و سایر اسب‌های خونگرم جزء این گروه هستند، قرار می‌دهند، در حالی که پونی‌ها در تیپ ۲ قرار می‌گیرند. بر این اساس، محققین اطلاق نام پونی (Caspian Pony) را بر این حیوان اشتباه دانسته و آن را اسب کوچک خزر (Caspian Miniature Horse) می‌نامند (۱۳، ۱۱، ۴، ۱۰).

نتایج حاصل از این مطالعه نشان می‌دهد که بر خلاف نتایج حاصل از مطالعه Wilmlink و همکاران در سال ۲۰۰۱ و Miller و همکاران در سال ۲۰۰۰، تفاوتی در الگوی رشد فیبروبلاست‌های اسب و اسبچه خزر دیده نشد که عدم اختلاف در این مورد می‌تواند به دلیل مشابهت ژنتیکی بین اسب و اسبچه خزر باشد، که متعاقباً به تفصیل در مورد جزئیات نتایج حاصل از این مطالعه بحث می‌گردد. البته قابل ذکر است که در مطالعات قبلی این مقایسه بین اسب و پونی صورت گرفته بود و تاکنون هیچگونه تحقیقی بر روی روند التیام زخم در اسبچه خزر صورت نگرفته است و تمام تحقیقات گذشته بر روی مقایسه التیام زخم بین اسب و پونی معطوف بوده است.

همانطور که در بخش نتایج مطالعه حاضر ذکر گردید، از ۸ مورد بافت زیر جلدی جدا شده (۴ اسب و ۴ اسبچه خزر)، در ۷ مورد (۳ اسب و ۴ اسبچه خزر) در همان بار اول فیبروبلاست‌ها از بافت جدا شده و شروع به تکثیر نمودند و فقط در یک مورد اسب در دفعه اول فیبروبلاست از بافت جدا نشد که نمونه‌گیری دوباره از بافت انجام شد. در تحقیقاتی که Miller و همکاران در سال ۲۰۰۰ بر روی سرعت رشد فیبروبلاست‌های اندام حرکتی و تنه اسب و پونی در محیط آزمایشگاهی انجام دادند، عنوان کردند که از ۲۲ رأس اسب، در ۷ مورد و از ۱۷ رأس پونی، در ۱۲ مورد فیبروبلاست از بافت زیر جلدی اندام حرکتی و تنه جدا شده و شروع به تکثیر نمودند. البته قابل ذکر است که در این تحقیق، از ۲۲ رأس اسب، ۱۱ رأس دارای بیماری سیستمیک و ۱۱ رأس دارای بیماری موضعی غیر پوستی بوده اند که در ۱۶ مورد بلافاصله بعد از نمونه‌گیری حیوانات معدوم شده و از ۱۷ رأس پونی، ۱۰ رأس سالم و ۷ رأس دارای بیماری سیستمیک یا موضعی غیر پوستی بوده اند که در ۷ مورد بلافاصله بعد از نمونه‌گیری حیوانات معدوم شدند. آنها علت کاهش در میزان جدا شدن فیبروبلاست‌ها از بافت و کاهش سرعت رشد آنها را علی‌رغم

همانطور که در بخش نتایج حاصل از این مطالعه آورده شده است، فیبروبلاست‌ها در اسب‌ها و اسبچه‌های خزر در هفته اول از بافت زیر جلدی کاشته شده در کف فلاسک جدا شدند و در اسب‌ها بعد از ۱۷/۷۵ روز و در اسبچه‌های خزر بعد از ۱۷/۲۵ روز پرگنه‌های بزرگ سلولی دیده شد که سلول‌ها به صورت متراکم (Confluence) در اطراف بافت دیده شدند (تصویر ۳). در مطالعه‌ای که Galassi و همکاران در سال ۲۰۰۰ بر روی کشت فیبروبلاست‌های بافت زیر جلدی انسان انجام دادند، عنوان کردند که در طول هفته اول فیرو بلاست از بافت جدا شده و در عرض ۲ هفته از زمان کاشت بافت، پرگنه‌های بزرگ سلولی تشکیل شد (۱۲). وجود تفاوت در مدت زمان رشد فیبروبلاست‌ها بین مطالعه Galassi و مطالعه حاضر می‌تواند به دلیل تفاوت در خصوصیات ذاتی فیبروبلاست‌های اسب و انسان و همچنین اختلاف در تکنیک کشت سلول باشد.

نتایج حاصل از مطالعه حاضر نشان داد که جدا شدن فیبروبلاست‌ها از بافت زیر جلدی متاکارپ و چسبیدن آنها به کف فلاسک در اسبچه خزر تا حدی زودتر و بهتر از اسب‌ها صورت گرفته است. البته Wilmlink و همکاران در سال ۲۰۰۱ نیز ذکر کردند که فیبروبلاست‌های اندام حرکتی پونی‌ها کمی زودتر از اسب‌ها از بافت جدا شده و زودتر به کف فلاسک چسبیده و شروع به تکثیر نمودند (۲۳).

همچنین نتایج حاصل از مطالعه حاضر نشان داد که هیچ تفاوت معنی داری در سرعت تکثیر فیبروبلاست‌های اسب و اسبچه خزر در محیط *in vitro* وجود ندارد که با آنچه که در الگوی رفتاری فیبروبلاست‌های اسب و پونی دیده شده متفاوت می‌باشد که دلیل این تفاوت می‌تواند به خاطر قرابت ژنتیکی بسیار نزدیک در اسب و اسبچه خزر باشد.



علی‌رغم اندازه بدنی کوچک (در حد پونی) اسپچه‌های خزر به دلیل قرابت ژنتیکی بسیار نزدیک با اسب، دارای فیبروبلاستی با خصوصیات ذاتی رشد مشابه هستند و احتمالاً میزان تشکیل بافت گرانوله و الگوی ترمیمی مشابهی دارا خواهند بود و فاکتور اندازه بدنی نقش چندانی در بروز عوارض زخم ندارد، البته پرواضح است که برای تأیید این فرضیه باید در شرایط *in vivo* الگوی ترمیم زخم را در اسپچه خزر بررسی و با اسب مقایسه نمود تا بتوان فاکتورهای موثر در بروز عوارض زخم اندام حرکتی اسب را مشخص کرده و با دستکاری این فاکتورها درمان قابل قبولی را ارائه داد.

### تشکر و قدردانی

بدینوسیله از مرکز تحقیقات جهاد کشاورزی استان تهران، بخش جراحی دام بزرگ بیمارستان شماره ۱ و آزمایشگاه مرکزی دانشکده دامپزشکی دانشگاه تهران که در مراحل مختلف انجام این تحقیق با ما همکاری نموده و همچنین از معاونت محترم پژوهشی دانشکده دامپزشکی و دانشگاه تهران به خاطر تصویب و حمایت مالی از این طرح، تشکر و قدردانی می‌گردد.

### References

۱. ساعی، ه.، صادقی، خ.، میریان، ج. (۱۳۷۷): ارزیابی بیومتریکی اسپچه خزر. پایان نامه جهت دریافت دکترای دامپزشکی، شماره ثبت: ۲، دانشکده دامپزشکی، دانشگاه شهید باهنر کرمان.
۲. دورداری، ش.، میریان، ج.، دست افشان، م. (۱۳۷۹): اسپچه خزر. سازمان میراث فرهنگی ایران - پژوهشکده مردم‌شناسی، صفحه: ۷۷-۳۲.
۳. قمصری، س.، دهقان، م.، م.، راعی - دهقی، م.، نوروزیان، ا. (۱۳۸۰): ارزیابی بالینی اثرات دوروش درمان جراحی بافت گرانوله اضافی در زخم‌های اندام حرکتی اسب. مجله دانشکده دامپزشکی دانشگاه تهران، دوره ۵۶، شماره ۱، ۷۴-۶۹.
4. Afshar, A., Huck, R.A. (1978) The Caspian miniature horse and its relationship to the ancient Lydian horse. *The Ark*. 5:152-154.
5. Barber, S.M., Caron, J. (1987) The effect of bandaging on second intention wound healing in the horse. *Vet. Surg*. 16:82.
6. Berry, D.B., Sullins, K.E. (2003) Effects of topical application of antimicrobials and bandaging on healing and granulation tissue formation in wounds of the limb in horses. *AJVR*, 64:88-92.
7. Bertone, A.L. (1989) Management of exuberant granulation tissue. *The veterinary Clinics of North America*. 5: 551-562.
8. Bertone, A.L. (1989) Second- Intention healing. *Veterinary Clinics of North America: Equine practice*. 5: 539-550.

درصد توانایی زیستی فیبروبلاستهای اسب و اسپچه خزر نیز هیچگونه تفاوت معنی‌داری را نشان نداده‌اند، البته در مطالعه‌ای که بر روی توانایی زیستی فیبروبلاستهای اسب و پونی در محیط *in vitro* صورت گرفته نیز عنوان شده است که اختلاف معنی‌داری در میزان درصد این فاکتور بین دو گروه دیده نشد (۲۳). درصد توانایی زیستی فیبروبلاستهای اسب و اسپچه خزر به تدریج با گذشت زمان کاهش می‌یابد که علت این کاهش به خاطر کاهش مواد غذایی مورد نیاز سلول در محیط کشت و همچنین پیر و فرتوت شدن این سلولها می‌باشد (۱۶).

منحنی طبیعی رشد سلول در محیط کشت به شکل یک منحنی سیگموئید بوده که این منحنی شامل ۴ فاز می‌باشد که به ترتیب شامل: ۱- فاز تأخیری (Lag phase) ۲- فاز رشد تصاعدی (Logarithmic phase) ۳- فاز سکون (Plateau phase) ۴- فاز کاهش (Decline phase) است. فاز تأخیری از لحظه کاشت سلولها در محیط کشت آغاز می‌شود. در این فاز سلولها هیچگونه تقسیم میتوزی را نشان نمی‌دهند، در واقع در این فاز سلولها سعی می‌کنند که با محیط کشت جدید سازگار شوند. در فاز رشد تصاعدی، تقسیم سلولها آغاز شده و تعداد سلولها سریعاً افزایش می‌یابد. در این فاز حدود ۹۰ تا ۱۰۰ درصد سلولها در مرحله تقسیم بسر برده و اکثر سلولها سالم و سر حال می‌باشند و میزان مرگ و میر در آنها پائین است. در فاز سکون، میزان تکثیر سلولها کاهش یافته و تراکم سلولها در محیط زیاد می‌باشد و سلولها با هم تلاقی (Confluence) پیدا می‌کنند. در این فاز میزان کمی از تقسیم سلولی دیده می‌شود. در واقع میزان تقسیم و مرگ سلولی در حد متعادلی می‌باشد، در نتیجه تعداد سلول افزایش نمی‌یابد. در این فاز حدود ۱۰ درصد سلولها در مرحله تقسیم دیده می‌شوند. میزان آسیب‌پذیری سلول در این فاز زیاد می‌باشد. گاهی طول مدت این فاز بسیار کوتاه بوده و سریعاً تعداد سلول کاهش یافته و وارد فاز کاهش می‌شوند. در فاز کاهش تعداد سلولها به خاطر عدم تقسیم سلولی، میزان بالای مرگ و میر به علت کاهش مواد غذایی و تراکم زیاد سلولها و آسیب‌پذیری شدید به سرعت کاهش می‌یابد (۱۶).

همانطور که در نمودار ۱ آورده شده است، در مطالعه حاضر، فیبروبلاست‌های جدا شده از اندام حرکتی اسب و اسپچه خزر الگوی رفتاری مشابهی نشان می‌دهند. در هر دو گروه سلولها از لحظه کاشت شدن (۴۸ ساعت قبل از آغاز شمارش) تا روز اول شمارش در فاز تأخیری بوده که افزایش در تعداد سلول در این ۳ روز دیده نشد. در واقع علت کاهش تعداد سلولها، به خاطر از بین رفتن سلولهایی است که در هنگام پاس‌دادن و انتقال آنها به داخل پلیت ۲۴ تایی آسیب دیده‌اند. فاز تصاعدی در روز دوم شمارش سلول شروع شده و تا روز ۶ در مورد گروه اسب‌ها و تا روز ۷ در گروه اسپچه‌های خزر ادامه یافت که تعداد سلولها به طور معنی‌داری افزایش یافته است. قابل ذکر است که در این مطالعه، مدت زمان فاز سکون کوتاه بوده و تعداد سلولها به سرعت کاهش یافته و وارد فاز بعدی که همان فاز کاهش می‌باشد، می‌شوند که از این به بعد با گذشت زمان تعداد سلولها به سرعت کاهش می‌یابند.

از یافته‌های بدست آمده از این مطالعه می‌توان چنین استنباط کرد که



9. Bertone, A.L., Sullins, K.E., Stashak, T.S., Norrdin, R.W.(1985) Effects of wound location and the use of topical collagen gel on exuberant granulation tissue formation and wound healing in the horse and pony. *Am. Vet. Res.* 49:1438-1444.
10. Cochrane, C.A., Pain, R., Knottonbelt, D.C.(2002) In vitro contraction in the horses: differences between body and limb wound. *Wounds - A Compendium of Clinical Research and Practice.* 15: 175-181.
11. Firouz, L.(1978) The Caspian miniature horse in Iran; in the international Caspian studbook. Country wild livestock Ltd. Halt Whistle, England. 2: 11-16.
12. Glassi, G., Brun, P., Radice, M., Cortivo, R., Zanon, G.F., Genovese, P., Albatangelo, G.(2000) In vitro reconstructed dermis implanted in human wounds: degradation studies of the HA- based supporting scaffold. *Biomaterials* 21: 2183-2191.
13. Hatami-monazah, M., Afshar, A.(1979) A view of genealogy of the Caspian miniature horse of Iran as revealed by chromosome studies. *The Ark.* 6:260-261.
14. Hendrickson, D., Virgin, J.(2005) Factors that effect equine wound repair. *Vet. Clin. Equine.* 21: 33-34.
15. Knottonbelt, D.C.(2002) Factors that delay healing. *Journal of Equine Veterinary Science.* 22:451-455.
16. Mc Ateer, J.A., Davis, J.M.(2002) Basic culture technique and the maintenance of cell lines; in basic cell culture. Second Edition, J.M. Davis, By the Bath Press, Avon. pp. 163-165.
17. Miller, B.M., Wilson, D.A., Keegan, K.G., Kreeger, J.M., Adelstein, E.H., Ganjam, V.K.(2000) Growth characteristics of fibroblasts isolated from the trunk and distal aspects of the limb of horses and ponies. *Veterinary Surgery.* 29: 1-7.
18. Schwartz, A.J., Wilson, D.A., Keegan, K.G., Ganjam, V.K., Weber, K.T., Zhang, J.(2002) Factors regulating collagen synthesis and degradation during second- intention healing of wound in the thoracic region and the distal aspect of the fore limb of horses. *American Journal of Veterinary Research.* 63: 1564-1570.
19. Silver, I.A.(1989) Basic physiology of wound healing in the horse. *Equine Vet. J.* 14: 7-15.
20. Theort, C.L., Barber, S.M., Moyona, T.N., Gordon, G.R.(2001) Expression of TGFβ1,β3 and basic fibroblast factor in full thickness skin wound of equine limb and thorax. *Veterinary Surgery,* 30:269-277.
21. Wilmink, J.M., Van Weeren, P.R. (2005) Second-intention wound repair in the Horse and pony and management of exuberant granulation tissue. *Vet. Clin. North Am. Equine practice.* 21: 15-35.
22. Wilmink, J.M., Van Weeren, P.R.(2004) Differences in wound contraction between horses and ponies; Application of Research results to the clinical approach of equine wounds. *Clin Tech Equine Pract.* 3: 123-133.
23. Wilmink, J.M., Nederbragt, H., Van Weeren, P.R., Stolk, P.W., Barneveld, A.(2001) Differences in wound contraction between horses and ponies; the in vitro contraction capacity of fibroblasts. *Equine Vet. J.* 33: 499-505.
24. Wilmink, J.M., Nederbragt, H., Van Weeren, P.R., Stolk, P.W., Barneveld, A.(1999) Differences in Second- intention wound healing between horses and ponies: histological aspects. *Equine Vet. J.* 31: 61-7.
25. Wilmink, J.M., Stolk, P.W., Van Weeren, P.R., Barneveld, A.(1999) Differences in Second-intention wound healing between horses and ponies: macroscopical aspects. *Equine Vet. J.* 31, 53-60.
26. Wilson, D.A., Adelstein, E.H., Keegan, K.G., Barret, B.A., Kutz, R.R.(1996) In vitro and In vivo effects of activated macrophage supernatant on distal wounds of ponies. *AJVR.* 57: 1220-1224.





# GROWTH CHARACTERISTICS OF ISOLATED FIBROBLASTS FROM THE DISTAL LIMB OF THOROUGHBRED HORSES AND CASPIAN MINIATURE HORSES

Azari, O.<sup>1</sup>, Ghamsari, S. M.<sup>1\*</sup>, Dehghan, M.M.<sup>1</sup>, Aghcheloo, M.R.<sup>1</sup>

<sup>1</sup>Department of Clinical Sciences, Faculty of Veterinary Medicine, University of Tehran, Tehran-Iran

(Received 3 September 2005 , Accepted 7 June 2006)

---

## Abstract:

In this study, in vitro growth characteristics of fibroblasts of metacarpal region of horses and Caspian miniature horses were evaluated. Under general anesthesia and aseptic condition, A full thickness skin incision was created on the lateral aspect of mid-third of left metacarpal region of 4 mixed thoroughbred horses and 4 caspian miniature horses and 3 grams of subcutaneous tissue was harvested and placed in culture medium (RPMI-1640) in an incubator at 37°C (5%CO<sub>2</sub>). After growth of fibroblasts, count of cells was performed for 8 days and growth rates and percentage viability of fibroblasts were recorded. There were no significant differences in the growth rates and viability rate of fibroblasts between horses and caspian horses. It was therefore concluded that due to Genetic similarity between horses and caspian horses, growth characteristics of fibroblasts in these two groups are the same, but Further In vivo research is needed to identify the wound healing pattern in Caspian horses in compare with horses.

**Key words:** thoroughbred horse, caspian miniature horse, growth characteristics of fibroblast, metacarpus, cell culture medium.

