

مطالعه مقایسه‌ای ابعاد غده پروستات در رادیوگرافی ساده، اورتروسیستوگرافی و کالبدگشایی در سگ

علیرضا غدیری^{۱*}، رضا آویزه^۱، امین رنجبر^۲

(۱) گروه علوم درمانگاهی دانشکده دامپزشکی دانشگاه شهید چمران، اهواز - ایران.

(۲) دانش آموخته دانشکده دامپزشکی دانشگاه شهید چمران، اهواز - ایران.

(دریافت مقاله: ۱۶ بهمن ماه ۱۳۸۶، پذیرش نهایی: ۱ دی ماه ۱۳۸۷)

چکیده

پروستات غده ضمیمه جنسی اصلی در سگ‌های نر است. بیماری‌های پروستات یک مشکل شایع در سگ‌های نر اخته نشده باسن بالا است. هدف از انجام این تحقیق، استفاده از روشهای رادیوگرافی ساده و اورتروسیستوگرافی در اندازه‌گیری ابعاد غده پروستات سگ و مقایسه آن با اندازه‌های پس از کالبدگشایی بود. این تحقیق روی ده قلابه‌سگ بالغ، جوان (0.7 ± 0.1 سال)، سالم انجام گرفت. پس از کالبدگشایی طول، عرض، عمق و حجم غده پروستات اندازه‌گیری شد و از آزمونهای رگرسیون خطی و آنالیز همبستگی استفاده گردید. در اورتروسیستوگرافی امکان ارزیابی پروستات در ۹ مورد از سگها وجود داشت و طول و عمق پروستات قابل اندازه‌گیری بود. میانگین اندازه‌های به دست آمده از طریق اورتروسیستوگرافی از میانگین اندازه‌های واقعی کوچکتر بوده ولی ارتباط معنی داری با هم داشتند ($p \leq 0.05$). رابطه بین طول (L) و عمق (Z) پروستات در اورتروسیستوگرافی با اندازه‌های واقعی (L, Z) به ترتیب: $Z = 0.36 \times L - 0.79$ ($R^2 = 0.71$) و $L = 0.91 \times Z + 0.57$ ($R^2 = 0.84$) = روشی برای تخمین ابعاد پروستات استفاده شود. این روش می‌تواند در مواقعی که اولتراسونوگرافی به دلایلی قابل انجام یا در دسترس نیست یا در مواردی که دستگاه رادیولوژی تنها وسیله تشخیصی موجود در یک درمانگاه باشد، مورد استفاده واقع شود.

واژه‌های کلیدی: سگ، غده پروستات، رادیوگرافی، اورتروسیستوگرافی.

اولتراسونوگرافی داشته و حتی تفاوت معنی داری بین دوروش در اندازه‌گیری طول وجود ندارد (۱). در بررسی و جستجو در منابع موجود، گزارشی راجع به اندازه‌گیری پروستات در رادیوگرافی ساده یا اورتروسیستوگرافی و ارتباط آن با ابعاد واقعی پروستات یافت نشده است. لذا هدف از انجام این تحقیق ارزیابی روشهای رادیوگرافی ساده، اورتروسیستوگرافی و کالبدگشایی در اندازه‌گیری ابعاد غده پروستات سگ است.

مواد و روش کار

این تحقیق روی ۱۰ قلابه‌سگ نر که به دلایل مختلف قرار بود مرگ بی درد و آسان به آنها داده شود، انجام گرفت. تمامی سگها، بالغ، جوان (0.7 ± 0.1 سال) اخته نشده و با وزن تقریبی بین ۱۶ تا ۲۳ (1.1 ± 0.3) کیلوگرم بودند و از نظر معاینات بالینی، رادیوگرافی و اولتراسونوگرافی محوطه شکمی و در نهایت در کالبد گشایی، نشانی غیر طبیعی مربوط به پروستات رانداشتند. پس از آرامبخشی حیوان، ابتدا رادیوگرافی ساده با حالت گماری‌های جانبی و شکمی - پشتی از محوطه شکمی با شرایط کیلوولتاژ نهایی ۶۵ تا ۷۵ و میلی آمپر ثانیه ۳۰ تا ۳۵ انجام شد. فیلم‌های رادیوگرافی به کار رفته با حساسیت معمولی سبز ساخت شرکت فوجی ژاپن بود. در روش رادیوگرافی با ماده حاجب (اورتروسیستوگرافی)، پس از زدن سوند، ماده حاجب یددار تلبریکس ۳۸ درصد ساخت شرکت ژریت کشور فرانسه به میزان ۱۰ میلی لیتر به ازای هر کیلوگرم وزن بدن از محلول ۲۰ درصد، تا آنجا که ممانعتی در حرکت پیستون سرنگ متصل به سوند مشاهده نشود، داخل مثانه تزریق می‌شد.

مقدمه

پروستات تنها غده ضمیمه جنسی در سگهای نر است. از آنجا که یکی از مهمترین نشانه‌های بیماریهای پروستات بزرگ‌شدگی آن است، تعیین اندازه‌های آن در بررسی بیماریهای پروستات بسیار مهم و ضروری می‌باشد. روشهای متعددی برای ارزیابی پروستات وجود دارند که مهمترین آنها در سگها، لمس مقعدی، رادیوگرافی ساده، اورتروسیستوگرافی و اولتراسونوگرافی هستند (۴،۵). رادیوگرافی یک روش ارزشمند در تعیین اندازه، شکل و موقعیت غده پروستات است که سالها به عنوان تنها روش ارزیابی پروستات مطرح بوده است (۸،۱۲). Matton و Nyland در سال ۲۰۰۲ عقیده دارند با وجود توانایی‌های خاص اولتراسونوگرافی برای اندازه‌گیری نسبتا دقیق و ارزیابی تغییرات پارانشیم غده پروستات، در صورت مشکوک شدن به بیماری پروستات علاوه بر اولتراسونوگرافی، به عنوان یک روش تکمیلی برای بررسی پروستات باید رادیوگرافی انجام گیرد (۱۲). ضمن اینکه ممکن است رادیولوژی تنها وسیله تشخیصی در بسیاری از کلینیکهای دامپزشکی باشد.

Feeney و همکاران در سال ۱۹۸۷ در رادیوگرافی جانبی طول و عمق پروستات را اندازه‌گیری کرده و نتیجه گرفتند که اندازه پروستات سالم نباید از ۷۰ درصد فاصله بین لبه شکمی استخوان ساکروم تالیه استخوان عانه بیشتر باشد (۷). Atalan و همکاران در سال ۱۹۹۹ گزارش دادند که طول و عمق پروستات در رادیوگرافی جانبی ارتباط مثبتی با اندازه‌گیری حاصل از



جدول ۱- اندازه‌های عمق و طول بر حسب سانتیمتر غده پروستات سگ در اورتروسیستوگرافی در نمای جانبی و پس از کالبدگشایی.

شماره سگ	اندازه عمق در اورتروسیستوگرافی (cm)	اندازه طول در اورتروسیستوگرافی (cm)	اندازه عمق پس از کالبدگشایی (cm)	اندازه طول پس از کالبدگشایی (cm)
۱	۲/۴	۲/۵	۲/۵	۲/۷
۲	۲/۷	۳/۰	۳/۰	۳/۵
۳	۲/۶	۲/۶	۲/۶	۲/۶
۴	۲/۳	۱/۸	۲/۱	۲/۲
۵	۲/۳	۲/۵	۲/۶	۲/۹
۷	۲/۲	۲/۲	۲/۳	۲/۶
۸	۲/۱	۲/۱	۲/۲	۲/۶
۹	۲/۵	۲/۷	۲/۷	۳/۰
۱۰	۲/۳	۱/۹	۲/۱	۲/۳
میانگین ± انحراف معیار	۲/۳۸ ± ۰/۱۹	۲/۳۷ ± ۰/۳۹	۲/۴۶ ± ۰/۳۱	۲/۷۱ ± ۰/۳۹

روده و عضلات قابل تشخیص نبود (تصویر ۴).

بر اساس نتایج این مطالعه، میانگین اندازه‌های به دست آمده از طریق اورتروسیستوگرافی از میانگین اندازه‌های واقعی در کالبدگشایی کوچکتر بودند (جدول ۱). همچنین بر اساس آزمون آنالیز همبستگی طول و عمق به دست آمده از اورتروسیستوگرافی ارتباط معنی دار با طول و عمق واقعی داشت ($p < 0/05$). با استفاده از آزمون رگرسیون خطی، رابطه بین طول و عمق پروستات در روش اورتروسیستوگرافی با اندازه‌های واقعی آن به ترتیب $Z = 0/84(R^2 = 0/57) + 0/91 \times L$ و $Z = 0/79(R^2 = 0/71) - 1/36 \times L$ بودند. با قرار دادن طول و عمق به دست آمده از اورتروسیستوگرافی در فرمول مربوطه به جای L و Z ، می‌توان به طول (L) و عمق (Z) واقعی پروستات با ضریب رگرسیون مربوطه رسید.

میانگین ± انحراف معیار وزن و حجم پروستات به ترتیب $12/82 \pm 6/87$ گرم و $12/5 \pm 6/72$ سانتیمتر مکعب بودند. لازم به ذکر است که در این مطالعه در همه موارد مقدار عددی وزن پروستات بیشتر از حجم آن بوده است. ولی از آنجا که میانگین وزن و حجم پروستاتها، از نظر عددی، نزدیک به هم بودند، به همین دلیل جرم حجمی پروستات سگهای مورد مطالعه نزدیک به یک محاسبه شد. میانگین ± انحراف معیار جرم حجمی به دست آمده پروستات در ۱۰ قلاده سگ مورد بررسی برابر $1/026 \pm 0/016$ بود. ضمناً ارتباط معنی دار قوی و مثبتی بین وزن و حجم واقعی پروستات وجود داشت ($p < 0/001$).

بحث

هدف از انجام این تحقیق، ارزیابی مقایسه‌ای پروستات در سگهای جوان به وسیله رادیوگرافی ساده و با ماده حاجب مثبت و در نهایت با اندازه گیری مستقیم پروستات بود که نسبتاً "موفقیت آمیز بوده و نتایج حاصل از این سه روش مزایا و معایب آنها را آشکار ساخت. تحقیقات متعددی راجع به تکنیکها و روشهای اندازه‌گیری ابعاد پروستات و ارزیابی نسج آن انجام شده

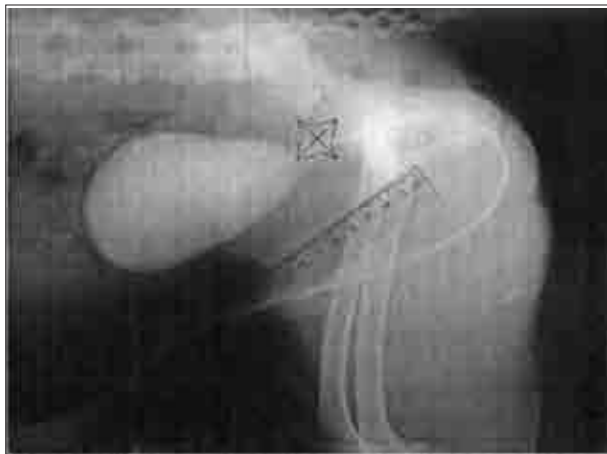
ضمناً با مشاهده و لمس مثانه در محوطه شکمی، میزان اتساع مثانه کنترل می‌گردد. سپس رادیوگرافی با همان حالت گماری‌ها و همان شرایط قبلی انجام گرفت. در هر دو مرحله رادیوگرافی ساده و اورتروسیستوگرافی، در صورت مشاهده محدوده دقیق پروستات طول (از قسمت خلفی مثانه تا ناحیه قدام استخوان عانه) و عمق (از ناحیه شکمی قولون تا دیواره شکم) آن به وسیله کولیس بر حسب سانتیمتر اندازه‌گیری شد. بر اساس مطالعات Feeney و همکاران در سال ۱۹۸۷ و Atalan و همکاران در سال ۱۹۹۹ چنانچه طول و عمق پروستات از ۷۰ درصد فاصله بین لبه شکمی استخوان ساکروم تا لبه استخوان عانه کوچکتر بود، اندازه پروستات طبیعی در نظر گرفته شد (۱، ۲، ۳، ۷، ۱۲). سپس به وسیله تزریق داخل وریدی میزان بالای تیوپنتال سدیم (سدونال) ۲/۵ درصد، سگها معدوم و پروستات آنها از محوطه شکمی خارج شد. در مرحله بعد، تمام بافت‌های اضافی اطراف پروستات برداشته شد. وزن پروستات بوسیله ترازوی دیجیتالی اندازه‌گیری شد. سپس حجم واقعی و دقیق غده پروستات با غوطه ور کردن درون یک استوانه مدرج محتوی میزان مشخصی از آب تعیین گردید. طول، عرض و عمق واقعی پروستات نیز با کمک کولیس مشخص شد تا با اندازه‌های به دست آمده از هر دو روش رادیوگرافی مقایسه گردند. جرم حجمی پروستات نیز با تقسیم جرم به حجم به دست آمد.

ارزیابی آماری این مطالعه با استفاده از نرم افزار SPSS انجام گرفت و روشهای آماری استفاده شده شامل رگرسیون خطی و آنالیز همبستگی بود.

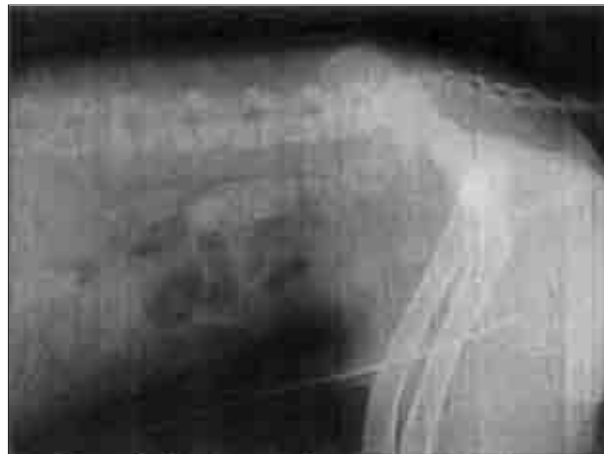نتایج

در رادیوگرافهای ساده از نمای جانبی و شکمی - پشتی از آنجا که هیچ گونه نشانه غیر طبیعی پروستات به صورت تاثیر بر موقعیت احشاء مجاور یا بزرگ شدگی مشاهده نشد، پروستات آنها طبیعی اطلاق گردید. در تمامی موارد ابعاد پروستات (توده بافت نرمی که در موقعیت پروستات مشاهده می‌شد) از ۷۰ درصد فاصله بین لبه شکمی استخوان ساکروم تا لبه استخوان عانه کوچکتر بود. در چهار مورد از ده قلاده سگ تحت بررسی موقعیت تقریبی پروستات قابل مشاهده بود ولی به دلیل کنتراست کم بین پروستات و بافتهای نرم مجاور آن در داخل لگن یا اطراف پروستات اندازه‌گیری دقیق آن امکان پذیر نبود (تصویر ۱) (۱۲، ۱۴). در اورتروسیستوگرافی از نمای جانبی، پروستات و مثانه از نظر شکل، موقعیت و ابعاد طبیعی بودند. در رادیوگرافهای تهیه شده، غده پروستات بیضی شکل، متقارن و با حاشیه‌های صاف بوده و با رادیوپاکیته بافت نرم مشاهده گردید. در نه قلاده از سگها طول و عمق پروستات در اورتروسیستوگرافی قابل اندازه‌گیری بودند (تصویر ۲). اندازه‌های طول و عمق غده پروستات در اورتروسیستوگرافی در جدول ۱ آورده شده است. در یک قلاده (سگ شماره ۶) نیز پروستات به طور کامل داخل لگنی بوده و قابل مشاهده نبود (تصویر ۳). در رادیوگرافی ساده و در اورتروسیستوگرافی از نمای شکمی - پشتی محدوده پروستات به دلیل روی هم افتادن تصویر استخوان خاجی و سایر بافتهای نرم آن ناحیه مانند راست

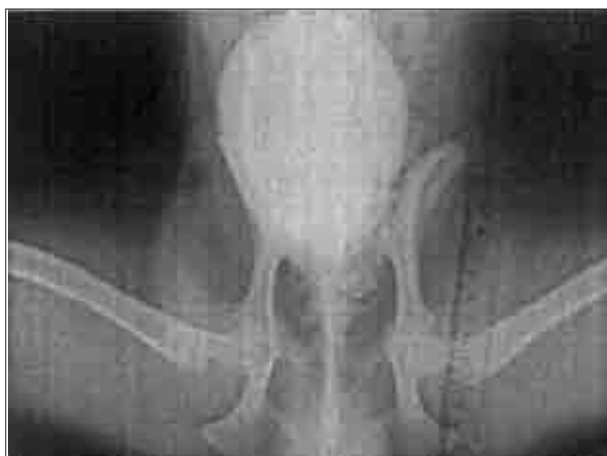



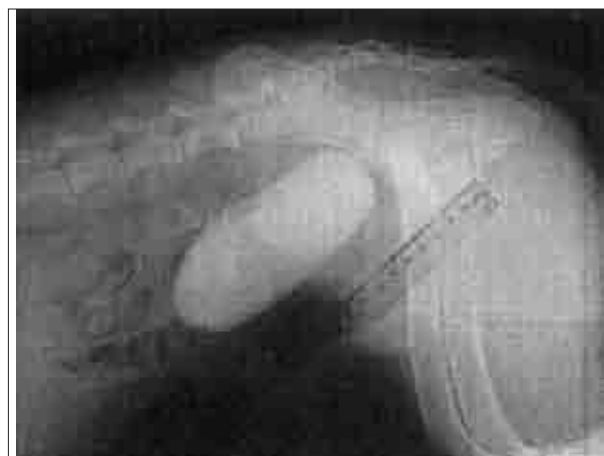تصویر ۲- اورتروسیستوگرافی از نمای جانبی محوطه شکمی سگ شماره ۳ اندازه گیری پروستات را نشان می‌دهد.



تصویر ۱- رادیوگرافی ساده از نمای جانبی محوطه شکمی سگ شماره ۷. محدوده‌ی پروستات در این رادیوگراف مشخص نیست.



تصویر ۴- اورتروسیستوگرافی از نمای شکمی - پشتی محوطه شکمی سگ شماره ۷. در این نما به دلیل روی هم افتادن تصویر استخوانها و مدفوع، محدوده‌ی پروستات مشخص نیست.



تصویر ۳- اورتروسیستوگرافی از نمای جانبی محوطه شکمی سگ شماره ۶. در این تصویر به دلیل قرارگرفتن پروستات در داخل لگن، محدوده‌ی آن مشخص نیست.

اولتراسونوگرافی هیچگونه نشانی غیرطبیعی در پروستات سگهای این بررسی مشاهده نشد که در کالبد گشایی نهایی نیز سالم بودن پروستات و ارگانهای اطراف آن مورد تایید قرار گرفت. به عبارت دیگر علیرغم اینکه سگهای مذکور به دلایلی جهت مرگ بی درد و آسان ارجاع داده شده بودند ولی هیچیک مشکل مربوط به دستگاه ادراری- تناسلی را نداشته و از این لحاظ حیواناتی سالم محسوب می‌شدند.

به طور کلی در رادیوگرافی ساده در این مطالعه محدوده دقیق پروستات قابل مشاهده و اندازه‌گیری نبود. از آنجا که در منابع مختلف وجود چربی در اطراف پروستات را برای مشاهده محدوده آن ضروری دانسته‌اند (۷،۸،۱۲،۱۴)، لذا عدم امکان اندازه‌گیری پروستات در رادیوگرافی ساده را می‌توان به کمبود چربی اطراف آن مرتبط دانست. به همین دلیل توصیه می‌شود که در صورت مشکوک شدن به بزرگ شدن پروستات در سگهای لاغر از روشهایی مانند اورتروسیستوگرافی و اولتراسونوگرافی که ارزش و اعتبار بیشتری در این خصوص دارند استفاده شود. با این وجود در مواردی که پروستات به دلایل مختلف خیلی بزرگتر از اندازه طبیعی خود شود، با توجه به

است (۱،۲،۳،۷،۸،۹،۱۱) که این تحقیق نیز به نوبه خود می‌تواند مژمژم و واقع شود.

اولتراسونوگرافی برای ارزیابی ابعاد و تعیین تغییرات نسجی پروستات نسبت به رادیوگرافی ارجحیت دارد (۵،۸،۱۲) ولی لازم به تاکید است که ممکن است رادیوگرافی تنها وسیله تشخیصی در یک کلینیک دامپزشکی باشد. یا اینکه به هر دلیلی کلینیسین بخواهد قبل از انجام اولتراسونوگرافی، با رادیوگرافی یا اورتروسیستوگرافی به ارزیابی پروستات بپردازد یا حتی ممکن است صاحب دام به دلایل اقتصادی یا حتی نیاز به تراشیدن موهای ناحیه شکم نخواهد اولتراسونوگرافی را برای سگ خود انجام دهد. لذا رادیوگرافی در چنین شرایطی می‌تواند به عنوان یک ابزار تشخیصی استفاده شود. ضمن اینکه یافته‌های این تحقیق نشان داد که رادیولوژی نیز می‌تواند برای تخمین ابعاد غده پروستات کمک کننده و ارزشمند باشد و به کمک فرمول‌های به دست آمده از تحقیق ما، می‌توان به ارزیابی تغییرات اندازه پروستات متعاقب درمان نیز پرداخت.

بر اساس نتایج حاصل از رادیوگرافی ساده، اورتروسیستوگرافی،



که باعث کوتاه شدن تصویر آن (Distortion) شده یا به دلیل عدم امکان تعیین دقیق ابعاد پروستات به وسیله رادیوگرافی باشد. ولی با توجه به فرمولهای به دست آمده از این تحقیق امکان اصلاح این اعداد و تخمین ابعاد نزدیک به واقعیت میسر خواهد بود. در تحقیق Atalan و همکاران در سال ۱۹۹۹ برای تخمین اندازه‌های پروستات با رادیوگرافی ابعاد پروستات بزرگتر از واقعیت گزارش شد (۱،۲،۳) که با یافته‌های تحقیق ما هم خوانی ندارد. این اختلاف شاید به دلیل پاتولوژی یک بودن پروستات سگها در تحقیق ذکر شده باشد. اگرچه مشخص شده است که برای ارزیابی پروستات سالم از بیمار و تعیین اندازه‌ها و تغییرات نسجی آن، اولتراسونوگرافی نسبت به رادیوگرافی ارجح است ولی با این وجود، در مراکز که دستگاه اولترا سونوگرافی در دسترس نیست، هنوز هم رادیوگرافی می‌واند برای تشخیص پروستات بیمار نسبت به پروستات سالم کاربرد داشته باشد (۱،۲،۳).

Juniewicz و همکاران در سال ۱۹۸۹، مقایسه‌ای را برای تعیین اندازه پروستات سگها با اولتراسونوگرافی داخل راست روده‌ای، رادیوگرافی و با اندازه‌های به دست آمده از کولیس انجام دادند و اظهار داشتند که وزن پروستات تخمینی با رادیوگرافی از وزن واقعی کمتر بوده در حالی که وزن پروستات تخمینی با اولتراسونوگرافی با وزن واقعی آن مشابه بود (۹). با توجه به اینکه در تحقیق یاد شده برای تخمین وزن از اندازه‌های پروستات حاصل از رادیوگرافی استفاده شده بود شاید بتوان نتیجه گرفت که با یافته‌های حاصل از تحقیق ما که میانگین‌های طول و عمق کمی کوچکتر از میانگین اندازه‌های واقعی بوده هم خوانی داشته باشد.

در تحقیق Ruel و همکاران در سال ۱۹۹۸ ارتباط معنی داری بین ابعاد به دست آمده پروستات با اولتراسونوگرافی و وزن پروستات و همچنین سن سگ وجود داشت و برای تخمین طول، عرض، عمق و حجم پروستات با اولتراسونوگرافی فرمولهایی ارائه نمودند (۱۵). مطالعه حاضر نیز نشان داد که به کمک اورتروسیستوگرافی نیز می‌توان اندازه‌های طول و عمق پروستات را تخمین زد که به نظر می‌رسد چنین فرمولهای قبلاً در منابع منتشر نشده باشند.

Blum و همکاران در سال ۱۹۸۵، اندازه غده پروستات سگها را با دوروش اولتراسونوگرافی سطح شکمی و داخل راست روده‌ای به دست آوردند. سپس غده پروستات سگها را با روش جراحی بیرون آوردند و اندازه‌های محاسبه شده اولتراسونوگرافی را با اندازه‌های واقعی اندازه گیری شده با کولیس مقایسه نمودند که در نهایت این اندازه‌ها تا حد زیادی مشابه بوده‌اند (۶).

Kamolpatana و همکاران در سال ۲۰۰۰، حجم پروستات سگها را با روش اولتراسونوگرافی سطح شکمی، از ۱۲ سگ را محاسبه و آنرا با حجم واقعی که به وسیله یک استوانه مدرج به دست آمده بود مقایسه کردند و برای محاسبه حجم پروستات باروش اولتراسونوگرافی سطح شکمی فرمول $D \times W + 1.8$ را $V = 1/2.6(L \times$ ارائه نمودند (۱۰).

در تحقیق رنجبر مقادیر طول، عرض و عمق پروستات که از روشهای

جابجا کردن مثانه به قدام یا باریک شدگی مجرای راست روده، رادیوگرافی ارزش خود را دارا است.

در روش اورتروسیستوگرافی، به جز در یک مورد (که پروستات داخل لگنی بود)، امکان ارزیابی پروستات وجود داشت که حتی در سگهای نسبتاً لاغر نیز کمک کننده بود و همین دلیلی برای ارزشمند بودن این تکنیک است.

رنجبر در سال ۱۳۸۳ مقایسه‌ای بین رادیوگرافی و اولتراسونوگرافی پروستات با ابعاد واقعی آن انجام داد و مشخص کرد که ابعاد حاصل از اولتراسونوگرافی نیز با ابعاد واقعی دارای اختلافاتی است حتی اولتراسونوگرافی به دو روش سطح شکمی و داخل رکتومی با یکدیگر و با واقعیت اختلاف داشته و دارای درصدی خطا بود. در مطالعه حاضر برای تعیین میزان خطای اندازه‌گیری حاصل از رادیوگرافی، مقادیر مربوطه با اندازه‌های واقعی پروستات مقایسه شد تا با مقادیر اولتراسونوگرافی که دارای درصدی خطا هستند، مورد مقایسه قرار نگیرد.

به طور کلی موقعیت پروستات در سگهای نابالغ داخل لگنی است و با افزایش سن به تدریج به قسمتهای قدامی تر جا به جا می‌شود (۴،۵). همچنین پر بودن مثانه باعث خارج شدن پروستات از لگن به شکم می‌شود (۱۲،۱۴). سگهای این مطالعه همگی بالغ بودند که در نه مورد از سگها مشکلی برای مشاهده شدن پروستات وجود نداشت ولی اینکه چرادر یک مورد (سگ شماره ۶) پروستات کاملاً داخل لگنی بود (علی رغم پر بودن مثانه به دلیل انجام اورتروسیستوگرافی)، هیچ دلیل قانع کننده‌ای وجود نداشت. ضمن اینکه ذکر این نکته ضروری است که در کالبد گشایی نهایی نیز نشانی غیر طبیعی مربوط به پروستات و احشاء اطراف آن هم مشاهده نشده بود.

در منابع رادیولوژی ذکر شده است که امکان ارزیابی پروستات در نمای شکمی - پشتی وجود دارد ولی وجود مدفوع در راست روده و استخوانهای خاجی و لگن مانع از مشاهده محدوده پروستات می‌شوند (۷،۸،۱۰،۱۴). در این تحقیق هم به همین دلیل مشاهده محدوده پروستات برای اندازه گیری ابعاد آن در این نما در رادیوگرافی ساده و هم در اورتروسیستوگرافی میسر نبود. لذا این نما برای اندازه گیری پروستات توصیه نمی‌شود. ضمن اینکه رادیوگرافی از نمای شکمی - پشتی در این تحقیق به این دلیل انجام گرفت که طبق اصول رادیوگرافی همیشه از هر ناحیه آناتومیک حداقل دو نمای عمود بر هم رادیوگرافی باید تهیه شود.

به طور کلی بزرگنمایی معمولاً در رادیوگرافی از قسمتهای مختلف بدن به دلیل وجود فاصله بین جسم تا تصویر ایجاد می‌شود (۱۲)، بنابراین اگر محور طولی جسم موازی فیلم رادیوگرافی یا تصویر باشد، انتظار می‌رود که بزرگنمایی وجود داشته باشد. در این مطالعه میانگین اندازه‌های به دست آمده به روش اورتروسیستوگرافی کمی کوچکتر از واقعیت بودند در حالی که انتظار می‌رفت طبق قانون بزرگنمایی در رادیولوژی، بزرگتر از اندازه واقعی پروستات تخمین زده شوند. این امر شاید به دلیل عدم موازی بودن محور طولی پروستات در موقعیتی که در بدن دارد نسبت به فیلم رادیوگرافی باشد



References

1. Atalan, G., Barr, F.J., Holt, P. E. (1999) Comparison of ultrasonographic and radiographic measurements of canine prostate dimensions. *Vet. Radiol. Ultrasound*. 40: 408-12.
2. Atalan, G., Holt, P.E., Barr, F.J., Brown, P. J. (1999) Ultrasonographic estimation of prostatic size in canine cadavers. *Res. Vet. Sci*. 67: 7-15.
3. Atalan, G., Holt, P. E., Barr, F. J. (1999) Ultrasonographic estimation of prostate size in normal dogs and relationship to bodyweight and age. *J. Small. Anim. Pract*. 40: 119-122.
4. Barsanti, J. A., Finco, D. R. (1995) Prostatic disease. In *Textbook of Veterinary Internal Medicine*. Edited by SJ Ettinger, 4th Ed. W.B. Saunders Company, Philadelphia, USA. pp. 1662-1685.
5. Basinger, R. R., Luther, P. B. (1993) Prostatic disease. In *Textbook of Disease Mechanism in Small Animal Surgery*. Edited by MJ Bojrab, 2nded. Lea. and Febiger Company, Philadelphia, USA. pp. 538-544.
6. Blum, M. D., Bahnson, R. R., Lee, C., Deschler, T. W., Grayhack, J.T. (1985) Estimation of canine prostatic size by in vivo ultrasound and measurement. *J. Urol*. 133: 1082-1086.
7. Feeney, D. A., Johnston, G. R., Klausner, J.S., Perman, V., Leininger, J. R., Tomlinson, M. J. (1987) Canine prostatic disease comparison of radiographic appearance with morphologic and microbiologic findings: 30 cases (1981-1985). *J. Am. Vet. Med. Assoc*. 190: 1018-1027.
8. Johnston, G. R., Feeney, D. A., Rivers, B., Walter, P. A. (1991) Diagnostic imaging of the male canine reproductive organs. *Methods and limitations*. *Vet. Clinic. North. Am. Small. Anim. Pract*. 21: 553-589.
9. Juniewicz, P. E., Ewing, L. L., Dahnert, W.F., Hamper, U. M., Dembeck, C., Sanders, R.C., Coffey, D. S. (1989) Determination of canine prostatic size in situ: comparison of direct caliper measurement with radiologic and transrectal ultrasonographic measurement. *Prostate*. 14: 55-64.
10. Kamolpatana, K., Johnston, G. R., Johnston, S.D. (2000) Determination of canine prostatic volume using transabdominal ultrasonography. *Vet. Radiol*.

اولتراسونوگرافی سطح شکمی و داخل راست روده‌ای به دست آمده بودند، به ترتیب با طول، عرض و عمق به دست آمده با اندازه‌گیری مستقیم کولیس ارتباط معنی داری داشتند.

همچنین در تحقیق حاضر، جرم حجمی غده پروستات مورد بررسی قرار گرفت که با توجه به نزدیکی عددی جرم و حجم در پروستات سگها، مقدار آن نزدیک به یک (با میانگین ۱/۰۲۶) گزارش شد. در منابع مختلف مقادیر عددی حجم و وزن غده پروستات انسان و سگ تقریباً برابر ذکر شده است. در نتیجه جرم حجمی پروستات تقریباً برابر یک می‌شود (۴،۱۱،۱۳،۱۶). Vilman و همکاران در سال ۱۹۸۷، مقدار جرم حجمی غده پروستات انسان را ۱/۰۵ تا ۱/۰۶ به دست آوردند (۱۶). در حالی که Kamolpatana و همکاران در سال ۲۰۰۰ در بررسی ۱۲ سگ سالم، میزان جرم حجمی پروستات سگ را کمتر از انسان و برابر ۱±۰/۰۵ گزارش کردند در تحقیق حاضر نیز جرم حجمی ۱/۰۲۶±۰/۰۱۶ محاسبه شد که در همین محدوده و نزدیک به یک است. در این تحقیق نیز مانند یافته‌های Kamolpatana و همکاران در سال ۲۰۰۰، جرم حجمی غده پروستات سگها کمتر از انسان به دست آمد (۱۰).

یافته‌های این تحقیق نشان داد که طول و عمق پروستات که به وسیله اورتروسیستوگرافی اندازه‌گیری شده است ارتباط معنی دار با مقادیر اندازه‌گیری مستقیم پروستات در خارج از بدن دارد. بنابراین به کمک اورتروسیستوگرافی می‌توان طول و عمق غده پروستات را تخمین زد. بنابراین از رادیوگرافی نیز می‌توان برای تخمین ابعاد پروستات در سگها استفاده کرد. همچنین جرم حجمی پروستات تقریباً برابر با یک محاسبه شد.

تشکر و قدردانی

بدینوسیله نگارندگان از زحمات آقای غالب بیت مشعل کارشناس محترم بخش رادیولوژی به خاطر کمک هنگام رادیوگرافی تشکر و قدردانی می‌نمایند. هزینه اجرای این پژوهش در قالب طرح‌های پایان نامه‌ای توسط دانشگاه شهید چمران اهواز تامین شده است.



Ultrasound. 41: 73-77.

11. Lattimer, J. C. (2002) The Prostate Gland. In Textbook of Veterinary Diagnostic Radiology. Edited by DE Thrall, 4thed. W.B. Saunders Company, Philadelphia, USA. pp. 592-602.
12. Nyland, T. G., Matton, J. S. (2002) Prostate and Testis. In Small Animal Diagnostic Ultrasound. Edited by TG Nyland, and JS Matton. 2nded. W. B. Saunders Company, Philadelphia, USA. pp. 250-266.
13. O'Shea, J.D. (1962) Studies on the canine prostate gland. factors influencing its size and weight. J. Comp. Pathol. 72: 321-331.
14. Owens, J. M., Biery, D. N. (1999) Radiographic Interpretation for the Small Animal Clinician. 2nded. Williams and Wilkins Company, USA. pp. 279-283.
15. Ruel, Y., Barthez, P. Y., Mailles, A., Begon, D. (1998) Ultrasonographic evaluation of the prostate in healthy intact dogs. Vet. Radiol. Ultrasound. 39: 212-216.
16. Vilmann, P., Hancke, S., Strange-Vognsen, H. H., Nielsen, K., Sorensen, S. M. (1987) The reliability of transabdominal ultrasound scanning in the determination of prostatic volume. Scand. J. Urol. Nephrol. 21: 5-7.



COMPARATIVE STUDY OF PROSTATIC DIMENSIONS BY PLAIN RADIOGRAPHY, URETHROCYSTOGRAPHY AND NECROPSY

Ghadiri, A.^{1*}, Avizeh, R.¹, Ranjbar, A.²

¹Department of Clinical Sciences, Faculty of Veterinary Medicine, Shahid Chamran University of Ahvaz, Ahvaz-Iran.

²Graduated from Faculty of Veterinary Medicine, Shahid Chamran University of Ahvaz, Ahvaz-Iran.

(Received 5 February 2008 , Accepted 21 December 2008)

Abstract:

The Prostate gland is the major accessory gland in male dogs. Prostate disease is a common problem in older intact male dogs. The aim of this study was to determine prostatic dimensions by plain radiography and urethrocytography in dogs and compare them with actual sizes. Plain radiography and urethrocytography were performed on 10 intact young adult male dogs. After necropsy length, width, height, volume and weight of prostate glands were measured. All statistical analyses paired t test, linear regression and correlation coefficient were performed. Prostate glands of 9 dogs could be evaluated with urethrocytography and reliable length and height of prostate gland were measured. Means of prostatic length and height were smaller than their actual sizes but still had significant correlation ($p \leq 0.05$). Equations between prostatic and actual lengths and depths in urethrocytography were $L = 0.91 \times l + 0.57$ ($R^2 = 0.84$) and $Z = 1.36 \times z - 0.79$ ($R^2 = 0.76$) respectively. The results of this investigation were showed that urethrocytography could be used for prostatic measurement. This method can be as a reliable technique, whenever ultrasonography can not be performed.

Key words: dog, prostate gland, radiography, urethrocytography.

*Corresponding author's email: alighadiri@scu.ac.ir, Tel: 0611-3330011-19, Fax: 0611-3360807

