

آندوتوکسمی و مرگ ناشی از عفونت توام کلبسیلا پنومونیه K_1 با اشربیشیا کلی آنتروپاتوزن در یک راس گوساله گوزن قرمز زیر گونه ی مارال

فریدون رضازاده^{۱*} حمید کریمی^۲ امیر بابک سیوفی خوجین^۳ جواد اشرفی هلان^۳ تقی زهرایی صالحی^۴ جواد قهاری^۵

۱) گروه علوم درمانگاهی دانشکده دامپزشکی دانشگاه تبریز، تبریز - ایران.

۲) گروه علوم پایه دانشکده دامپزشکی دانشگاه تبریز، تبریز - ایران.

۳) گروه پاتوبیولوژی دانشکده دامپزشکی دانشگاه تبریز، تبریز - ایران.

۴) گروه میکروپ شناسی دانشکده دامپزشکی دانشگاه تهران، تهران - ایران.

۵) دامپزشک اداره کل حفاظت محیط زیست استان آذربایجان شرقی، تبریز - ایران.

(دریافت مقاله: ۵ آذر ماه ۱۳۸۶، پذیرش نهایی: ۲۵ مرداد ماه ۱۳۸۷)

چکیده

گوزن قرمز زیرگونه مارال یک گونه در معرض خطر می باشد. یافته مطالعه فعلی مربوط به یک راس گوساله نرسه ماهه گوزن قرمز زیرگونه مارال (*Cervus elaphus maral*) است که در منطقه حفاظت شده ارسباران آذربایجان شرقی در مهر ماه ۱۳۸۵ تلف گردید. شش ساعت پس از مرگ در کالبدگشایی پرخونی لاشه همراه با ادم شدید در ریه ها، کبد و روده باریک بویژه ژوژنوم بارز بود. پس از برش دادن ریه ها، مقادیر فراوان مایع سرزوی کف آلود صورتی رنگ از سطح برش و بیرونش ها خارج شد. در بررسی هیستوپاتولوژی یک ریه ها پر خون و در نواحی وسیعی از ریه آلونول ها انباشته از اکسودای غنی از پروتئین بود. منظره میکروسکوپی ریه ها نشانگر شوک ریوی (*Shock lung*) و ضایعه کبدی شامل پرخونی شدید با آثار جداسدن سلول های کبدی از یکدیگر (*Hepatocytes dissociation*) و نکروز تکی (*Single cell necrosis*) در آنها بود. هیچگونه انگل خونی در داخل گلبول های قرمز مشاهده نشد. در کشت باکتریولوژیک کوکوباسیل های گرم منفی از کبد و ریه جداسازی گردید که با استفاده از آنتی سرم پلی والان و پلی ۴ اختصاصی، اشربیشیا کلی O_{114} O_{20} و کلبسیلا پنومونیه تیپ K_1 به ترتیب از کبد و ریه جدا شد. گزارش حاضر آندوتوکسمی و مرگ گوساله ی مارال، با سابقه عدم دریافت آغوز و استرس حمل و نقل را بیان می کند.

واژه های کلیدی: گوزن قرمز، اشربیشیا کلی، کلبسیلا پنومونیه، پنومونتریت، آندوتوکسمی.

از شیر خشک اشاره شده نیز تغذیه می کرد. وضع عمومی دام تاروز و وقوع مرگ (۹۰ روزگی) مناسب گزارش شده بود. گوساله یاده شده در سن ۸۹ روزگی از خوردن شیر امتناع کرده و یک روز پس از آن تلف شد. این گوساله در سابقه ارائه شده به علت شکار مادر، از آغوز تغذیه نشده بود.

شش ساعت پس از مرگ، در کالبد گشایی پرخونی شدید امعاء و احشا بخصوص کبد و ریه ها مشهود بود (تصویر ۳ و ۲). در بازرسی دستگاه گوارش، خونریزی های پشتی در سطح سرزوی شکمبه و توپی های متعددی از جنس الیاف موپشم (*Trichobezoar*) ملاحظه شد. پرخونی در روده باریک بویژه در ژوژنوم بارز بود. ریه ها به شدت پر خون، ادماتوز و پس از برش دادن مقادیر فراوان مایع سرزوی کف آلود از سطح برش خارج گردید (تصویر ۲). بافت کبد به شدت پر خون و تیره بود (تصویر ۳).

در مطالعه میکروسکوپی، ریه ها به شدت پر خون و در نواحی وسیعی از آن، آلونول ها انباشته از اکسودای غنی از پروتئین بود (تصویر ۴). منظره میکروسکوپی ریه ها نشانگر شوک ریوی بود. در کبد پرخونی و اتساع سینوزوئیدها و آثار جداسدن سلول های کبدی از یکدیگر، و نکروز تکی قابل مشاهده بود (تصویر ۵). در مقاطع بافتی اثری از حضور انگل های تک یاخته ای در داخل گلبول های قرمز مشاهده نشد.

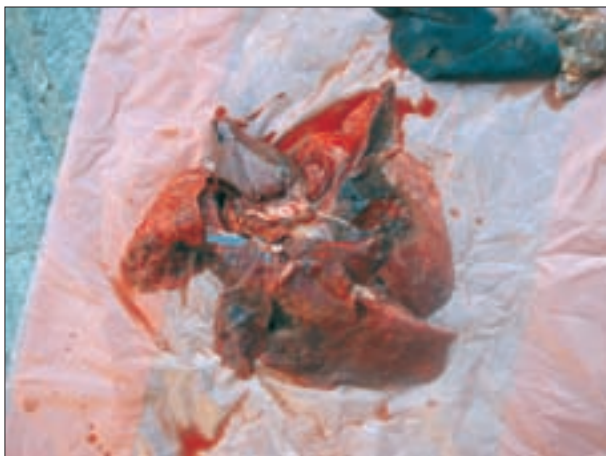در کشت اولیه کوکوباسیل های گرم منفی از کبد و ریه جدا گردید. پس از انجام آزمایش های بیوشیمیایی به ترتیب از کبد اشربیشیا کلی و از ریه کلبسیلا

مقدمه

منطقه ارسباران از نقطه نظر اکولوژیکی منطقه منحصربفرد در کشور است و محدوده ای از آن به عنوان زیستگاه برخی از حیوانات نادر و در حال انقراض مورد حفاظت قرار گرفته است. این منطقه زیستگاه زیرگونه ای از گوزن قرمز به نام مارال است که احتمالاً از آخرین بازماندگان مارال می باشد که حدود پنجاه سال قبل در این منطقه می زیستند (تصویر ۱). برای احیای نسل روبه انقراض مارال، حصارکشی بخشی از اراضی جنگلی آینالو (واقع در منطقه حفاظت شده ارسباران) برای انتقال تعدادی مارال زنده از جنگل های گرگان صورت گرفته است. در گزارش حاضر علت مرگ یک راس گوساله نر مارال که از گرگان به منطقه ارسباران انتقال داده شده بود، شرح داده شده است.

گزارش بیماری: در مهر ماه ۱۳۸۵ یک راس گوساله نرسه ماهه ی گوزن قرمز زیر گونه ی مارال در منطقه حفاظت شده ارسباران تلف شد. در بررسی سابقه این گوساله انتقال دام از جنگل های قرق شده گرگان به آینالو جلب توجه می کرد. پس از تولد تا روز جابه جایی (۸۳ روزگی) و نیز در طول مسیر پانزده ساعته، گوساله مورد نظر در پنج نوبت از شیر خشک هومانانا (*Humana*) توصیه شده از طرف محیط بان های محل نگهداری گوساله مارال تغذیه شده بود. بعد از یک هفته از رهاسازی، گوساله مزبور توانسته بود از علوفه، برگ های سبز و میوه های درختان منطقه تغذیه نماید در همان مدت

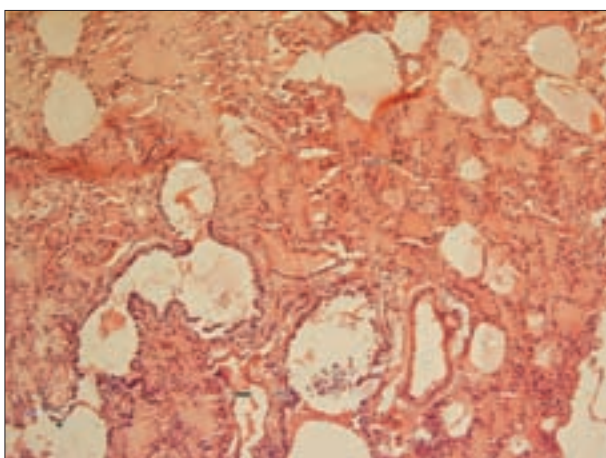




تصویر ۲- ریه گوساله مارال مبتلا به آندوتوکسمی ناشی از عفونت توام اشریشیاکلی و کلبسیلا پنومونیه، پرخونی شدید و ادم ناشی از شوک ریوی جلب توجه می‌کند.



تصویر ۱- عکسی از یک گوزن قرمز نر بالغ زیر گونه مارال در آیتالو، منطقه حفاظت شده ارسباران (آذربایجان شرقی).



تصویر ۴- برش میکروسکوپی ریه گوساله مارال مبتلا به آندوتوکسمی ناشی از عفونت توام اشریشیاکلی و کلبسیلا پنومونیه، ادم آلوئولی حاد به صورت پرخونی شدید بافت ریه و انباشته شدن فضای داخل آلوئول‌ها از اکسودای سروزی با پروتئین زیاد و به رنگ صورتی مشهود است (H&E، درشتنمایی ۲۰۰×).

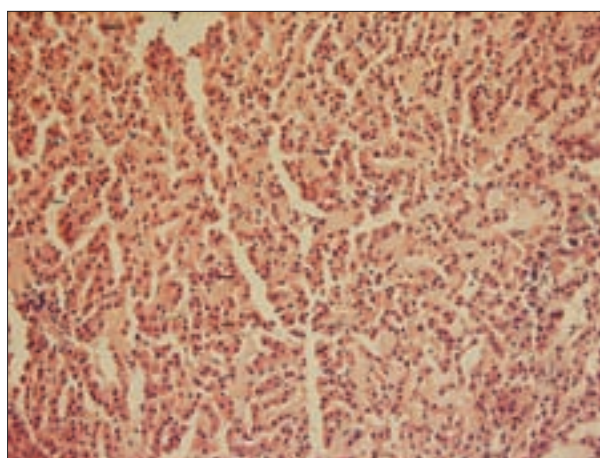


تصویر ۳- کبد گوساله مارال مبتلا به آندوتوکسمی ناشی از عفونت توام اشریشیاکلی و کلبسیلا پنومونیه، پر خونی شدید بافت کبد مشهود است.

آزمایشگاه میکروب شناسی دانشکده دامپزشکی دانشگاه تهران ارسال گردید. نتایج مشابه نتایج بدست آمده در آزمایشگاه باکتری شناسی دانشکده دامپزشکی دانشگاه تبریز بود. در سروتاپینگ اشریشیاکلی از آنتی سرم ساخت شرکت بهارافشان - ایران استفاده گردید. باکتری جدا شده به آنتی سرم پلی والان پلی ۴ که حاوی آنتی سرم‌های O₂₀ و O₁₁₄ بود پاسخ داد. کلبسیلا پنومونیه تیپ K_۱، توسط آنتی سرم شرکت MAST - انگلستان شناسایی شد.

با توجه به نتایج باکتری شناسی و یافته‌های کالبد گشایی و هیستوپاتولوژیک، گوساله مورد نظر به علت پنوموآنتریت ناشی از عفونت توام اشریشیاکلی و کلبسیلا پنومونیه و آندوتوکسمی متعاقب آن تلف شده بود.

اشریشیاکلی جزء فلور طبیعی روده انسان، پستانداران و پرندگان است، لیکن برخی از سویه‌های آن قادرند که در انسان و حیوانات اختلالات گوارشی



تصویر ۵- برش میکروسکوپی کبد گوساله مارال مبتلا به آندوتوکسمی ناشی از عفونت توام اشریشیاکلی و کلبسیلا پنومونیه، پرخونی شدید بافت کبد به صورت اتساع گسترده سینوزوئیدها و انباشته شدن از پلاسما و گلبول‌های قرمز و آثار جدا شدن سلول‌های کبدی از یکدیگر جلب توجه می‌کند (H&E، درشتنمایی ۲۰۰×).

پنومونیه شناسایی شد. نمونه‌ها جهت تایید تشخیص و تعیین سروتیپ به



References

1. Khoshkhoo, P. H., Peighambari, S. M. (2004) Characteristics of *Escherichia coli* isolated from cases of avian colibacillosis. J. Fac. Vet. Med. Univ. Tehran. 59: 233-240.
2. Tabatabayi, A. H., Firouzi, R. (2001) Disease of Animals due to Bacteria. (1sted.) University of Tehran press, pp. 206-207, 219-223.
3. Rezazadeh, F., Mokhber Dezfouli, M. R., Bahonar, A., Rabbani, M., Zahraei Salehi, T. (2006) the first report of *Klebsiella* as a pathogen in neonatal diarrhea of calves in Iran. J. Fac. Vet. Med. Univ. Tehran. 61: 301-304.
4. Rezazadeh, F., Zahraei - Salehi, T., Mokhber Desfouli, M. R., Rabbani, M., Morshedi, A., Khaki, Z., Nabian, S., Rahbari, S., Bahonar, A. (2004) Clinical, biochemical and microbiological findings of calves diarrhea in a dairy herd in suburbs of Tehran. J. Fac. Vet. Med. Univ. Tehran. 59: 301-308.
5. Zahraei Salehi, T., Yahya Raeyat, R. (2001) Serotyping of isolated *E. coli* from poultry in Tehran province. J Fac. Vet. Med. Univ. Tehran. 56: 17-20.
6. Aslan, V., Maden, M., Erganis, O., Birdane, F. M., Corlu, M. (2002) Clinical efficacy of florfenicol in the treatment of calf respiratory tract infectious. Vet. Quarterly. 24: 35-39.
7. Schembri, M. A., Blom, J., Krogfelt, K. A., Klemm, P. (2005) Capsule and fimbria interaction in *Klebsiella pneumoniae*. Infect. Immun. 73 8: 4626-4633.
8. Carter, G. R., Chengarpam, M. M. (1991) Essentials of veterinary bacteriology and mycology. (4thed.) Lea and Fehger publication, pp. 151-157.
9. Feng, L., Wang, W., Tao, J., Guo, H., Krause, G., Beutin, L., Wang, L. (2004) Identification of *Escherichia coli* O₁₁₄ O- antigen Gene cluster and development of an O₁₁₄ serogroup- specific PCR assay. J. Clin. Microbiol., 42: 3799-3804.
10. Podschun, R., Ullmann, U. (1998) *Klebsiella* spp. As nosocomial pathogens: Epidemiology, Taxonomy, Typing Methods, and pathogenicity factors. Clin. Mic. Rev. 11: 589- 603.
11. Fowler, M. E. (1986) Zoo and wild animal medicine, (2nded.), W. B. Saunders Company, pp. 953-958.

و غیر گوارشی را ایجاد نمایند(۱،۲). سروتیپ O₁₁₄ اشریشیا کلی، آنتروپاتوژن بوده و در ایران نیز از اسهال و سپتی سمی گوساله‌ها و طیور جدا شده است(۴،۵،۹). کلبسیلا پاتوژن فرصت طلبی است که در بسیاری از عفونت‌های دامی و انسانی گزارش گردیده است. سروتیپ‌های K₁، K₅ و K₇ کلبسیلا پنومونیه از علل مهم بروز متريت در مادیان بوده و سروتیپ‌های K₂، K₁ و K₃ از عوامل مهم بروز پنومونی در انسان می‌باشند (۱۵،۱۴،۸،۶). عوامل حدت در کلبسیلا پنومونیه شامل عوامل چسبنده در مژک‌ها، سیدروفور، آنتی ژن O و آنتی ژن کیسولی است (۷). در ارزیابی بالینی (لاواژ برونکوالوئولار)، کلبسیلا پنومونیه علت ایجاد پنومونی نیز گزارش شده است(۶). نتیجه مطالعه حاضر با نتایج تحقیقات دیگر (جدا سازی عوامل اشریشیا کلی و کلبسیلا پنومونیه) هم خوانی داشته و اهمیت همراهی این دو عامل باکتریال را در ایجاد آندوتوکسمی و مرگ گوساله مذکور نشان می‌دهد. اخیراً نقش هم‌زمان اشریشیا کلی و کلبسیلا پنومونیه در بروز ورم پستان در خوک‌ها نیز گزارش شده است (۱۳). دوره بالینی کلی سپتی سمی ۶-۸ ساعت است و به صورت شوک آندوتوکسمیک ظاهر می‌شود. در شکل فوق حاد بیماری با بی حالی و دپرسیون شدید، کاهش حجم و فشار خون، عدم توانایی در رفلکس مکش و خوردن شیر و عدم توانایی در ایستادن دام همراه است (۲). تاریخچه بیماری نیز با علائم بالینی بیان شده مطابقت دارد. نارسایی سیستم ایمنی در ایجاد کلی سپتی سمی اهمیت خاصی دارد (۱۳،۲) و همانگونه که در تاریخچه ی این گوساله اشاره شد دام مذکور سابقه دریافت آغوز مادر را نداشت. بنابراین عدم دریافت آغوز به عنوان یکی از علل مهم زمینه ساز مرگ گوساله مورد اشاره از اهمیت خاصی برخوردار است هر چند ایمونوگلوبولین تام سرم دام مورد اشاره اندازه گیری نشده است(۱۳). استرس حمل و نقل در بروز و گسترش عفونت گزارش شده است و به نظر می‌رسد در مطالعه حاضر نیز دارای اهمیت باشد (۱۲).

تشکر و قدردانی

نویسندگان از آقایان مهندس غفاری و اشرافی کارشناسان محترم گروه میکروبی شناسی دانشکده دامپزشکی دانشگاه تهران تقدیر و تشکر می‌نمایند.

12. Fowler, M. E. (1993) Zoo and wild animal medicine, current therapy 3, W. B. Saunders Company, pp. 483-487.
13. Radostits, O., Gay, C. C., Hinchliff, K. W., Constable, P. D. (2007) Veterinary medicine, (10thed.) W. B. Saunders Company, pp. 153, 164, 861, 54-756.



14. Kikuchi, N., Iguchi, I., Hiramune, T. (1987) Capsule types of *Klebsiella pneumoniae* isolated from the genital tract of mares with metritis, extra-genital sites of healthy mares and the genital tract of stallions. *Vet. Microbiol.* 15 3: 219-228.
15. Struve, C., Krogfelt, K. A. (2003) Role of capsule in *Klebsiella pneumoniae* virulence: Lack of correlation between in vitro and in vivo studies. *FEMS Microbiol. Lett.* 218: 149-154.



ENDOTOXEMIA AND DEATH CAUSED BY *KLEBSIELLA PNEUMONIAE* (K1) AND ENTEROPATHOGENIC *ESCHERICHIA COLI* IN A RED DEER CALF (*CERVUS ELAPHUS MARAL*)

Rezazadeh, F.^{1*}, Karimi, H.², Sioofy Khojine, A. B.³, Ashrafi halan, J.³, Zahraei Salehi, T.⁴, Ghahari, J.⁵

¹Department of Clinical Sciences, Faculty of Veterinary Medicine, University of Tabriz, Tabriz-Iran.

²Department of Basic Sciences, Faculty of Veterinary Medicine, University of Tabriz, Tabriz- Iran.

³Department of Pathobiology, Faculty of Veterinary Medicine, University of Tabriz, Tabriz- Iran.

⁴Department of Microbiology, Faculty of Veterinary Medicine, University of Tehran, Tehran-Iran.

⁵Veterinarian of East Azerbaijan Department of Environment (EADOE), Tabriz- Iran.

(Received 26 November 2007 , Accepted 16 August 2008)

Abstract:

A three month-old-male red deer calf (*Cervus elaphus maral*) was examined post mortem for the cause of death in Arasbaran preserved area in East Azerbaijan in September 2006. The main history of the case was the lack of colostrum intake after birth. The necropsy 6 hours after death, revealed severe general congestion especially in lungs and visceral organs (liver and jejunum). The cut surface of lungs was moist and bronchial lumina contained a large amount of frothy pinkish edema fluid. Diffuse congestion of lung and porteinous exudates was prominent in examination. Histopathological examination revealed shock lung and hepatocytes dissociation with single cell necrosis in liver. Microscopic examination was in line with shock lung and alveolar edema. No parasites were observed within red blood cells. Bacteriological cultures gave rise to gram negative cocoobacilli and further biochemical tests performed on isolated colonies revealed the presence of pure *Escherichia coli* in liver and *Klebsiella pnemoniae* in lung. Using serological tests, *E. coli* serotypes O₂₀ and O₁₁₄ and *Klebsiella pnemoniae* serotype K1 were identified in purified bacterial cultures. This report presents endotoxemia and death in a red deer calf with lack of colostrum intake and transportation stress history.

Key words: cervus elaphus maral, *Escherichia coli*, *Klebsiella pneumoniae*, pneumoenteritis, endotoxemia.

*Corresponding author's email: f_rezazadeh@tabrizu.ac.ir, Tel: 0411-3392361, Fax: 0411-3357834

