

معرفی یک مورد گرانولوماتوز و گنر

دکتر منصور کریمی فر*، دکتر مژگان کریمی فر**، دکتر منصور ثالثی*،
دکتر هادی کریمزاده***، دکتر زهرا سیده بنکدار***، دکتر پیمان متقی*

* استادیار روماتولوژی، گروه داخلی، دانشگاه علوم پزشکی اصفهان، اصفهان، ایران.

** متخصص بیماری‌های داخلی، دانشگاه علوم پزشکی اصفهان، اصفهان، ایران.

*** دانشیار روماتولوژی، گروه داخلی، دانشگاه علوم پزشکی اصفهان، اصفهان، ایران.

تاریخ دریافت: ۸۸/۷/۱۵

تاریخ پذیرش: ۸۸/۹/۱۲

چکیده

گرانولوماتوز و گنر نوعی واسکولیت راه‌های تنفسی فوقانی و تحتانی، همراه با گلوومرولونفریت است. در این گزارش یک بیمار با چند تظاهر معمول این بیماری شرح داده شده است که معمول بودن علائم در وی باعث ۱۴ ماه تأخیر در تشخیص و درمان گردید.

بیمار دختر ۲۰ ساله‌ای بود که در آبان ماه سال ۱۳۸۶ دچار علائمی شبیه سرماخوردگی شد و با مراجعه به متخصص گوش، حلق و بینی و با تشخیص سینوزیت تحت درمان قرار گرفت. ۷ روز بعد دچار درد گوش چپ و خروج مایع از همان گوش شد و با تشخیص اوتیت مدیا تحت درمان با آنتی‌بیوتیک قرار گرفت. سپس با تداوم بیماری و گرفتگی بینی، با تشخیص رینیت آلرژیک، برای وی اسپری بکلومتازون و قرص آنتی‌هیستامین تجویز گردید. از فروردین ماه سال ۱۳۸۷ علائم جدیدی شامل آرتراژی دو طرفه زانو، مچ پاها و مفاصل ران ایجاد شد و روز بعد راش‌های ماکولوپاپولر در دیستال ساق پاها بروز نمود. در مرداد ماه بیمار دچار علائم تعریق، کاهش وزن و کم‌خونی گردید که باعث ارجاع وی به انکولوژیست و تزریق خون، ویتامین B_{۱۲} و فولیک اسید شد. در مهر ماه به دلیل علائم گوارشی و هماتمز به سرویس گوارش ارجاع گردید و تحت درمان با پنتوپرازول و متوکلوپرامید قرار گرفت. در نهایت در آذر ماه وی به دلیل تورم و درد مفاصل پروگزیمال انگشتان دست‌ها (PIPs)، هموپتیژی، بالا بودن سرعت رسوب گلبول‌های قرمز و مثبت شدن پروتئین واکنشی C به روماتولوژیست ارجاع گردید که با توجه به تظاهرات بالینی، سیر بیماری، ارگان‌های درگیر، معاینات بالینی و تأیید آزمایشگاهی تشخیص و گنر گذاشته شد.

مقدمه:

گزارش مورد:

واژگان کلیدی: گرانولوماتوز و گنر، سینوزیت، واسکولیت، هموپتیژی.

تعداد صفحات: ۸

تعداد جدول‌ها: ۱

تعداد نمودارها: -

تعداد منابع: ۲۱

دکتر منصور کریمی‌فر، استادیار روماتولوژی، گروه داخلی، دانشگاه علوم پزشکی اصفهان، اصفهان، ایران.

E-mail: mansoor_karimifar@yahoo.com

آدرس نویسنده مسؤول:

مقدمه

گرانولوماتوز و گنر نوعی ANCA associated vasculitis است. این بیماری یک عنوان مشخص بالینی آسیب‌شناسی می‌باشد که با واسکولیت گرانولوماتوز راه‌های هوایی فوقانی و تحتانی به همراه گلوپروفونفریت مشخص می‌شود. به علاوه درجات متفاوتی از واسکولیت در عروق شریانی و وریدی کوچک نیز می‌تواند ایجاد نماید. برای تشخیص این بیماری، علاوه بر علائم بالینی و علائم غیر اختصاصی آزمایشگاهی، ظهور تیتراهای بالای ANCA با روش ایمونوفلورسنت همراه با تست تأیید کننده‌ی Antigen-specific assay برای PR3 یا MPO، حتی در غیاب بیوپسی بافتی برای تشخیص کفایت می‌کند (البته باید دانست که استاندارد طلایی تشخیص و گنر بیوپسی باز ریه است). این بیماری می‌تواند زنان و مردان را به نسبت مساوی درگیر نماید. و گنر ممکن است در تمام گروه‌های سنی ایجاد گردد، اما محدوده‌ی سنی آن از ۹ تا ۷۸ و بطور متوسط ۴۱ سال است. این بیماری به خصوص در سفیدپوستان بیشتر دیده می‌شود (۹۷ درصد) (۱-۲). شیوع بیماری و گنر ۳ در ۱۰۰۰۰۰ نفر از جمعیت برآورد می‌گردد (۳). بیماری ممکن است سیر آهسته یا به سرعت پیشرونده داشته باشد. هیچ علامت بالینی یا تست آزمایشگاهی برای حدس زدن سیر بیماری وجود ندارد. تب در ۲۵ درصد موارد در شروع بیماری و ۵۰ درصد موارد در سیر بیماری ممکن است ایجاد گردد (۲). کاهش وزن بیش از ۱۰ درصد در شروع بیماری ۱۵ و در سیر بیماری ۳۵ درصد گزارش شده است (۲). درگیری دستگاه تنفسی فوقانی در ۷۰ درصد موارد در شروع و در ۹۰ درصد در سیر بیماری دیده می‌شود (۲، ۴-۵). درگیری گوش در ۲۵ درصد بیماران در شروع و در ۶۰ درصد در سیر

بیماری دیده می‌شود (۲، ۴-۶). درگیری بینی در یک سوم بیماران در شروع و در ۶۴ تا ۸۰ درصد در خلال بیماری گزارش شده است (۲، ۴-۵). سینوزیت ۵۰ درصد در شروع و ۸۵ درصد در خلال بیماری ایجاد می‌گردد (۲، ۴). درگیری درخت تراکتوبرونکیال هم در سیر این بیماری دیده می‌شود (۲، ۵، ۷). درگیری ریه به صورت ارتشاح ریوی در ۶۷ و به صورت ندول ریوی در ۵۸ درصد بیماران دیده می‌شود (۲). ندول‌های ریوی در و گنر به طور معمول متعدد، دو طرفه و اغلب دارای حفره هستند (۵۰ درصد) (۸-۱۰). درگیری‌های ریوی غیر شایع شامل پلورال افیوژن، خونریزی وسیع ریوی، لنف نود مدیاستینال یا ناف ریه و یا وجود توده می‌باشد (۱۱-۱۲). خونریزی وسیع ریوی در ۸ درصد بیماران گزارش شده است و می‌تواند کشنده باشد (۵۰ درصد) (۱۳، ۹، ۱). اگر در بیماری و گنر درگیری کلیه وجود داشته باشد، به آن جنرالیزه و در غیر این صورت محدود اطلاق می‌گردد (۱۴-۱۵). درگیری چشمی در ۸ تا ۱۶ درصد موارد در بدو بیماری و ۲۸ تا ۵۸ درصد در خلال بیماری ممکن است ایجاد گردد. علائم چشمی شامل کراتیت، کونژکتیویت، اسکلریت، اپی‌اسکلریت، انسداد مجرای نازولاکریمال، اوتیت مدیا، تومور کاذب پشت کاسه‌ی چشم توأم با پروپتوزیس، انسداد عروق شبکیه و التهاب عصب بینایی می‌باشند (۱۶-۱۷). درگیری پوست ۱۳ تا ۲۵ درصد در شروع بیماری و ۴۰ تا ۵۰ درصد در سیر بیماری ایجاد می‌شود. ضایعات پوستی و گنر شامل زخم‌های پوستی، راش‌های قابل لمس، ندول‌های زیر پوستی، پاپول و وزیکول است (۱۸). درگیری سیستم عضلانی اسکلتی ۳۲ تا ۵۳ درصد در شروع و ۶۷ تا ۷۶ درصد در خلال بیماری رخ می‌دهد (۱۹، ۴، ۲). اکثر بیماران آرترالژی و میالژی دارند. آرتریت در ۲۸ درصد

بیماران دیده می‌شود (۱۹، ۴). هنگام بروز سینویت، چندین حالت ممکن است ایجاد شود که شامل گرفتاری یک مفصل، لیگوارتریت مهاجر و پلی‌آرتریت قرینه یا غیر قرینه مفاصل کوچک می‌باشد (۱۹، ۲). درگیری سیستم عصبی، دستگاه گوارش، ادراری تناسلی و قلب نیز در این بیماری گزارش شده است (۴، ۲).

گزارش مورد

بیمار دختر خانم ۲۰ ساله‌ای بود که در آبان ماه ۱۳۸۶ دچار علائمی شبیه سرماخوردگی، شکایت از آبریزش بینی، سردردهای شدید یک‌طرفه بیشتر در ناحیه پیشانی و ابروی سمت چپ، بر هم خوردن نظم عادت ماهیانه، خونریزی شدید واژینال و کمر درد می‌شود. بیمار به علت سردردهای شدید به متخصص گوش، حلق و بینی مراجعه می‌نماید و با تشخیص سینوزیت تحت درمان قرار می‌گیرد. هفت روز بعد نیز به دلیل درد گوش چپ و خروج مایع از همان گوش با تشخیص اوتیت مدیا با آنتی‌بیوتیک درمان می‌شود. به دلیل تداوم علائم بیماری برای بیمار آندوسکوپی سینوس‌های پاراناژال انجام می‌شود و از مخاط سینوس ماگزیلر بیوپسی به عمل می‌آید؛ ولی ارسال نمونه جهت پاتولوژی راه‌گشا نبوده، نتیجه التهاب مزمن گزارش می‌شود. سپس به دلیل گرفتگی بینی، بیمار با تشخیص رینیت آلرژیک تحت درمان با اسپری بکلومتازون و قرص آنتی‌هیستامین قرار می‌گیرد، اما بهبودی حاصل نمی‌شود. در فروردین ماه ۱۳۸۷ بیمار دچار آرترالژی دو طرفه زانو می‌شود که با تورم و قرمزی و تب همراه نبوده است؛ شدت درد در زانوها به قدری زیاد بوده است که بیمار قادر به تحمل وزن خود نبوده و حتی توان ایستادن نداشته است. این درد پاسخی به

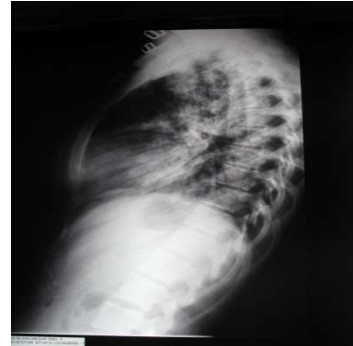
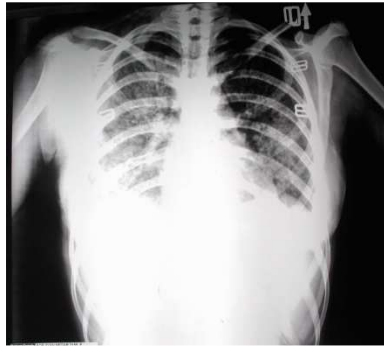
مصرف قرص‌های مسکن نمی‌داده است. پس از مدتی آرترالژی در هر دو مچ پا و بعد از آن درد مفاصل ران اضافه می‌شود که همراه تظاهرات پوستی به صورت راش‌های ماکولوپاپولر در دیستال ساق هر دو پا بوده است. درد مفاصل نیز مداوم بوده است. سرانجام علائمی به صورت تعریق شدید شبانه، ضعف و بی‌حالی و کاهش وزن به علائم اضافه می‌شود که به دنبال آن بیمار به انکولوژیست ارجاع می‌شود. به دلیل هموگلوبولین پایین ($4/8 \text{ g/dl}$) برای ایشان تزریق ۲ واحد پک سل صورت می‌گیرد و سپس به ایشان ویتامین B_{۱۲} و فولیک اسید تجویز و بیمار با رضایت شخصی مرخص می‌گردد. ۲۰ روز بعد وی به صورت ناگهانی دچار درد اپی‌گاستر به همراه استفراغ شدید و تهوع می‌شود که این علائم با خوردن غذا بدتر می‌شود اما با سوزش سر دل، هماتمز، بیوست یا اسهال همراه نبوده است. بیمار از کاهش اشتها و کاهش وزن ۵ کیلوگرم در عرض ۶ ماه اخیر نیز شاکی بود. پس از ارجاع به متخصص گوارش، برای ایشان آندوسکوپی دستگاه گوارش فوقانی انجام و بیوپسی از دئودنوم برداشته شد که در آزمایش پاتولوژی دئودنیت گزارش گردید. سپس بیمار تحت درمان با پنتوپرازول و متوکلوپرامید قرار گرفت. در آذر ماه سال ۱۳۸۷ بار دیگر با توصیه‌ی انکولوژیست تحت درمان با قرص فرس سولفات ۴ عدد روزانه و آمپول ویتامین B_{۱۲} و فولیک اسید قرار می‌گیرد. ۲۰ روز بعد از مصرف داروها، علائم جدیدتری شامل تورم، قرمزی و درد مفاصل انگشتان در ناحیه‌ی پروگزیمال بند انگشتان دست‌ها (PIPs) ایجاد می‌شود و به دلیل ESR بالا و CRP مثبت و آرتریت بیمار به روماتولوژیست ارجاع می‌گردد. روماتولوژیست پس از مشاهده‌ی رادیوگرافی

یافته‌ها طبیعی بود. در لام خون محیطی گلبول‌های قرمز هیپوکروم و میکروسیتیک با سلول‌های تارگت و قطره‌ای شکل بدون وجود اشکال بلاست گزارش گردید. الکتروفورز پروتئین‌های سرم گاماپاتی منوکلونال نداشت. سایر آزمایشات بیمار به صورت کامل در جدول شماره ۱ خلاصه شده است. پس از مشاوره‌ی روماتولوژی برای بیمار با توجه به شواهد فوق تشخیص گرانولوماتوز وگنر گذاشته شد و وی تحت درمان با پالس متیل پردنیزولون سوکسینات ۱ گرم ۳ روز متوالی و سپس یک پالس ۷۰۰ میلی‌گرمی از سیکلوفسفامید وریدی قرار گرفت. پس از اتمام پالس‌تراپی، برای بیمار قرص‌های خوراکی پردنیزولون با مقدار ۱ mg/kg، مکمل کلسیمی و کپسول امپرازول درمان شد و پالس سیکلوفسفامید ماهیانه تکرار گردید؛ متناسب با فروکش کردن بیماری، پردنیزولون به تدریج به کمترین دوز ممکن کاهش یافت.

قفسه صدری و سدیمان ادراری با توجه به آرتریت، فعال بودن ته‌نشست ادراری، درگیری ریه، ESR بالا و CRP مثبت، آزمایش‌های اختصاصی جهت بررسی از نظر وگنر و لوپوس درخواست می‌نماید. قبل از آماده شدن جواب آزمایش‌ها، به دلیل کم‌خونی شدید، بیمار ۴ واحد پک سل دریافت می‌نماید که در حین تزریق آخرین واحد پک سل دچار تنگی نفس شدید، شکم درد، سرفه و هموپتزی شدید با خون روشن می‌شود. در رادیوگرافی انجام شده از قفسه صدری، به دلیل وجود کدورت‌های متعدد تشخیص آلئولار هموراژی مطرح می‌گردد (شکل ۱) و بیمار در دی‌ماه ۱۳۸۷ به مرکز پزشکی الزهرا (س) منتقل می‌شود. در اورژانس سونوگرافی شکم و لگن طبیعی گزارش می‌شود. در آزمایشات درخواستی، C-ANCA با تیترا بسیار بالا مثبت می‌شود. درگیری ریه و کلیه هم وجود داشت؛ در اکوکاردیوگرافی به جز پریکاردیال افیوژن مختصر، سایر

جدول ۱. آزمایشات بیمار به هنگام مراجعه به مرکز الزهرا (س)

WBC = ۱۲۰۰۰ (PMN = ٪۷۳ ,LYM = ٪۲۶)	Na = ۱۴۰	ANA = Neg	HBSAg = Neg
RBC = ۳۳۰۰۰۰۰	K = ۴	Anti-dsDNA = Neg	Acl-IgG = Neg
Hb = ۴/۹	Ca = ۸/۶	Fe = ۱۵ (۴۰-۱۵۰)	Acl-IgM = Neg
MCV = ۵۹	ALKP = ۱۹۵	TIBC = ۴۴۰ (۲۳۰-۴۴۰)	Anti-ccp = Neg
HCT = ۱۹	CPK = ۲۴	Ferritin = ۲۹/۲ (۱۰-۱۲۴)	Occult-blood = Neg
PLT = ۳۴۰ ۰۰۰	LDH = ۳۶۴	AST = ۲۹	<u>Urine-analysis</u>
ESR = ۵۸	PT = ۱۲	ALT = ۲۸	WBC = ۱۲-۱۴
CRP = ++++	PTT = ۳۵	Albumin = ۳/۲	RBC = Many
BUN = ۹	INR = ۱	C-ANCA = ۵۳۶	PRO = +++
Cr = ۰/۸	RF = ۶۴۰ (NL = ۱۰)	NL = (۱۵)	SG = ۱۰۱۶
		P-ANCA = Neg	BAC = Neg
			<u>Urinary - Casts</u>
			Dysmorphic-RBC = +
			Granular casts = ۳-۵
			Hyaline casts = ۱-۲



شکل ۱. رادیوگرافی رخ (سمت چپ) و نیمرخ (سمت راست) قفسه صدری بیمار که نشان‌دهنده‌ی انفیلتراسیون‌های ریه در گرانولوماتوز وگنر است.

بحث

در هر بیماری همیشه شایع‌ترین تظاهرات، شایع‌تر و نادرترین آن‌ها، نادرتر هستند. در این دختر جوان ۲۰ ساله با وجود تظاهرات کلاسیک بیماری، تشخیص بیماری وی ۱۴ ماه با تأخیر صورت گرفت؛ باید دانست که همیشه پزشکان این فرصت طولانی برای تشخیص را ندارند و فرم‌های سریع و پیشرونده وگنر می‌توانند در عرض چند ماه بیمار را به کام مرگ کشانند. از این رو بر این شدیم تا هر از چند گاه یک بیماری با تظاهرات شایع نیز گزارش شود.

این بیمار ابتدا با علائم دستگاه تنفسی فوقانی مراجعه نموده بود. این گرفتاری شایع‌ترین تظاهر وگنر است و در نهایت این عارضه در ۹۰ درصد بیماران ایجاد می‌گردد (۲، ۴-۵).

اوتیت سرروز مدیا شایع‌ترین تظاهر بیماری گوش در وگنر می‌باشد و در ۲۵ تا ۴۴ درصد بیماران ایجاد می‌شود. این عارضه می‌تواند منجر به عفونت ثانوی و چرکی شدن آن در یک چهارم موارد گردد. درجاتی از کاهش شنوایی که بیشتر از نوع هدایتی است، در ۱۴ تا ۴۲ درصد بیماران ایجاد می‌شود (۲، ۴-۶). گه‌گاه گوش داخلی هم درگیر می‌شود و علائم کاهش شنوایی حسی-عصبی و به ندرت سرگیجه ایجاد می‌شود (۵-۶).

درگیری بینی یک تظاهر برجسته و آشکار وگنر است و در شروع بیماری در یک سوم موارد ایجاد می‌شود ولی در مجموع در ۶۴ تا ۸۰ درصد بیماران رخ می‌دهد (۲، ۴-۵). علائم شامل تورم مخاط و انسداد بینی، زخم‌های کراست‌دار بینی، سوراخ شدن سپتوم بینی، ترشحات سرریزی خونی، خونریزی بینی و بالأخره بینی زینی شکل اسه که در ۹ تا ۲۹ درصد بیماران ایجاد می‌شود (۲-۴).

سینوزیت در ابتدای مراجعه در یک سوم تا دو سوم بیماران وجود دارد ولی در نهایت ۸۵ درصد بیماران دچار آن می‌شوند (۲، ۴).

درگیری ریه در مجموع در ۸۷ درصد بیماران رخ می‌دهد (۲) و علائم آن شامل سرفه، هموپتزی و پلوریت می‌باشد. باید دانست گاه یک بیمار با وجود داشتن رادیوگرافی غیر طبیعی قفسه صدری، علائم بالینی ریوی ندارد. شایع‌ترین تظاهر رادیولوژیک وگنر، انفیلتراسیون ریوی (۶۷ درصد) است و ندول در ۵۸ درصد موارد دیده می‌شود (۲). سی‌تی اسکن قفسه صدری ممکن است تظاهرات ریوی که با عکس ساده مشخص نمی‌شوند را نشان دهد (۹-۱۰). تظاهرات نادر درگیری ریه شامل پلورال افیوژن، خونریزی وسیع ریه، بزرگی لنف نوده‌های ناف ریه یا بروز توده‌ی ریوی

جوان تصمیم گرفته شد نامبرده تحت درمان با پالس ماهیانه سیکلوفسفامید قرار گیرد. هرچند گزارش‌هایی از عود بیماری با پالس وریدی سیکلوفسفامید شده است ولی گزارش‌های متعددی از موفقیت درمان با پالس وریدی سیکلوفسفامید نیز وجود دارد (۲۱-۲۰). بیمار ۶ پالس ماهیانه سیکلوفسفامید دریافت نمود که پس از پالس ششم سدیمان ادراری کاملاً شفاف شد، علائم ریوی برطرف گردید و انفیلتراسیون‌های ریوی نیز بهبود یافت. سپس بیمار روی درمان خوراکی با متوتروکسات ۱۵ میلی‌گرم در هفته، فولیک اسید ۱ میلی‌گرم و پردنیزولون ۱۰ میلی‌گرم روزانه گذاشته شد. در تمام دوران درمان، بیمار روی درمان مکمل‌های کلسیمی نیز بود.

در پایان به عنوان نتیجه‌گیری توجه همکاران محترم را به این نکته جلب می‌نماییم که تظاهرات به ظاهر لوکالیزه می‌توانند قسمتی از درگیری یک بیماری سیستمیک باشند.

است (۱۱-۱۲). خونریزی منتشر ریوی در ۸ درصد بیماران گزارش شده و در ۵۰ درصد موارد منجر به مرگ شده است (۱۳، ۹، ۱). باید دانست که در بیماری وگنر هم از ابتدا باید عفونت رد شود؛ چرا که پنومونی در یک بیمار با نقص ایمنی ۵۰ درصد مرگ و میر دارد (۸، ۲).

درگیری کلیه‌ها ۱۱ تا ۱۸ درصد در بدو مراجعه و ۷۷ تا ۸۵ درصد در خلال بیماری ایجاد می‌شود (۴، ۲). بهترین روش برای شناسایی درگیری کلیه‌ها بررسی میکروسکوپی تهنشت ادراری است. ظهور RBC-CAST دلیل ایجاد گلودونفریت است.

درگیری پوستی در ۴۰ تا ۵۰ درصد بیماران دیده می‌شود و علائم آن شامل اولسر، پورپورای قابل لمس، ندول زیرپوستی، پاپول و وزیکول است. ضایعات فعال پوستی اغلب با فعالیت ارگان‌های درگیر داخلی همراهی دارند (۱۸).

با توجه به سن این بیمار و عوارض سمی سیکلوفسفامید خوراکی و شدت بیماری در این دختر

References

1. Fauci AS, Wolff SM. Wegener's granulomatosis: studies in eighteen patients and a review of the literature. *Medicine (Baltimore)* 1973; 52(6): 535-61.
2. Hoffman GS, Kerr GS, Leavitt RY, Hallahan CW, Lebovics RS, Travis WD, et al. Wegener granulomatosis: an analysis of 158 patients. *Ann Intern Med* 1992; 116(6): 488-98.
3. Cotch MF, Hoffman GS, Yerg DE, Kaufman GI, Targonski P, Kaslow RA. The epidemiology of Wegener's granulomatosis. Estimates of the five-year period prevalence, annual mortality, and geographic disease distribution from population-based data sources. *Arthritis Rheum* 1996; 39(1): 87-92.
4. Fauci AS, Haynes BF, Katz P, Wolff SM. Wegener's granulomatosis: prospective clinical and therapeutic experience with 85 patients for 21 years. *Ann Intern Med* 1983; 98(1): 76-85.
5. Murty GE. Wegener's granulomatosis: otorhinolaryngological manifestations. *Clin Otolaryngol Allied Sci* 1990; 15(4): 385-93.
6. McCaffrey TV, McDonald TJ, Facer GW, DeRemee RA. Otolgic manifestations of Wegener's granulomatosis. *Otolaryngol Head Neck Surg* 1980; 88(5): 586-93.
7. Lebovics RS, Hoffman GS, Leavitt RY, Kerr GS, Travis WD, Kammerer W, et al. The management of subglottic stenosis in patients with Wegener's granulomatosis. *Laryngoscope* 1992; 102(12 Pt 1): 1341-5.
8. Anderson G, Coles ET, Crane M, Douglas AC, Gibbs AR, Geddes DM, et al. Wegener's granuloma. A series of 265 British cases seen between 1975 and 1985. A report by a subcommittee of the British Thoracic Society Research Committee. *Q J Med* 1992; 83(302): 427-38.

9. Cordier JF, Valeyre D, Guillevin L, Loire R, Brechot JM. Pulmonary Wegener's granulomatosis. A clinical and imaging study of 77 cases. *Chest* 1990; 97(4): 906-12.
10. Kuhlman JE, Hruban RH, Fishman EK. Wegener granulomatosis: CT features of parenchymal lung disease. *J Comput Assist Tomogr* 1991; 15(6): 948-52.
11. George TM, Cash JM, Farver C, Sneller M, van Dyke CW, Derus CL, et al. Mediastinal mass and hilar adenopathy: rare thoracic manifestations of Wegener's granulomatosis. *Arthritis Rheum* 1997; 40(11):1992-7.
12. Lohrmann C, Uhl M, Kotter E, Burger D, Ghanem N, Langer M. Pulmonary manifestations of Wegener granulomatosis: CT findings in 57 patients and a review of the literature. *Eur J Radiol* 2005; 53(3): 471-7.
13. Travis WD, Carpenter HA, Lie JT. Diffuse pulmonary hemorrhage. An uncommon manifestation of Wegener's granulomatosis. *Am J Surg Pathol* 1987; 11(9): 702-8.
14. Carrington CB, Liebow A. Limited forms of angitis and granulomatosis of Wegener's type. *Am J Med* 1966; 41(4): 497-527.
15. Cassan SM, Coles DT, Harrison EG, Jr. The concept of limited forms of Wegener's granulomatosis. *Am J Med* 1970; 49(3): 366-79.
16. Harper SL, Letko E, Samson CM, Zafirakis P, Sangwan V, Nguyen Q, et al. Wegener's granulomatosis: the relationship between ocular and systemic disease. *J Rheumatol* 2001; 28(5): 1025-32.
17. Pakrou N, Selva D, Leibovitch I. Wegener's granulomatosis: ophthalmic manifestations and management. *Semin Arthritis Rheum* 2006; 35(5): 284-92.
18. Carlson JA, Cavaliere LF, Grant-Kels JM. Cutaneous vasculitis: diagnosis and management. *Clin Dermatol* 2006; 24(5): 414-29.
19. Noritake DT, Weiner SR, Bassett LW, Paulus HE, Weisbart R. Rheumatic manifestations of Wegener's granulomatosis. *J Rheumatol* 1987; 14(5): 949-51.
20. Guillevin L, Cordier JF, Lhote F, Cohen P, Jarrousse B, Royer I, et al. A prospective, multicenter, randomized trial comparing steroids and pulse cyclophosphamide versus steroids and oral cyclophosphamide in the treatment of generalized Wegener's granulomatosis. *Arthritis Rheum* 1997; 40(12): 2187-98.
21. Haubitz M, Schellong S, Gobel U, Schurek HJ, Schaumann D, Koch KM, et al. Intravenous pulse administration of cyclophosphamide versus daily oral treatment in patients with antineutrophil cytoplasmic antibody-associated vasculitis and renal involvement: a prospective, randomized study. *Arthritis Rheum* 1998; 41(10): 1835-44.

Received: 2009.10.7
Accepted: 2009.12.3

A Case of Wegener's Granulomatosis

Mansoor Karimifar MD*, **Mozhgan Karimifar MD****,
Mansour Salesi MD*, **Hadi Karimzadeh MD*****,
Zahra Sayed Bonakdar MD***, **Peyman Mottaghi MD***

* Assistant Professor of Rheumatology, Isfahan University of Medical Sciences, Isfahan, Iran.

** Internist, Isfahan University of Medical Sciences, Isfahan, Iran.

*** Associate Professor of Rheumatology, Isfahan University of Medical Sciences, Isfahan, Iran.

Background:

Abstract

Wegener is a granulomatous necrotizing vasculitis characterized by a predilection to affect the upper and lower respiratory tracts and, in most cases, the kidneys.

Case Report:

Our case was a 20-year-old female with a history of common-cold like signs and symptoms in October 2007. At first, she was referred to a clinic of otolaryngology. By the clinical suspicion to sinusitis, she treated with co-amoxiclav; after 7 days, ear discharge was seen and with suspicion to acute otitis media the patient treated more. Despite of these problems, grippe and common-cold like symptoms was continued and then with suspicion to allergic rhinitis beclometason nasal spray and apo-citricizine tablet was started. In April 2008, she was complaining from knee, tarsal and hip arthralgia accompanied with maculopapular eruptions in distal of legs. In July 2008 sweating, weight loss and anemia was added to other problems and she referred to an oncology clinic and treated with blood infusion, vitamin B₁₂, and folic acid. In October 2008, gastrointestinal symptoms including epigastric pain, hematemesis and vomiting added to other problems and she referred to a gastroenterologist and treated with pantoprazole and plasil. At last in December 2008, since the patient had arthritis of proximal interfalanges, hemoptesia, high ESR levels, and positive CRP, she referred to a rheumatologist and the patient sent to the Al-zahra hospital; after physical and laboratory examination, because of skin lesions, paranchymal lung disease, kidneys involvement, and presence of C-ANCA the diagnosis of Wegener was made and the patient treated with medical treatment.

Key words:

Wegener's granulomatosis, Sinusitis, Vasculitis, Hemoptesia.

Page count:

8

Tables:

1

Figures:

-

References:

21

Address of Correspondence:

Mansoor Karimifar MD, Assistant Professor of Rheumatology, Isfahan University of Medical Sciences, Isfahan, Iran.

E-mail: mansoor_karimifar@yahoo.com