

## هیستوسیتوز سلول لانگرهانس در کودکی با ضایعه‌ی منفرد استخوان فک تحتانی و دیابت بی‌مزه: گزارش مورد

دکتر زهرا علیان<sup>۱</sup>، دکتر مهین هاشمی پور<sup>۲</sup>، دکتر محمد حسن مودب<sup>۳</sup>

### خلاصه

**مقدمه:** یکی از علل نادر دیابت بی‌مزه، بیماری‌های گرنولوماتوز نظیر هیستوسیتوز سلول لانگرهانس (Langerhans Cell Histiocytosis یا LCH) می‌باشد. هیستوسیتوزها گروهی از اختلالات نادر پرولیفراسیون سلول‌های لانگرهانس منتقل شده از مغز استخوان و ائوزینوفیل‌های بالغ می‌باشند. کلاس یک هیستوسیتوز سلول لانگرهانس شامل گرانولوم ائوزینوفیلیک، بیماری Hand-Schuller Christian و بیماری Letterer Siwe می‌باشد.

**معرفی بیمار:** در این گزارش، کودک ۵ ساله‌ای معرفی می‌گردد که با ضایعه‌ی منفرد استخوان فک تحتانی، پرنوشی و پرادراری مراجعه نمود و در بررسی‌های به عمل آمده، برای وی هیستوسیتوز کلاس یک از نوع گرانولوم ائوزینوفیلیک تشخیص داده شد.

**واژگان کلیدی:** هیستوسیتوز سلول لانگرهانس (LCH)، گرانولوم ائوزینوفیلیک، دیابت بی‌مزه، فک تحتانی.

### مقدمه

پرولیفراسیون سلول‌های لانگرهانس منتقل شده از مغز استخوان و ائوزینوفیل‌های بالغ هستند (۴) و بر اساس یافته‌های بافت‌شناسی به سه گروه طبقه‌بندی می‌شوند. کلاس یک این طبقه‌بندی شامل گرانولوم ائوزینوفیلیک، بیماری Hand-Schuller Christian و بیماری Letterer Siwe می‌باشد. سه بیماری ذکر شده را نمی‌توان از روی یافته‌های بالینی و یا حتی پاتولوژیک از یکدیگر تشخیص داد؛ از این رو، در سال ۱۹۵۳، Lichtenstein نام کلی Histiocytosis x را بر این سندرم‌ها نهاد که بعدها با نام هیستوسیتوز سلول لانگرهانس (Langerhans Cell Histiocytosis یا LCH) جایگزین شد. شیوع این اختلال ۲-۰/۵٪ در ۱۰۰۰۰۰ بچه در سال است و در افراد سفید پوست بیشتر دیده می‌شود؛ ضمن این که وضعیت بروز آن به

دیابت بی‌مزه‌ی مرکزی (Central diabetes insipidus یا CDI) یک سندرم پلی‌اوریک است که به دلیل کمبود هورمون آنتی‌دیورتیک (ADH) و نارسایی در تغلیظ ادرار ایجاد می‌شود. این بیماری می‌تواند گذرا یا دائمی و اکتسابی یا مادرزادی باشد. نوع اکتسابی در مواردی نظیر تروما، بعد از عمل جراحی مغز، تومور غده‌ی هیپوفیز، سایر تومورهای مغزی که به غده‌ی هیپوفیز فشار وارد آورند، ایسکمی، مرگ مغزی، بیماری‌های گرانولوماتوز، عفونت‌ها و مصرف برخی داروها دیده می‌شود (۴-۱). یکی از علل نادر دیابت بی‌مزه، بیماری‌های گرنولوماتوز نظیر هیستوسیتوز سلول لانگرهانس می‌باشد.

هیستوسیتوزها گروهی از اختلالات نادر

<sup>۱</sup> دستیار فوق تخصص غدد و متابولیسم کودکان، گروه کودکان، دانشکده‌ی پزشکی، دانشگاه علوم پزشکی اصفهان، اصفهان، ایران.

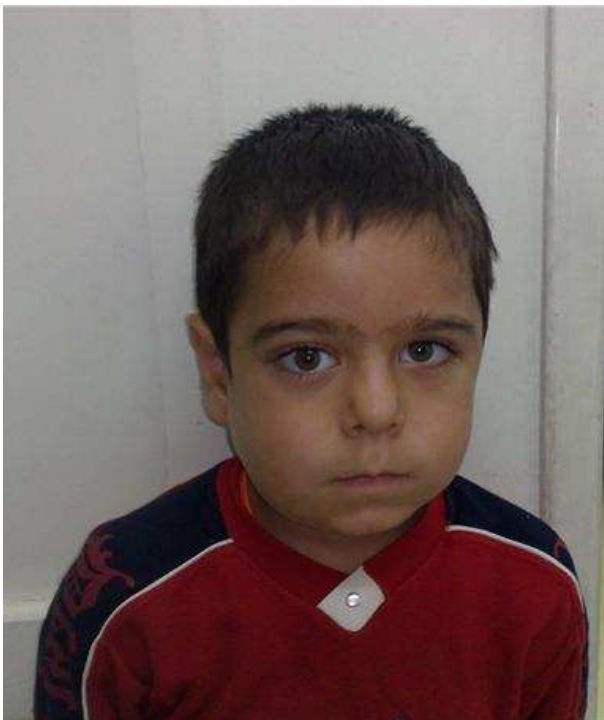<sup>۲</sup> استاد، فوق تخصص غدد و متابولیسم کودکان، گروه کودکان، دانشکده‌ی پزشکی، دانشگاه علوم پزشکی اصفهان، اصفهان، ایران.

<sup>۳</sup> استادیار، فوق تخصص غدد و متابولیسم کودکان، گروه کودکان، دانشکده‌ی پزشکی، دانشگاه علوم پزشکی اصفهان، اصفهان، ایران.

نویسنده‌ی مسؤول: دکتر زهرا علیان، دستیار فوق تخصص غدد و متابولیسم کودکان، گروه کودکان، دانشکده‌ی پزشکی، دانشگاه علوم پزشکی اصفهان، اصفهان، ایران.

E-mail: z\_alian@yahoo.com

سانتی متر با گسترش به سمت ناحیه‌ی خلفی - تحتانی استخوان فک تحتانی مشاهده و لمس شد. در معاینه‌ی برآمدگی (توده) از طرف داخل دهانی مورد خاصی مشاهده نشد. در ناحیه‌ی تحت فکی، لنفادنوپاتی وجود نداشت. یافته‌های حاصل از معاینه‌ی فیزیکی احتمال کیست پریدنتال و یا استئومیلیت مزمن را مطرح کرد.



شکل ۱. بیمار با شکایت ضایعه‌ی بدون درد منفرد استخوان فک تحتانی سمت چپ مراجعه نمود.

- یافته‌های آزمایشگاهی: همه‌ی آزمایش‌های بیوشیمیایی بیمار طبیعی بود. نتایج مربوط به قند خون ناشتا، گاز خون و الکترولیت‌ها طبیعی بود. نتایج مربوط به تست عملکرد تیروئید طبیعی بود. در آزمایش ادرار بیمار، حجم ادرار ۲۴ ساعته ۴۰۰۰ سی‌سی و همچنین وزن مخصوص ادرار ۱۰۰۲ بود و در بررسی‌ها، دیابت بی‌مزه تأیید شد.

سن بستگی دارد. تظاهرات بالینی بیماری دامنه‌ی وسیعی دارد که از یک ضایعه‌ی منفرد استخوانی تا انفیلتراسیون پوست، کبد، طحال، ریه، استخوان و هیپوفیز متفاوت می‌باشد (۷-۵).

پاتوژنز بیماری و نئوپلاستیک یا واکنشی بودن سلول‌های انفیلتراتیو هنوز معلوم نیست (۷). تشخیص آسیب‌شناسی در بیماری اهمیت بسیار زیادی دارد و در مواردی که تشخیص آسیب‌شناسی مشکوک باشد، مارکرهای CD4، S100، CD1a و CD4 کمک‌کننده است. همچنین در میکروسکوپ الکترونی وجود گرانول‌های Birbeck دارای ارزش تشخیصی می‌باشد (۶).

درمان بیماری LCH شامل جراحی، رادیوتراپی، شیمی‌درمانی و استفاده از گلوکوکورتیکوئید سیستمیک به تنهایی یا به صورت درمان ترکیبی است (۸).

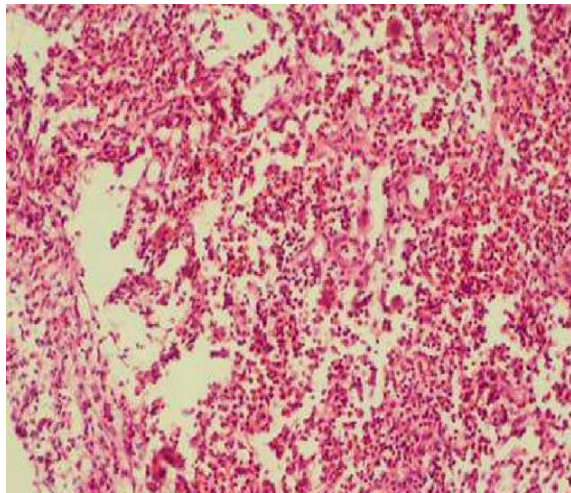
در این گزارش، کودک ۵ ساله‌ای معرفی می‌گردد که با ضایعه‌ی منفرد استخوان فک تحتانی و پرنوشی و پرادراری مراجعه نمود و در بررسی‌های به عمل آمده، برای وی هیستئوسیتوز کلاس یک تشخیص داده شد.

### معرفی بیمار

بیمار پسر پنج ساله‌ای بود که با شکایت اصلی ضایعه‌ی بدون درد منفرد استخوان فک تحتانی سمت چپ (شکل ۱) و پرنوشی و پرادراری مراجعه کرد. ضایعه‌ی مذکور از حدود ۳ ماه پیش ایجاد و به مرور بزرگتر شده بود. پرنوشی و پرادراری بیمار از حدود دو ماه قبل از مراجعه شروع شده بود.

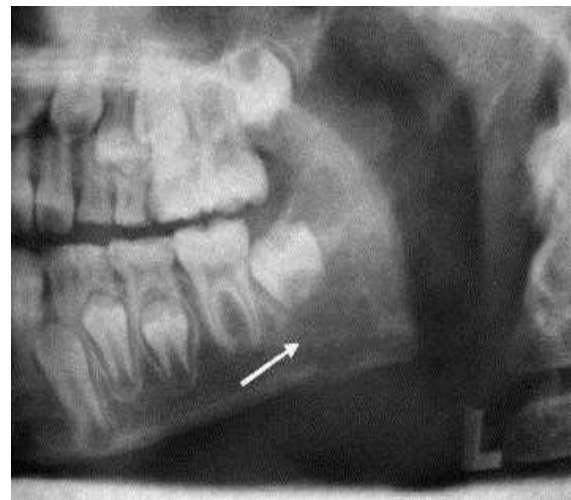
- یافته‌های بالینی: بیمار سابقه‌ی فامیلی بیماری خاصی نداشت و در معاینه‌ی فیزیکی تمام ارگان‌ها طبیعی بود. در قسمت تحتانی استخوان فک تحتانی سمت چپ، یک برآمدگی (توده) منفرد به ابعاد ۴ × ۵

بیمار جهت شیمی درمانی به انکولوژیست ارجاع شد؛ که پردنیزولون با دوز  $2 \text{ mg/kg}$  روزانه و وینکریستین با دوز  $0.2 \text{ mg/kg}$  در هفته به مدت ۶ ماه تجویز گردید. در طی پی گیری بیمار، اندازه توده به تدریج کاهش و پس از ۱ سال بهبودی کامل یافت.



شکل ۳. در بررسی پاتولوژیک، ارتشاح شدید و متراکم هیستوسیت‌ها با نمای شبیه گرانولوم، به همراه تعداد زیادی لنفوسیت و ائوزینوفیل دیده شد

-**یافته‌های رادیولوژی:** در بررسی رادیولوژیک انجام شده از توده، ضایعه‌ی کیستیک استخوان فک تحتانی بدون وجود دندان‌های شناور Floating گزارش شد (شکل ۲). در سونوگرافی شکم نیز اندازه‌ی کلیه‌ها، کبد و طحال طبیعی بود. در بررسی‌های سیستم اسکلتی، (Skeletal survey) همه‌ی استخوان‌ها طبیعی بود. MRI مغز طبیعی بود.



شکل ۲. در بررسی رادیولوژیک، ضایعه‌ی کیستیک استخوان فک تحتانی بدون وجود دندان‌های شناور گزارش شد

### بحث

در این گزارش، موردی از هیستوسیتوز سلول لانگرهانس که با ضایعه‌ی منفرد استخوانی و دیابت بی‌مزه متعاقب آن که بر اساس بررسی‌های آسیب‌شناسی موردی از گرانولوم ائوزینوفیلیک بود، معرفی گردید. گرانولوم ائوزینوفیلیک، بیماری از دسته‌ی هیستوسیتوز کلاس یک می‌باشد که با ضایعات لیتیک تک یا چند کانونی استخوان و بدون درگیری احشایی مشخص و ۷۰ درصد موارد هیستوسیتوز سلول لانگرهانس را شامل می‌شود. گرانولوم ائوزینوفیلیک، جزء گروهی از اختلالات هیستوسیتوز سلول لانگرهانس با علت نامشخص می‌باشد که علت و پاتوژنز آن‌ها مبهم باقی مانده است؛ گرچه مکانیسم‌های

-**یافته‌های پاتولوژیک:** با توجه به یافته‌های بالینی و رادیوگرافی فک تحتانی، از بیمار بیوپسی به عمل آمد. در بیوپسی انجام شده از توده‌ی فکی بیمار، ارتشاح شدید و متراکم هیستوسیت‌ها با نمای شبیه گرانولوم، به همراه تعداد زیادی لنفوسیت و ائوزینوفیل دیده شد (شکل ۳). در ایمونوهیستوشیمی انجام شده، شاخص CD1 در سلول‌های هیستوسیت مثبت گزارش گردید که به نفع تشخیص گرانولوم ائوزینوفیلیک بود.

برای درمان دیابت بی‌مزه، دسموپرسین استات به صورت اسپری استنشاقی با دوز  $5 \text{ mg/m}^2$  تجویز و

ایمینولوژیک، ویرال و نئوپلاستیک برای آن مطرح شده، ولی هیچکدام به طور قطع ثابت نشده است. این بیماری بیشتر در کودکان ۳-۱ سال بروز می‌نماید، میزان بروز آن ۳-۴ مورد در ۱۰۰۰۰۰۰ در سال می‌باشد و در مردان شایع‌تر است (۹).

تشخیص و درمان زودرس هیستوسیتوز سلول لانگرهانس و اختلالات آن بسیار مهم می‌باشد؛ چرا که میزان مرگ و میر این بیماری در حدود ۲۰ درصد است و در ۵۰ درصد افراد نیز در طی دوران بیماری حداقل یک عارضه‌ی دائمی ایجاد می‌کند. بر اساس بررسی‌های انجام شده، شایع‌ترین اختلال دائمی در این بیماران، دیابت بی‌مزه می‌باشد که در ۲۴ درصد موارد بروز می‌کند (۱۱-۱۰).

پیش‌آگهی بیماری به طور عمده به سن و تعداد سیستم‌های درگیر بستگی دارد. سن پایین و درگیری چند سیستم از پیش‌آگهی بدتری برخوردار است؛ همچنین، پیش‌آگهی بیماری در موارد با درگیری منفرد استخوانی (اغلب گرانولوم ائوزینوفیلیک) مطلوب بوده، تنها عارضه‌ی آن، چاقی حاصل از مصرف استروئیدها می‌باشد. در صورت وجود دیابت بی‌مزه، در افراد مبتلا خطر درگیری کامل هیپوفیز وجود دارد؛ به همین علت است که این افراد باید به دقت از نظر تأخیر رشد و تکامل بررسی و پی‌گیری شوند (۱۴-۱۲).

در مطالعه‌ای در فرانسه، در طی ۱۰ سال ۳۴۸ کودک با تشخیص هیستوسیتوز سلول لانگرهانس بررسی شدند که در ۱۷/۵ درصد مبتلایان، دیابت بی‌مزه گزارش گردید؛ این میزان در مواردی که هیستوسیتوز سلول لانگرهانس با درگیری سر و گردن بروز نماید به ۴۰ درصد نیز می‌رسد (۱۵). گرچه اکثر موارد دیابت بی‌مزه در طی سال اول پس از تشخیص

بیماری اولیه ایجاد می‌گردند ولی این اختلال اندوکرین می‌تواند هم‌زمان با بیماری یا حتی قبل از آن بروز نماید. بدین ترتیب، اهمیت در نظر گرفتن احتمال هیستوسیتوز سلول لانگرهانس در بیماران مبتلا به دیابت بی‌مزه مشخص می‌شود (۱۶). در مورد گزارش شده، دیابت بی‌مزه یک ماه پس از بروز ضایعه‌ی استخوانی ایجاد شده بود.

در بررسی متون، موارد متعددی از گرانولوم ائوزینوفیلیک با درگیری استخوان فک تحتانی گزارش شده است؛ ولی موارد با بروز دیابت بی‌مزه محدود می‌باشند. در مطالعه‌ای در آمریکا، موردی از گرانولوم ائوزینوفیلیک با درگیری فک تحتانی گزارش شد که در طی پی‌گیری، سایر استخوان‌ها نیز درگیر شده، در نهایت دیابت بی‌مزه بروز کرد (۱۷).

هیستوسیتوز سلول لانگرهانس با ضایعه‌ی منفرد (اغلب گرانولوم ائوزینوفیلیک) بیشتر با درگیری پوست، استخوان و غدد لنفاوی و بدون درگیری احشایی تظاهر می‌کند. گرفتاری اسکلتی در ۸۰ درصد بیماران وجود دارد و ممکن است تنها محل درگیری، به ویژه در کودکان بزرگ‌تر از ۵ سال باشد. ضایعات استخوانی به صورت لیتیک، منفرد یا متعدد است و می‌تواند بدون علامت بوده، به صورت تصادفی در رادیوگرافی مشاهده شود و یا همراه با درد و تورم موضعی باشد. گرچه ضایعات منفرد استخوانی توانایی درگیری کلیه‌ی استخوان‌ها را دارند ولی شایع‌ترین محل‌های درگیر عبارت از جمجمه، فمور، دنده‌ها، فک تحتانی، ستون مهره‌ها و هومروس می‌باشد؛ البته در کودکان، شایع‌ترین محل درگیری، صورت و جمجمه است. در صورت درگیری فک، درگیری فک تحتانی شایع‌تر می‌باشد. تخریب استخوان‌های فک تحتانی و

در بررسی ایمونوهیستوشیمی در بیمار گزارش شده، شاخص CD1 در سلول‌های هیستوسیت مثبت گزارش گردید که به نفع تشخیص گرانولوم ائوزینوفیلیک بود. بررسی‌های ایمونوهیستوشیمیایی روش مناسبی جهت بررسی تشخیص‌های افتراقی بیماری است. Novak و همکاران در مجارستان موردی از گرانولوم ائوزینوفیلیک با درگیری استخوان فک تحتانی در دختری ۲۰ ماهه گزارش کردند که در بررسی‌های ایمونوهیستوشیمیایی، شاخص CD1 و S100 مثبت گزارش شد و پس از ۱۰ ماه درمان، بهبودی کامل در وی حاصل گردید (۲۲).

بیمار گزارش شده، با درمان استروئید و وینکریستین در طی یک سال بهبودی کامل یافت. بر اساس مطالعات موجود، در اکثر موارد، هیستوسیتوز سلول لانگرهانس با ضایعه‌ی منفرد، پاسخ به درمان مطلوبی در درمان با استروئید و شیمی درمانی دارد. با این وجود، با توجه به این که در ۲۵-۱/۶ درصد موارد بسته به محل درگیری و نوع درمان، احتمال عود بیماری وجود دارد، این بیماران باید به مدت طولانی پی‌گیری شوند (۲۳).

در پایان می‌توان این گونه نتیجه‌گیری نمود که در برخورد با بیمارانی با ضایعات استخوانی استئولیتیک یا انفیلتراتیو فک که با درمان‌های معمول دارویی بهبود نمی‌یابند، باید احتمال وجود بیماری هیستوسیتوز سلول لانگرهانس را مد نظر داشت و در طی پی‌گیری موارد بیماری و یا در هنگام بررسی آن، احتمال وجود دیابت بی‌مزه را در نظر گرفت؛ چرا که تشخیص، درمان و پی‌گیری مطلوب و دقیق بیماری در بهبود پیش‌آگهی بیماری، کیفیت زندگی و نیز هزینه‌های اثربخشی درمان تأثیر قابل توجهی دارد.

فوقانی منجر به افتادن دندان‌ها شده، در رادیوگرافی به صورت Free floating قابل مشاهده است (۱۸، ۷). در مورد گزارش شده، افتادگی دندان‌ها مشاهده نگردید.

آدنوپاتی موضعی یا منتشر در یک سوم و هپاتواسپلنومگالی در ۲۰ درصد بیماران دیده می‌شود (۷). در این بیمار، لنفادنوپاتی و هپاتواسپلنومگالی دیده نشد.

Ramani و همکاران در هند، موردی از گرانولوم ائوزینوفیلیک با درگیری استخوان فک تحتانی در پسر ۶ ساله گزارش نمودند؛ با وجود آن که در اکثر موارد، پاسخ به درمان بیماری در گرانولوم ائوزینوفیلیک مطلوب می‌باشد، در مورد گزارش شده در هند بیماری پس از یک دوره‌ی بهبود، بار دیگر عود کرده بود (۱۹).

در مطالعه‌ای در ترکیه، Haberal Can و همکاران موردی از گرانولوم ائوزینوفیلیک با درگیری استخوان فک تحتانی در دختر ۹ ساله‌ای با شکایت درد و تورم فک تحتانی گزارش نمودند. سایر بررسی‌های رادیولوژیک و آزمایشگاهی در این بیمار طبیعی بود ولی در بررسی Skeletal survey از خواهر دو قلووی وی، ضایعه‌ی مشابهی در همان محل (قسمت تحتانی استخوان فک تحتانی) با ابعاد کوچک‌تر (۸ میلی‌متر) و بدون علامت وجود داشت (۲۰).

Guiglia و همکاران در ایتالیا موردی از گرانولوم ائوزینوفیلیک با درگیری استخوان فک تحتانی راست در پسر ۱۲ ساله گزارش کردند که پاسخ به درمان مطلوبی داشت و به دلیل درگیری دندان‌ها، درمان پرودنتال نیز در وی انجام شد. بر اساس یافته‌های آن‌ها، به دلیل تظاهرات دو گانه‌ی بیماری (درگیری دندان‌ها)، درمان آن نیازمند مداخله‌ی دندان‌پزشکان در طول دوره‌ی درمان و پی‌گیری بیماری بود (۲۱).

## References

- Rose BD, Post TW. Clinical physiology of acid-base and electrolyte disorders. 5<sup>th</sup> ed. New York: McGraw-Hill Professional; 2001. p. 748-57, 767-72.
- Kimmel DW, O'Neill BP. Systemic cancer presenting as diabetes insipidus. Clinical and radiographic features of 11 patients with a review of metastatic-induced diabetes insipidus. *Cancer* 1983; 52(12): 2355-8.
- Dunger DB, Broadbent V, Yeoman E, Seckl JR, Lightman SL, Grant DB, et al. The frequency and natural history of diabetes insipidus in children with Langerhans-cell histiocytosis. *N Engl J Med* 1989; 321(17): 1157-62.
- Perez CA, Brady LW, Halperin EC, Schmidt-Ullrich RK. Principles and practice of radiation oncology. 4<sup>th</sup> ed. Philadelphia: Lippincott Williams & Wilkins; 2003.
- Arico M, Haupt R, Russotto VS, Bossi G, Scapaticci S, Danesino C. Langerhans cell histiocytosis in two generations: a new family and review of the literature. *Med Pediatr Oncol* 2001; 36(2): 314-6.
- Histiocytosis syndromes in children. Writing Group of the Histiocyte Society. *Lancet* 1987; 1(8526): 208-9.
- Ladisch S, Jaffe ES. The histiocytoses. In: Pizzo PA, Poplack DG, Editors. Principles and practice of pediatric oncology. Philadelphia: Lippincott Williams & Wilkins; 2002: 735-50.
- Broadbent V, Gadner H, Komp DM, Ladisch S. Histiocytosis syndromes in children: II. Approach to the clinical and laboratory evaluation of children with Langerhans cell histiocytosis. Clinical Writing Group of the Histiocyte Society. *Med Pediatr Oncol* 1989; 17(6): 492-5.
- Haouimi AS, Al Hawsawi ZM, Jameel AN. Unusual location of eosinophilic granuloma. *Saudi Med J* 2004; 25(10): 1489-91.
- Mittheisz E, Seidl R, Prayer D, Waldenmair M, Neophytou B, Potschger U, et al. Central nervous system-related permanent consequences in patients with Langerhans cell histiocytosis. *Pediatr Blood Cancer* 2007; 48(1): 50-6.
- Haupt R, Nanduri V, Calevo MG, Bernstrand C, Braier JL, Broadbent V, et al. Permanent consequences in Langerhans cell histiocytosis patients: a pilot study from the Histiocyte Society-Late Effects Study Group. *Pediatr Blood Cancer* 2004; 42(5): 438-44.
- Yagci B, Varan A, Caglar M, Soylemezoglu F, Sungur A, Orhan D, et al. Langerhans cell histiocytosis: retrospective analysis of 217 cases in a single center. *Pediatr Hematol Oncol* 2008; 25(5): 399-408.
- Martinez-Perez D, Mulliken JB, Arceci RJ. Langerhans cell histiocytosis: an uncommon disease commonly manifesting in the craniofacial skeleton. *Plast Reconstr Surg* 1996; 98(2): 211-6.
- al Ammar AY, Tewfik TL, Bond M, Schloss MD. Langerhans' cell histiocytosis: paediatric head and neck study. *J Otolaryngol* 1999; 28(5): 266-72.
- A multicentre retrospective survey of Langerhans' cell histiocytosis: 348 cases observed between 1983 and 1993. The French Langerhans' Cell Histiocytosis Study Group. *Arch Dis Child* 1996; 75(1): 17-24.
- Kaltsas GA, Powles TB, Evanson J, Plowman PN, Drinkwater JE, Jenkins PJ, et al. Hypothalamo-pituitary abnormalities in adult patients with langerhans cell histiocytosis: clinical, endocrinological, and radiological features and response to treatment. *J Clin Endocrinol Metab* 2000; 85(4): 1370-6.
- Thoma KH. Eosinophilic granuloma with report of one case involving first the mandible, later other bones, and being accompanied by diabetes insipidus. *American Journal of Orthodontics and Oral Surgery* 1943; 29(12): B641-B651.
- Cochrane LA, Prince M, Clarke K. Langerhans' cell histiocytosis in the paediatric population: presentation and treatment of head and neck manifestations. *J Otolaryngol* 2003; 32(1): 33-7.
- Ramani P, Chandrasekar T, Baig MF, Muthusekar MR, Thomas S, Manyam R, et al. Langerhans cell histiocytosis of the mandible in a six-year-old child. *Indian J Dermatol Venereol Leprol* 2007; 73(2): 114-6.
- Haberal Can I, Kurt A, Ozer E, Sari N, Samim E. Mandibular manifestation of Langerhans cell histiocytosis in children. *Oral Oncology Extra* 2005; 41(8): 174-7.
- Guiglia R, Pizzo G, Arico M, Maresi E, Compilato D, Campisi G. Bifocal manifestation of eosinophilic granuloma in a pediatric patient. *Med Sci Monit* 2009; 15(6): CS95-CS99.
- Novak P, Bartyik K, Nemeth I, Seres L. Mandibular eosinophilic granuloma in a 20 month-old child. *Journal of Cranio-Maxillofacial Surgery* 20 A.D.; 36(SUPPL 1): S179.
- Loducca SV, Mantesso A, Araujo NS, Magalhaes MH. Langerhans cell histiocytosis: recurrent lesions affecting mandible in a 10-year-old patient. *J Clin Pediatr Dent* 2001; 25(3): 241-3.

## Langerhans Cell Histiocytosis in a Child with Unifocal Mandibular Lesion and Diabetes Insipidus: A Case Report

Zahra Alian MD<sup>1</sup>, Mahin Hashemipour MD<sup>2</sup>, Mohammad Hassan Moaddab MD<sup>3</sup>

### Abstract

**Background:** Patients with Langerhans cell histiocytosis are at particularly high risk for central diabetes insipidus (CDI) due to hypothalamic-pituitary disease. Langerhans cell histiocytosis (LCH) is a group of idiopathic disorders characterized by the proliferation of specialized bone marrow-derived Langerhans cells and mature eosinophils. Three disease variants were included in this description, eosinophilic granuloma, Letterer-Siwe disease and Hand-Schuller-Christian syndrome.

**Case Report:** We report a patient of Langerhans cell histiocytosis-solitary eosinophilic granuloma of the mandible that presented with diabetes insipidus after biopsy of mass.

**Keywords:** Langerhans cell histiocytosis (LCH), Eosinophilic granuloma, Mandible, Diabetes insipidus.

<sup>1</sup> Student of Pediatric Endocrinology, Department of Pediatrics, School of Medicine, Isfahan University of Medical Sciences, Isfahan, Iran

<sup>2</sup> Professor of Pediatric Endocrinology, Department of Pediatrics, School of Medicine, Isfahan University of Medical Sciences, Isfahan, Iran

<sup>3</sup> Assistant Professor of Pediatric Endocrinology, Department of Pediatrics, School of Medicine, Isfahan University of Medical Sciences, Isfahan, Iran

Corresponding Author: Zahra Alian MD, E-mail: z\_alian@yahoo.com