

بررسی دقت معاینه‌ی فیزیکی در آسیب‌های ناشی از بریدگی با شیشه در ناحیه ساعد و مچ دست

دکتر محمد دهقانی^۱، دکتر مهدی تیموری^۲، دکتر محمد امین اسحاقی^۳، فریناز سهرابی^۳

خلاصه

مقدمه: آسیب‌های نافذ به ساعد و مچ دست یکی از آسیب‌های شایع در بالغین و کودکان می‌باشد که می‌تواند باعث عوارض و ناتوانی‌های بارزی گردد. این مطالعه به بررسی صحت ارزیابی قبل از عمل جراحی در این نوع آسیب‌ها پرداخت.

روش‌ها: در این مطالعه‌ی آینده‌نگر از بین بیمارانی که به بیمارستان کاشانی اصفهان از مرداد ماه ۱۳۸۵ لغایت اسفند ماه ۱۳۸۷ مراجعه کرده بودند، ۱۵۰ نفر با ترومای نافذ ناشی از اجسام برنده‌ی شیشه‌ای به ساعد و مچ دست، وارد مطالعه شدند. در این بیماران، ابتدا یک معاینه‌ی بالینی دقیق و بررسی عناصر آسیب دیده‌ی زخم بدون وسعت بخشیدن به سائز زخم توسط یک متخصص ارتوپدی انجام گرفت و سپس ارزیابی دقیق زخم در اتاق عمل توسط همان شخص انجام شد. اطلاعات جمع‌آوری شده‌ی قبل و بعد از عمل جراحی با هم مقایسه گردید.

یافته‌ها: با وجود صحت کافی ارزیابی قبل از عمل جراحی در مورد آسیب‌های نافذ ساعد و مچ دست در سطح دورسال، ارزیابی قبل از عمل جراحی در مورد آسیب‌های وارد شده به تاندون‌ها، اعصاب و شریان‌ها در سطح ولار از صحت کمتری برخوردار بود. بیشترین عناصری که در سطح ولار آسیب دیده بودند، تاندون‌های فلکسور سطحی (۶۰ درصد موارد)، عصب مدین (۱۸ درصد موارد)، فلکسور کارپی اولناریس (۱۶ درصد موارد) و بیشترین عناصر آسیب دیده در سطح دورسال ساعد، تاندون‌های اکستنسور بودند.

نتیجه‌گیری: به نظر می‌رسد که ارزیابی قبل از عمل جراحی، حتی اگر به شکل دقیق انجام گیرد، وسعت ضایعه در آسیب‌های نافذ ناشی از اجسام برنده‌ی شیشه‌ای در سطح ولار را کمتر تخمین می‌زند؛ بنابراین در این نوع آسیب‌ها (حتی در موارد معاینه‌ی فیزیکی طبیعی)، ارزیابی دقیق و اقدامات جراحی باید مد نظر باشد.

واژگان کلیدی: ساعد، آسیب‌های ناشی از شیشه، تخمین ناکافی.

مقدمه

بیشتر آسیب می‌بینند، در مطالعات گوناگون، متفاوت گزارش شده است.

Noaman در مطالعه‌ی خود بیان کرده است که بیشترین عناصر آسیب دیده، شامل عصب مدین، فلکسورهای سطحی، فلکسورهای عمقی، عصب و شریان اولنا می‌باشد (۳).

در مطالعه‌ای دیگر بیشترین عناصر آسیب دیده شامل فلکسور کارپی اولناریس، عصب مدین،

آسیب‌های نافذ یکی از علل شایع آسیب شدید عروق و اعصاب، هم در بالغین و هم در کودکان، می‌باشد (۱). شایع‌ترین مکانیسم آسیب، بریدگی‌های تصادفی ناشی از اجسام شیشه‌ای است که حدود ۵۵ درصد موارد را شامل می‌شود. سایر علل، آسیب ناشی از چاقو (۲۴ درصد موارد) و آسیب‌های ناشی از اهرهای الکتریکی (۱۱ درصد موارد) می‌باشد (۲)؛ عناصری که

^۱ دانشیار، گروه ارتوپدی، دانشکده‌ی پزشکی، دانشگاه علوم پزشکی اصفهان، اصفهان، ایران.

^۲ دستیار، گروه ارتوپدی، دانشکده‌ی پزشکی، دانشگاه علوم پزشکی اصفهان، اصفهان، ایران.

^۳ دانشجوی پزشکی، دانشکده‌ی پزشکی، دانشگاه علوم پزشکی اصفهان، اصفهان، ایران.

نویسنده‌ی مسؤول: دکتر مهدی تیموری؛ دستیار گروه ارتوپدی دانشکده پزشکی دانشگاه علوم پزشکی اصفهان، اصفهان، ایران.

فلکسورهای سطحی و عصب اولنا بوده است (۴).

Spaghetti wrist شامل پارگی حداقل سه عنصر، که یکی از آنها عصب مدین یا اولنا است، می باشد و یکی از آسیب های شدید و ناتوان کننده دست است (۵).
تشخیص آسیب های تاندونی و عناصر همراه بسیار مهم می باشد؛ چرا که ترمیم اولیه این ساختارها نتایج بهتری نسبت به ترمیم تأخیری دارد. ترمیم تاندون ها بین روز دهم و هفته ی چهارم به عنوان Early secondary و ترمیم بعد از هفته ی چهارم به عنوان Late secondary تعریف شده است. بعد از یک ماه، عبور دادن تاندون فلکسور از غلاف سینوویال و پولی بسیار مشکل است. در این موارد، اگر اسکار وسیع و تخریب غلاف تاندون وجود داشته باشد، می توان گرافت یک مرحله ای تاندون را انجام داد (۶).

مشاهده ی بیماران با آسیب اعصاب محیطی در جنگ جهانی دوم مشخص کرد که هر ۶ روز تأخیر بین آسیب و ترمیم، به طور میانگین باعث از دست رفتن پتانسیل بهبودی در حدود ۱ درصد می گردد و بعد از ۳ ماه این میزان با سرعت بیشتری افزایش می یابد (۷).

Tuncali و همکاران در مطالعه ی خود به این نتیجه رسید که حتی در یک بریدگی کوچک در اندام فوقانی، پتانسیل آسیب عناصر بافت نرم وجود دارد (۸).

Athwal و همکاران هم در مطالعه ی خود به این نتیجه رسیدند که بریدگی ها در مچ دست و ساعد اغلب باعث آسیب عروق و اعصاب محیطی می گردد و با توجه به این نکته که میزان واقعی آسیب مشخص نیست، تمایل کمی برای ارزیابی بالینی زخم در اورژانس وجود دارد (۹).

در مطالعه ی دیگری بیان شده است که معاینه ی کلینیکی دقیق و ارزیابی بالینی زخم در اورژانس، حتی

در موارد مشکوک به آسیب تاندون فلکسور، باید انجام گردد (۱۰).

کودکان به طور معمول همکاری لازم در انجام معاینات را ندارند؛ بنابراین ارزیابی غیرمستقیم تاندون ها باید انجام گردد و در مواردی که شک بالایی برای آسیب وجود دارد، ارزیابی زخم با جراحی باید انجام شود (۱۱).

در مطالعه ی دیگر در بررسی ۳۴ بیمار، که ترومای نافذ ناشی از اجسام شیشه ای داشتند، با وجود معاینه ی فیزیکی طبیعی، لزوم اقدام جراحی برای بیماران، ثابت شده است (۱۲).

با وجود انجام مطالعات فراوان در ارتباط با آسیب های دست، مطالعات کمی درباره ی صحت ارزیابی قبل از عمل جراحی در مورد آسیب های نافذ ناشی از اجسام شیشه ای وجود دارد. این مطالعه، اولین مطالعه ای بدین منظور محسوب می شود.

روش ها

در این مطالعه ی آینده نگر، ۱۵۰ بیمار که به علت ترومای نافذ ناشی از اجسام شیشه ای از مرداد ماه ۱۳۸۵ لغایت اسفند ماه ۱۳۸۷ به بیمارستان کاشانی اصفهان مراجعه کرده بودند، مورد ارزیابی قرار گرفتند.

اطلاعات دموگرافیک بیماران و اطلاعات در مورد اندازه ی زخم، محل آسیب، معاینه ی بالینی و ارزیابی کلینیکی زخم در اورژانس، که توسط متخصص ارتوپدی انجام گرفت، ثبت گردید؛ سپس بیماران توسط همان جراح در اتاق عمل، با بیهوشی یا بی حسی منطقه ای، تحت عمل جراحی قرار گرفتند و میزان دقیق ضایعه مشخص گردید. اطلاعات به دست آمده ی قبل و بعد از عمل جراحی توسط نرم افزار

دست قرار داشت، بیشترین ساختار آسیب دیده، تاندون‌های اکستانسور انگشتان بود. میانگین آسیب تاندونی قبل از عمل جراحی ۲/۱ و بعد از عمل جراحی ۲/۳ بر اساس آزمون Paired t بود که از لحاظ آماری تفاوت قبل و بعد از عمل جراحی، معنی‌دار نبود ($P = 0/32$).

در بیمارانی که زخمشان در سطح ولار ساعد و مچ دست قرار داشت، بیشترین عناصری که دچار آسیب شده بودند شامل فلکسورهای سطحی انگشتان (۶۰ درصد موارد)، عصب مدین (۱۸ درصد موارد)، فلکسور کارپی اولناریس (۱۶ درصد) بود (نمودار ۱).

میانگین عناصر آسیب دیده بر اساس معاینه‌ی بالینی و ارزیابی زخم قبل از عمل جراحی، ۳/۲ برای تاندون، ۱/۱ در مورد عصب بود که این آمار در بعد از عمل جراحی، ۵/۶ برای تاندون و ۱/۴ برای عصب محاسبه شد؛ از لحاظ آماری تفاوت قبل و بعد از عمل جراحی معنی‌دار بود ($P < 0/001$).

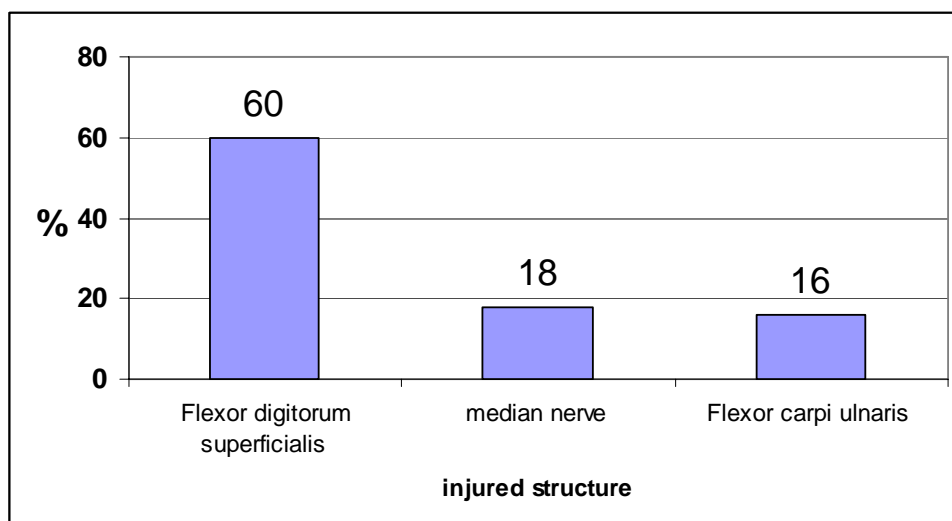
آماري SPSS (SPSS Inc., Chicago, IL) آنالیز شد. برای مقایسه‌ی داده‌ها از آزمون‌های Mann-Whitney، χ^2 و Paired t استفاده شد.

یافته‌ها

از ۱۵۰ بیمار مورد مطالعه، ۱۳۰ نفر مرد (۸۷ درصد) و ۲۰ نفر زن (۲۳ درصد) بودند. در بین مردان، ۵۶ درصد بی‌کار و ۱۰ درصد دارای شغل آزاد و بقیه کارگر بودند؛ همه‌ی زن‌ها خانه‌دار بودند.

میانگین سنی بیماران مورد مطالعه $41 \pm 28/6$ سال بود. درگیری اندام فوقانی راست ۶۸ درصد و اندام فوقانی چپ ۳۲ درصد و بر اساس آزمون χ^2 ، تفاوت بین دو گروه از لحاظ آماری بارز بود ($P = 0/001$).

در ۲۷ نفر (۱۸ درصد)، زخم در سطح دورسال ساعد و مچ دست و در ۱۲۳ نفر (۸۲ درصد)، زخم در سطح ولار ساعد و مچ دست قرار داشت که تفاوت بین دو گروه از نظر آماری معنی‌دار بود ($P < 0/001$). در بیمارانی که زخم در سطح دورسال ساعد و مچ



نمودار ۱. عناصر آسیب دیده از زخم‌ها در سطح ولار ساعد و مچ دست

بحث

آسیب‌های نافذ ناشی از اجسام شیشه‌ای یک علت شایع آسیب‌های عصبی - عروقی در بالغین و کودکان می‌باشد. تشخیص صحیح عناصر آسیب دیده، ضروری است؛ چرا که ترمیم سریع نتایج خوبی دارد؛ البته نیل به این نتایج، نیاز به توان‌بخشی صحیح، پی‌گیری دقیق و همکاری بیمار دارد (۱).

ارزیابی کلینیکی و عملکردی نسبت به ارزیابی سطحی و مطالعات نوروفیزیولوژیک ارزش بیشتری دارد. بعد از ترمیم تاندون‌ها، نتایج خوب تا عالی در دامنه‌ی حرکتی و عملکرد اندام را می‌توان انتظار داشت ولی نتایج عملکردهای بعد از ترمیم اعصاب متغیر است و هرچه بیمار جوان‌تر باشد، نتایج عمل جراحی بهتر می‌شود (۱۱).

مطالعه‌ی ما، اولین مطالعه‌ای بود که صحت معاینه‌ی بالینی و ارزیابی کلینیکی زخم را در آسیب‌های نافذ ناشی از اجسام شیشه‌ای در میچ و ساعد، قبل از عمل جراحی ارزیابی کرد.

میزان عناصر آسیب دیده در مطالعات مختلف، متفاوت بوده است؛ در مطالعه‌ی ما بیشترین عناصری که در سطح ولار دچار آسیب شدند، تاندون فلکسورهای سطحی، عصب مدین و تاندون فلکسور کاری اولناریس بود.

بر اساس داده‌های مطالعه‌ی ما، معاینه‌ی بالینی و ارزیابی کلینیکی زخم در اورژانس، صحت کافی جهت مشخص کردن عناصر آسیب دیده در سطح دورسال ساعد و میچ دست دارد که این نتیجه در هیچ مطالعه‌ای تاکنون گزارش نشده است.

در سطح ولار میچ دست و ساعد، صحت معاینه‌ی بالینی و ارزیابی کلینیکی زخم در اورژانس، به شکل

بارزی کمتر از صحت ارزیابی زخم در اتاق عمل می‌باشد که مشابه نتایج سایر مطالعات است.

Gibson و همکاران نشان دادند که در حدود نیمی از معاینات ساعد و میچ دست در تروماهای نافذ، ۳ خطا یا بیشتر وجود دارد و آسیب در ۳۳ درصد موارد در ارزیابی قبل از عمل جراحی، یافت نمی‌شود (۱۲).

در مطالعه‌ی دیگری نشان داده شده است که به علت وسعت آسیب و میزان نامشخص آسیب، تمایل کمی برای ارزیابی قبل از عمل جراحی در اورژانس وجود دارد (۸).

Tuncali و همکاران دریافتند که حتی در پارگی‌های کوچک در اندام فوقانی، پتانسیل برای آسیب عناصر عمقی وجود دارد (۷).

در مطالعه‌ی دیگری گزارش شده است که درصد بالایی از آسیب مخفی، در پارگی‌های تمام‌ضمانت در ساعد و میچ دست وجود دارد (۱۳).

Bukhari و همکاران نیز نشان دادند که آسیب‌های وارد شده به میچ دست و ساعد می‌تواند باعث عوارض ناتوان‌کننده شود؛ بنابراین معاینات قبل از عمل جراحی می‌تواند آسیب‌ها را کمتر از میزان واقعی تخمین بزند (۱۱).

به نظر ما، این تفاوت بین صحت ارزیابی در سطح دورسال و ولار ساعد و میچ دست، به آناتومی تاندون و اعصاب در این نواحی بستگی دارد. در سطح ولار ساعد و میچ دست، دو تاندون فلکسور برای هر انگشت وجود دارد که شامل فلکسور سطحی و عمقی است. اگر یکی از این عناصر دچار آسیب شوند، تاندون دیگر می‌تواند انگشت را فلکس کند؛ اما در سطح دورسال برای هر انگشت یک تاندون اکستانسور وجود دارد و اگر این تاندون پاره شود، بیمار نمی‌تواند انگشت را

اکستند کند (۱۴).

ولار، ارزیابی دقیق ارتوپدی و انجام عمل جراحی حتی در مواردی که ارزیابی بالینی طبیعی باشد، باید مد نظر قرار گیرد.

به طور کلی به نظر می‌رسد که اگر اجسام شیشه‌ای باعث آسیب نافذ شود، به خصوص در زخم‌های سطح

References

1. Ionomou TG, Zuker RM, Michelow BJ. Management of major penetrating glass injuries to the upper extremities in children and adolescents. *Microsurgery* 1993; 14(2): 91-6.
2. Noaman HH. Management and functional outcomes of combined injuries of flexor tendons, nerves, and vessels at the wrist. *Microsurgery* 2007; 27(6): 536-43.
3. Weinzweig N, Chin G, Mead M, Gonzalez M. Spaghetti wrist: management and results. *Plast Reconstr Surg* 1998; 102(1): 96-102.
4. Yuksel F, Peker F, Acikel C, Cellkoz B. Second-hand management of spaghetti wrist: do not hesitate to explore. *Ann Plast Surg* 2002; 49(5): 500-4.
5. Kleinert HE, Verdan C. Report of the Committee on Tendon Injuries (International Federation of Societies for Surgery of the Hand). *J Hand Surg Am* 1983; 8(5 Pt 2): 794-8.
6. Jobe MT, Martinez SF. Peripheral nerve injury. In: Campbell WC, Canale ST, Beaty JH, Editors. *Campbell's operative orthopaedics*. Philadelphia: Mosby/Elsevier, 2008. p. 3652.
7. Tuncali D, Yavuz N, Terzioğlu A, Aslan G. The rate of upper-extremity deep-structure injuries through small penetrating lacerations. *Ann Plast Surg* 2005; 55(2): 146-8.
8. Athwal GS, Wolfe SW. Treatment of acute flexor tendon injury: zones III-V. *Hand Clin* 2005; 21(2): 181-6.
9. Voche P, Merle M. Injuries of the flexor tendons of the hand. *Rev Prat* 1994; 44(18): 2423-8.
10. Havenhill TG, Birnie R. Pediatric flexor tendon injuries. *Hand Clin* 2005; 21(2): 253-6.
11. Bukhari AJ, Saleem M, Bhutta AR, Khan AZ, Abid KJ. Spaghetti wrist: management and outcome. *J Coll Physicians Surg Pak* 2004; 14(10): 608-11.
12. Gibson TW, Schnall SB, Ashley EM, Stevanovic M. Accuracy of the preoperative examination in Zone 5 wrist lacerations. *Clin Orthop Relat Res* 1999; (365): 104-10.
13. McNicholl BP, Martin J, McAleese P. Subclinical injuries in lacerations to the forearm and hand. *Br J Surg* 1992; 79(8): 765-7.
14. Wright PE. Flexor and extensor tendon injuries. In: Canale ST, Campbell WC, Editors. *Campbell's operative orthopaedics*. Philadelphia: Elsevier; 2008. p. 3852-99.

Accuracy of the Preoperative Examination of Glass Injury to the Forearm and Wrist

Mohammad Dehghani MD¹, Mehdi Teimouri MD², Mohammad Amin Eshaghi MD²,
Farinaz Sohrabi³

Abstract

Background: A glass injury to the wrist and forearm is a common condition in adults and children that may cause significant discomfort and disability. This study was conducted to evaluate the accuracy of preoperative examination of this injury.

Methods: In this prospective study, among patients referred to Kashani hospital in Isfahan, Iran from August 2006 to March 2008, 150 patients with glass injury to the wrist and forearm were enrolled. In this case, the first, careful clinical examination and routine exploration without expansion of wound was done by an orthopedic specialist and then surgical exploration in the operative room was done for the same patient by the same physician. The evaluated information was obtained and compared before and after treatment.

Findings: Despite the enough accuracy of preoperative examination in glass injury of dorsal side of wrist and forearm, the preoperative examination significantly underestimated the amount of damage to tendons, nerves and arteries on the volar side of forearm and wrist. The most frequent injury pattern was the flexor digitorum superficialis (60%), median nerve (18%), and Flexor carpi ulnaris (16%). The most injured structure on dorsal side of forearm was Extensor digitorum tendons.

Conclusion: It seemed that the preoperative examination, even when specifically evaluating for deficiencies is done, significantly underestimates the extent of glass injury to the volar side of wrist and forearm. If glass is implicated as a causative agent, careful orthopedic evaluation and surgical management should be considered even in sight of a normal preoperative examination.

Key words: Underestimation, Glass injury, Forearm.

¹ Associate Professor, Department of Orthopedic Surgery, School of Medicine, Isfahan University of Medical Sciences, Isfahan, Iran.

² Clinical Residence, Department of Orthopedic Surgery, School of Medicine, Isfahan University of Medical Sciences, Isfahan, Iran.

³ Student of Medicine, School of Medicine, Isfahan University of Medical Sciences, Isfahan, Iran.

Corresponding Author: Mehdi Teimouri MD, Email: dr.teimouri@yahoo.com