

## سندرم اهلرز – دانلس با ضایعات پوستی تومور کاذب مولوسکوئید، اسفروئید و کیست کراتینی؛ گزارش یک مورد نادر

دکتر منصور مقیمی<sup>۱</sup>، حمید رضا سلطانی گردفرامری<sup>۲</sup>، امید امینی راد<sup>۳</sup>

### خلاصه

**مقدمه:** سندرم اهلرز- دانلس (Ehlers-Danlos یا EDS) شامل گروهی از اختلالات ارثی نادر و ناهمگون بافت همبند است که با افزایش محدوده‌ی حرکات مفصل، شکنندگی و افزایش قابلیت ارتجاعی پوست مشخص می‌شود. تشخیص این سندرم اغلب دشوار می‌باشد و بیشتر بر معیارهای بالینی و سابقه‌ی فامیلی استوار است. تاکنون ضایعات پوستی مختلفی از این بیماری گزارش شده است و علت اصلی گزارش این مورد، وجود ضایعات پوستی مختلف و همزمان در این بیمار بود.

**معرفی بیمار:** بیمار، پسر ۱۱ ساله‌ای بود که با ضایعات پوستی در ساعد راست، آرنج چپ و زانوی راست در پی ترومای خفیف مراجعه نمود؛ وی سابقه‌ی ضایعات مشابه، تأخیر در ترمیم زخم، کبودی آسان و دررفتگی مکرر مچ‌ها را نیز از کودکی ذکر می‌کرد. با توجه به علائم بالینی، تشخیص احتمالی سندرم اهلرز- دانلس برای وی مطرح گردید ولی به دلیل عدم وجود تست تشخیصی اختصاصی آن در کشور، این تشخیص قطعی نشد. پس از برداشت و ارسال ضایعات پوستی بیمار به آزمایشگاه آسیب شناسی، ندول اسفروئید ساعد، هماتوم سازمان یافته در آرنج و کیست کراتینی در زانوی راست تشخیص داده شد.

**نتیجه‌گیری:** در سندرم اهلرز- دانلس ضایعات پوستی مختلفی، مانند نکروز چربی و هماتوم تروماتیک، فتق چربی به داخل درم با کلسیفیکاسیون و اسکارهای آتروفیک، گزارش شده است. وجود سه ضایعه‌ی پوستی هم‌زمان، به ویژه کیست کراتینی پرفوره با آماس برجسته‌ی جسم خارجی، این مورد را از گزارش‌های قبلی متمایز می‌کند. بنا بر بررسی‌های صورت گرفته، بیمار گزارش شده اولین مورد سندرم اهلرز- دانلس با تظاهرات اختصاصی پوستی در کشور می‌باشد.

**واژگان کلیدی:** سندرم Ehlers-Danlos، تومور کاذب مولوسکوئید، اسفروئید، کیست کراتینی

### مقدمه

این اختلال از هر سه مدل مندلی تبعیت می‌کند. ناهمگونی بالینی و مدل‌های مختلف انتقال EDS بر اساس نوع کلاژن درگیر و ماهیت ملکول ناقص تا حدودی قابل توضیح است (۶).

این اختلال، اولین بار توسط بقراط در سال ۴۰۰ قبل از میلاد مطرح شد (۷)؛ در سال‌های ۱۹۰۱ و ۱۹۰۸ Ehlers و Danlos، درماتولوژیست‌های دانمارکی و فرانسوی، آن را گزارش کردند و در سال ۱۹۳۰، سندرم Ehlers-Danlos نام گرفت (۸). در اواخر

سندرم اهلرز- دانلس (Ehlers-Danlos یا EDS) شامل گروهی از اختلالات ارثی نادر و ناهمگون بافت همبند است که با افزایش محدوده‌ی حرکات مفصل، شکنندگی و افزایش قابلیت ارتجاعی پوست و نقص دریچه‌های قلبی مشخص می‌شود (۴-۱)؛ حاصل نقص در ساختار کلاژن فیبریلر می‌باشد (۵) و درگیری بافت‌های غنی از کلاژن نظیر پوست، رباط و مفصل در بیشتر انواع EDS به چشم می‌خورد. نحوه‌ی وراثت

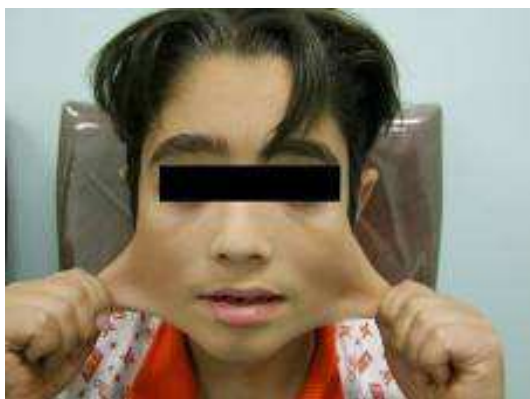<sup>۱</sup> استادیار، گروه پاتولوژی، دانشگاه علوم پزشکی شهید صدوقی، یزد، ایران.

<sup>۲</sup> دانشجوی پزشکی، عضو انجمن علمی پزشکی، دانشگاه آزاد اسلامی، واحد یزد، یزد، ایران.

<sup>۳</sup> دانشجوی پزشکی، عضو کمیته‌ی تحقیقات دانشجویی، دانشگاه علوم پزشکی شهید صدوقی، یزد، ایران.

نویسنده‌ی مسؤول: حمیدرضا سلطانی گردفرامری

و مادر وی نسبت فAMILIاری نداشتند و سابقه‌ی ضایعات مشابه در گذشته و نیز در افراد خانواده ذکر نمی‌شد. بنا بر گفته‌ی مادر، بیمار در هنگام تولد نارس (Premature) نبوده و با زایمان طبیعی متولد شده بود. بعد از تولد، به جز صاف بودن کف پا اختلال دیگری نداشت و به تدریج شلی عضلانی و تأخیر در کسب مهارت حرکتی در وی ایجاد شده بود. بیمار در سن ۲ سال و ۸ ماهگی شروع به راه رفتن کرده بود. در تاریخچه‌ی وی، شکستگی استخوان‌های مچ پای دو طرف و ساق پا در اثر ضربه، در رفتگی مکرر مچ دست و پا، خستگی زودرس، افزایش زمان خواب، تأخیر در ترمیم زخم و کبودی آسان وجود داشت ولی سابقه‌ای از خونریزی یا پارگی ارگان‌های داخلی ذکر نمی‌شد. در معاینه، حال عمومی بیمار خوب بود. ندول‌های کوچک زیرجلدی با دردناکی (Tenderness) خفیف در ساعد راست، ضایعه‌ی پوستی ندولر با سطح زخمی، برجسته و قهوه‌ای رنگ در آرنج چپ و نیز ندول خاکستری رنگ در پوست زانوی راست وجود داشت. پوست، قوام نرم، شلی و قابلیت ارتجاعی زیاد داشت (شکل ۱) و در ناحیه‌ی شکم تا حدودی چین خورده به نظر می‌رسید. پوست، نازک و شفاف نبود.



شکل ۱. افزایش قابلیت ارتجاعی پوست در سندرم اهلرز- دانلس

دهه‌ی ۱۹۶۰، تلاش‌ها برای طبقه‌بندی EDS آغاز شد (۷، ۹-۱۰) و اولین طبقه‌بندی منسجم آن در سال ۱۹۸۶ در برلین صورت گرفت که اختلال را به ۱۰ گروه تقسیم کرد (۱۱). ۱۱ سال بعد، یعنی در سال ۱۹۹۷، در Villefranche فرانسه، در طبقه‌بندی دیگری بر اساس توضیح پایه‌ی مولکولی (۵)، EDS در ۶ گروه جای گرفت. امروزه مشخص شده است که این طبقه‌بندی نیز کارآمد نیست و بسیاری از بیماران را نمی‌توان در این گروه‌ها قرار داد.

برخی منابع شیوع EDS را بین یک مورد در هر ۵۰۰۰ تا ۵۶۰۰۰۰ تولد متغیر می‌دانند (۱۲). این اختلال، همه‌ی نژادها و اقوام را بدون ارجحیت جنسی درگیر می‌کند (۸، ۵). در EDS، ضایعات پوستی مختلفی ایجاد می‌گردد؛ به طوری که در برخی بیماران ندول‌های زیرجلدی اسفروئید با قوام به نسبت سفت در محل‌های نکرور چربی تروماتیک مشاهده می‌شود؛ در تیپ I نیز تومور کاذب مولوسکوئید دیده می‌شود که شامل چربی و مواد موکوئیدی احاطه شده در کیسول فیبرو است و در برخی مواقع کلسیفیه می‌باشد. این تومورهای اسفنجی آبی-خاکستری ناشی از تجمع بافت همبند، ممکن است در پوست و به ویژه، در محل اسکارها و نقاط تحت فشار تشکیل شود (۱۳). تشخیص این سندرم اغلب دشوار می‌باشد و بیشتر بر معیارهای بالینی و سابقه‌ی فAMILIاری استوار است (۴). در این مقاله، معرفی یک مورد نادر از این سندرم و بررسی ضایعات پوستی وی انجام می‌شود.

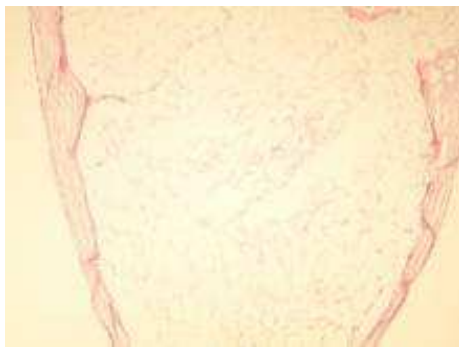## گزارش مورد

بیمار، پسر ۱۱ ساله‌ی ساکن یزد بود که با ضایعات پوستی جدید در نواحی ساعد راست، آرنج چپ و زانوی راست در پی ترومای خفیف مراجعه نمود. پدر

اسکار آتروفیک در ناحیه‌ی قدامی ساق راست دیده می‌شد.

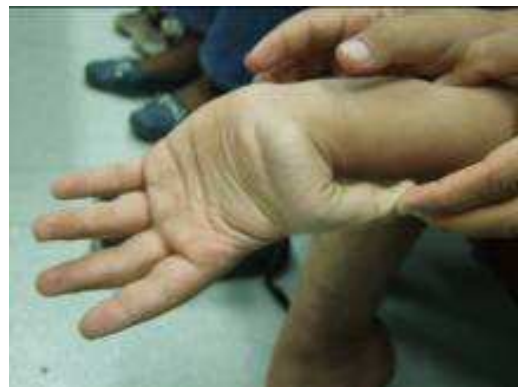ضایعه‌ی هیپرموبیلیتی بر اساس نمره‌بندی Beighton بررسی شد که انگشت کوچک هر دو دست بیمار به صورت انفعالی و بیش از ۹۰ درجه به عقب خم (Dorsiflexion) و آرنج‌ها نیز به طور انفعالی بیش از ۱۰ درجه باز (Hyperextension) می‌شد. Dorsiflexion تا سطح فلکسور ساعد فقط در انگشت شست چپ دیده می‌شد (شکل ۲). به گفته‌ی مادر بیمار، وی پیشتر می‌توانست کف هر دو دست خود را بدون خم شدن زانو به سطح زمین برساند (از معیارهای بیگتون). در ستون فقرات بیمار هیچ گونه ناهنجاری دیده نمی‌شد. بیمار از نظر بینایی مشکلی نداشت. در اکوکاردیوگرافی، دریچه‌ها سالم بود و شواهدی از آنوریسم دیده نمی‌شد. آزمایش‌های معمول نیز نکته‌ی خاصی را نشان نمی‌داد.

ندولر خاکستری رنگ به اقطار  $1/5 \times 1/3$  سانتی‌متر و ضخامت  $0/8$  با ناحیه‌ی قهوه‌ای رنگ برجسته و زخمی به قطر ۱ سانتی‌متر و در زانوی راست، ندول پوستی با سطح خاکستری رنگ به قطر  $1/5$  و ضخامت  $0/8$  سانتی‌متر با قوام نیمه سفت و سطح مقطع با نواحی قهوه‌ای رنگ وجود داشت. در بررسی میکروسکوپی ندول ساعد راست، بافت چربی نکروتیک دیده می‌شد (شکل ۳) که توسط لایه ضخیمی از کلاژن متراکم احاطه گردیده بود. این ضایعه با نکروز چربی تروماتیک مطابقت داشت که به



شکل ۳. نکروز چربی تروماتیک در اسفروئید زیرجلدی (بزرگ‌نمایی ۱۰۰)

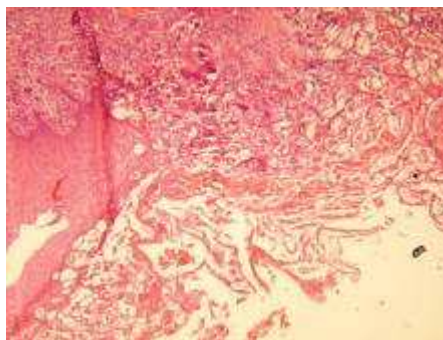
صورت ندول‌های زیرجلدی اسفروئید با قوام سفت در برخی از موارد EDS وجود دارد. در نمونه‌ی پوست آرنج چپ، ناحیه‌ی هموراژیک با حاشیه‌ای متشکل از بافت گرانولاسیون در درم دیده می‌شد. مرکز پوست زخمی بود و تغییرات هیپرپلاستیک در اپی‌درم مجاور آن دیده می‌شد. این تغییرات دال بر هماتوم تروماتیک بود که از لحاظ بالینی ضایعه‌ی Psudotumor با قوام نرم و سطح چین خورده (مولوسکوئید) ایجاد می‌نماید. در ندول پوست زانوی راست، کیست کراتینی با پارگی جدار (شکل ۴) و آماس برجسته‌ی جسم خارجی در درم حاشیه آن وجود داشت.



شکل ۲. دورسی فلکشن انفعالی انگشت شست به سمت ساعد

جهت تشخیص و درمان علامتی، ضایعات پوستی به طور کامل برداشته شد و به آزمایشگاه آسیب شناسی ارسال گردید. در بررسی ماکروسکوپی ساعد راست، ندول کوچک به رنگ زرد روشن با قوام سفت و به قطر  $0/5$  سانتی‌متر، در آرنج چپ، پوست با سطح

چانه دیده می‌شود (۸). بیمار مورد گزارش، تورم سریع و فراوان در اثر تروما و کبودی بعد از فروکش کردن آن را ذکر می‌کرد اما اسکار کاغذی در وی دیده نشد. کبودی آسان و پیگمانتاسیون هموسیدرین با تغییر رنگ مایل به قهوه‌ای در پوست محل‌هایی که به طور مکرر در معرض تروما هستند، در این افراد دیده می‌شود (۱۳)؛ این مشخصه، تظاهر بالینی غالب و اولیه تیپ عروقی است (۲). در نوع عروقی، پوست قابلیت ارتجاعی ندارد اما نازک و شفاف است و وریدها در سینه، شکم و انتهاها به چشم می‌خورد (۸). تومور کاذب مولوسکوئید، که از تظاهرات تیپ I است، در بیمار حاضر در پوست آرنج چپ دیده شد. ندول‌های زیرجلدی نرم و کوچک (اسفروئید)، که در رادیوگرافی کلسفیه هستند، در بیشتر از یک سوم بیماران و به طور عمده در ساق و ساعد آن‌ها، وجود دارد (۱۳). این ضایعه در ساعد راست بیمار دیده شد. یکی دیگر از مشخصه‌های EDS، هیپرموبیلیتی مفاصل است که در تیپ III به همراه درد و دررفتگی مفاصل به طور مشخص وجود دارد؛ ولی درگیری پوست در این تیپ حداقل می‌باشد (۱۶). وجود هیپرموبیلیتی بر اساس طبقه‌بندی بیگتون تعیین می‌شود که بر اساس آن، بیمار حاضر با کسب ۵/۹ نمره و ۲ معیار مینور دیگر، تظاهر هیپرموبایل را نشان می‌داد ولی درد مفاصل نداشت (۱۷). در نوع آرتروکلاسیا (VII a,b)، پوست افزایش قابلیت ارتجاعی دارد و کبودی خفیف تا متوسط و اسکار آتروفیک و هموسیدروتیک نیز در آن‌ها دیده می‌شود (۱۸) اما عدم هیپرموبیلیتی عمومی و شدید مفاصل و دررفتگی دوطرفه‌ی مفصل لگن، که در نوع VII حتمی است (۱۵)، احتمال ابتلا به این نوع را در بیمار بسیار کم می‌کند. از تظاهرات نوع



شکل ۴. کیست شاخی با جدار پرفوره و واکنش جسم خارجی (بزرگنمایی ۱۰۰)

بیمار با حال عمومی خوب مرخص گردید و تاکنون به جز عود ضایعه‌ی آرنج چپ به دنبال تروما، مشکل دیگری نداشته است.

## بحث

سندرم Ehlers-Danlos یک گروه از بیماری‌های بافت همبند را تشکیل می‌دهد که با سه‌گانه‌ی (Triad) بالینی افزایش محدوده‌ی حرکت مفصل، افزایش قابلیت ارتجاعی و شکنندگی پوست مشخص می‌شود و ناهمگونی علایم بالینی با یافته‌های ژنتیکی و بیوشیمیایی در آن شایع است (۱۴). اگر تعیین نقص ژنتیکی و بیوشیمیایی ممکن باشد، تشخیص بیماری و نوع آن مسجل می‌شود. معاینات بالینی، مرحله‌ی ضروری در تشخیص EDS هستند (۱۵). یکی از مهم‌ترین مشخصات بالینی EDS، افزایش قابلیت ارتجاعی پوست می‌باشد؛ بدین صورت که پوست به آسانی کش می‌آید و پس از رها شدن بر می‌گردد (۸). این مشخصه در سه تیپ I، II و III بارزتر است (۱۶). در این بیماران، ترمیم زخم با تأخیر صورت می‌گیرد و نتیجه‌ی آن اسکار پهن آتروفیک است که در بعضی مواقع به شکل اسکار «کاغذ سیگاری» می‌باشد. این اسکار به طور عمده در زانو، آرنج، ساق، پیشانی و

سودموزگراتوما الاستیکوم و کوتیس لاکسا) فقط در کوتیس لاکسا ترمیم زخم طبیعی می‌باشد (۲۳، ۷).

### نتیجه‌گیری

در بیمار حاضر، عدم وجود کیفواسکولیوز مادرزادی و مشکلات چشمی، رد کننده‌ی تیپ VI هیپرموبیلیتی شدید مفاصل، تغییرات برجسته‌ی پوست و عدم کیفواسکولیوز رد کننده‌ی نسبی تیپ VII a,b نبود، کوتیس لاکسا و شکنندگی شدید پوست رد کننده‌ی نسبی تیپ VII c و عدم مشکلات قلبی - عروقی رد کننده‌ی نسبی تیپ IV می‌باشد. وجود اسفروئیدهای زیرجلدی، تومور کاذب مولوسکوئید، اسکار آتروفیک، کبودی آسان و افزایش قابلیت ارتجاعی پوست در این بیمار بیشتر به نفع نوع I-II بیماری نسبت به نوع III است. بر اساس بررسی‌های صورت گرفته و جستجوهای اینترنتی، این بیمار اولین و تنها مورد گزارش شده‌ی EDS با این گونه ضایعات پوستی در کشور می‌باشد.

درماتواسپاراکسیس (VIIc)، شکنندگی پوست است که منجر به اکیموز شدید می‌گردد؛ علائم کوتیس لاکسا نیز در این تیپ وجود دارد (۱۹، ۲). نبود شواهدی از اکیموز شدید ابتلا به تیپ (VIIc) را کمرنگ می‌کند. همچنین، عدم وجود هر گونه اختلال در ستون فقرات احتمال ابتلا به تیپ کیفواسکولیوز (VI) را کم می‌کند (۲۰). EDS را باید از سندرم‌های مارفان، لوئیس - دیتز و کوتیس لاکسا به عنوان بیماری جداگانه افتراق داد. در EDS نسبت به سندرم مارفان، شکنندگی پوست بیشتر و هیپرموبیلیتی مفاصل شدیدتر است. سندرم لوئیس - دیتز با تظاهرات قلبی - عروقی، کرانیوفاسیال و سیستم اسکلتی مشخص می‌شود (۲۱). افزایش قابلیت ارتجاعی پوست در EDS باید با شلی پوست در کوتیس لاکسا و سندرم Debasy افتراق داده شود که در آن‌ها پوست آویزان است و به آهستگی بر می‌گردد (۷). کوتیس لاکسا با خم شدن پوست شل بر روی صورت و تنه مشخص می‌شود (۲۲). در میان سندرم‌های هیپرالاستیسیتی (سندرم اهلرز - دانلس،

### References

- De Felice C, Di Maggio G, Toti P, Parrini S, Salzano A, Lagrasta UE, et al. Infantile hypertrophic pyloric stenosis and asymptomatic joint hypermobility. *J Pediatr* 2001; 138(4): 596-8.
- Walker LC, Teebi AS, Marini JC, De Paepe A, Malfait F, Atsawasuwan P, et al. Decreased expression of lysyl hydroxylase 2 (LH2) in skin fibroblasts from three Ehlers-Danlos patients does not result from mutations in either the coding or proximal promoter region of the LH2 gene. *Mol Genet Metab* 2004; 83(4): 312-21.
- Whitelaw SE. Ehlers-Danlos syndrome, classical type: case management. *Dermatol Nurs* 2004; 16(5): 433-6, 449.
- Rook A. Genetic Disorder. In: Kumar V, Abbas AK, Fausto N, Robbins SL, Cotran RS, Editors. *Robbins and Cotran pathologic basis of disease*. Philadelphia: Elsevier Saunders, 2005. p. 155-6.
- Parapia LA, Jackson C. Ehlers-Danlos syndrome-a historical review. *Br J Haematol* 2008; 141(1): 32-5.
- Tschernogobow A. Cutis laxa. *Mhft Prakt Dermatol* 1892; 14: 76.
- Callewaert B, Malfait F, Loeys B, De Paepe A. Ehlers-Danlos syndromes and Marfan syndrome. *Best Pract Res Clin Rheumatol* 2008; 22(1): 165-89.
- Beighton P. *The Ehlers-Danlos syndrome*. London: Heinemann Medical; 1970. p. 1-194.
- Beighton P, De Paepe A, Danks D, Finidori G, Gedde-Dahl T, Goodman R, et al. *International Nosology of Heritable Disorders of Connective Tissue*, Berlin, 1986. *Am J Med Genet* 1988; 29(3): 581-94.
- Beighton P, De Paepe A, Steinmann B, Tsipouras P, Wenstrup RJ. Ehlers-Danlos

- syndromes: revised nosology, Villefranche, 1997. Ehlers-Danlos National Foundation (USA) and Ehlers-Danlos Support Group (UK). *Am J Med Genet* 1998; 77(1): 31-7.
11. Behrman RE, Kliegman R, Jenson HB. *Nelson textbook of pediatrics*. Philadelphia: Saunders; 2004. p. 2207-8.
  12. Byers PH. Ehlers-Danlos syndrome: recent advances and current understanding of the clinical and genetic heterogeneity. *J Invest Dermatol* 1994; 103(5 Suppl): 47S-52S.
  13. Beighton P, Horan F. Orthopaedic aspects of the Ehlers-Danlos syndrome. *J Bone Joint Surg Br* 1969; 51(3): 444-53.
  14. Yen JL, Lin SP, Chen MR, Niu DM. Clinical features of Ehlers-Danlos syndrome. *J Formos Med Assoc* 2006; 105(6): 475-80.
  15. Sacheti A, Szemere J, Bernstein B, Tafas T, Schechter N, Tsiouras P. Chronic pain is a manifestation of the Ehlers-Danlos syndrome. *J Pain Symptom Manage* 1997; 14(2): 88-93.
  16. Giunta C, Superti-Furga A, Spranger S, Cole WG, Steinmann B. Ehlers-Danlos syndrome type VII: clinical features and molecular defects. *J Bone Joint Surg Am* 1999; 81(2): 225-38.
  17. Nusgens BV, Verellen-Dumoulin C, Hermanns-Le T, De Paepe A, Nuytinck L, Pierard GE, et al. Evidence for a relationship between Ehlers-Danlos type VII C in humans and bovine dermatosparaxis. *Nat Genet* 1992; 1(3): 214-7.
  18. Rook A, Burns T. *Rook's textbook of dermatology*. 7<sup>th</sup> ed. Oxford: Wiley-Blackwell; 2004. p. 31-5.
  19. De Paepe A, Malfait F. Bleeding and bruising in patients with Ehlers-Danlos syndrome and other collagen vascular disorders. *Br J Haematol* 2004; 127(5): 491-500.
  20. Abel MD, Carrasco LR. Ehlers-Danlos syndrome: classifications, oral manifestations, and dental considerations. *Oral Surg Oral Med Oral Pathol Oral Radiol Endod* 2006; 102(5): 582-90.
  21. Viassolo V, Lituania M, Marasini M, Dietz H, Benelli F, Forzano F, et al. Fetal aortic root dilation: a prenatal feature of the Loeys-Dietz syndrome. *Prenat Diagn* 2006; 26(11): 1081-3.
  22. Champion P, Ryan F. A case of congenital cutis laxa (generalized elastolysis). *Can Respir J* 2005; 12(3): 151-2.
  23. Shah-Desai SD, Collins AL, Tyers AG. Surgical correction of entropion and excess upper eyelid skin in congenital cutis laxa: a case report. *Orbit* 1999; 18(1): 53-8.

## Ehlers-Danlos Syndrome with Muluscoid Pseudo-tumor, Spheroid and Keratinous Cyst – Report a Rare Case

Mansoor Moghimi MD<sup>1</sup>, Hamid Reza Soltani<sup>2</sup>, Omid Amini-rad<sup>3</sup>

### Abstract

**Background:** Ehlers-danlos syndrome is consisted of a group of heterogeneous and rare inherited disorders of connective tissue that is diagnosed by increased range of joint movements, friability, and increasing of skin elasticity. The diagnosis of this syndrome is often difficult and based on clinical criteria and family history. Many skin lesions are reported from the disease up to now and various and simultaneously skin lesions in this case is the main propose of this report.

**Case report:** A 11-year-old male with cutaneous lesions on the right forearm, left elbow, and right knee was referred after a mild injury. Patient recalled history of similar lessions, delay in wound healing, easy bruising, and recurrent dislocation of wrist from childhood period. According to clinical manifestation, Ehlers-danlos syndrome was probable diagnosis for this patient. However due to the disavailability of specific diagnostic test in our country, there was no definite diagnosis. After sending biopsies of skin lesions to the pathology laboratory, spheroid nodule of forearm, organized hematoma in the elbow, and keratinous cyst in the right knee were diagnosed.

**Conclusion:** Fat necrosis, traumatic hematoma, hernia of fat into the dermis with calcification and atrophic scars have been reported as various skin lesions in Ehlers-Danlos syndrome. Three synchronous skin lesions and perforated keratinous cyst with marked inflammatory of foreign body distinguished this case from other similar previous cases. This case is the first case of Ehlers-Danlos syndrome with mentioned cutaneous dermatologic manifestations in Iran.

**Key words:** Ehlers-Danlos, Muluscoid pseudo-tumor, Spheroid, Keratinous cyst.

<sup>1</sup> Department of Pathology, School of Medicine, Shahid Sadoughi University of Medical Sciences, Yazd, Iran.

<sup>2</sup> Student of Medicine, Membership of Scientific Society of Medicine, Yazd Branch, Islamic Azad University, Yazd, Iran.

<sup>3</sup> Student of Medicine, Shaheed Sadoughi University of Medical Sciences, Yazd, Iran.

**Corresponding Author:** Hamid Reza Soltani, Email: hrsgmed@yahoo.com