

معرفی یک مورد نادر هم‌زمانی اکتینومایکوز لارنکس با درگیری ریوی

دکتر محسن میدانی^۱، دکتر نظام الدین برجیس^۲، دکتر مژگان مختاری^۳، دکتر نوشین احمدی^۴،
محمد جواد ریخته‌گر^۵، محمد حسن ریخته‌گر^۵

خلاصه

مقدمه: اکتینومایکوز یک عفونت آهسته و پیش‌رونده است که به وسیله‌ی باکتری‌های گرم مثبت و غیر اسید فاست بی‌هوازی یا میکروآئروفیلیک ایجاد می‌گردد. ۶۰ درصد موارد بیماری در مناطق سرویکوفاشیال دیده می‌شود. از آن جا که اکتینومایکوز ریه نادر است و می‌تواند با علائم غیر اختصاصی مشابه پنومونی تظاهر کند، در ضایعات عود کننده و مقاوم به درمان باید مورد توجه قرار گیرد. اکتینومایکوز لارنکس نیز بسیار نادر می‌باشد و اغلب به دنبال ضایعات حفره‌ی دهان، گردن و فک ایجاد می‌شود. در این گزارش، یک بیمار مبتلا به اکتینومایکوز لارنکس همراه با درگیری هم‌زمان ریه معرفی می‌شود که نمای رادیولوژیک قفسه‌ی صدری وی تظاهرات متنوع مانند کاویتاسیون غالب در ریه‌ی سمت راست می‌باشد که یافته‌ای ناشایع است.

معرفی بیمار: بیمار آقای ۷۷ ساله‌ی کشاورزی بود که با شکایت تب، سرفه‌های خلط دار و کاهش وزن به مدت یک‌ماه در بخش عفونی بستری شد. در سابقه‌ی قبلی او برای مدت طولانی سیگار مصرف می‌کرده، تحت عمل جراحی بای پاس عروق کرونری قرار گرفته و پس از عمل جراحی به خاطر نارسایی تنفسی به مدت طولانی اینتوبه بوده است. به علت افت اشباع اکسیژن و شک به وجود ضایعه پاتولوژیک در لارنکس، از این ناحیه سی‌تی اسکن گرفته شد که نشانگر یک توده بود. پس از انجام بیوپسی پاتولوژی ضایعه‌ی حنجره‌ی بیمار، وجود اکتینومایسیس را تأیید نمود. بیمار در طی بستری در بیمارستان دچار تب و لرز شده، همراه آن سرفه‌های خلط دار به رنگ زرد پیدا کرد. در نمای رادیولوژی ریه ندول‌های متعدد کوچک مشهود بود که در سی‌تی اسکن ریه باند فیبروتیک و ضخیم شدن پلور در همی توراکس سمت راست در قسمت‌های فوقانی و همچنین توده‌های متعدد ریوی با تغییرات فیبروتیک دیده شد که در یکی از آن‌ها در آپکس ریه کاویته ایجاد شده بود. در پاتولوژی بیوپسی ریه، گرانولوم‌های متعدد متشکل از سلول‌های اپی‌تلیوئید و تک هسته‌ای لنفوئیدی همراه با فیبروز مشاهده گردید. در رنگ آمیزی PAS شواهد عفونت قارچی دیده نشد. نکروز کازئوز وجود نداشت و در رنگ آمیزی ذیل نلسون هم باسیل اسید فاست دیده نشد. کشت نمونه از نظر قارچ، نوکاردیا و سل منفی بود. سیتولوژی شواهدی به نفع بدخیمی نشان نداد. بیمار با احتمال اکتینومایکوز تحت درمان دارویی با دوز بالای پنی‌سیلین قرار گرفت و پس از ۲ هفته تب بیمار قطع شد و بیمار مشکل دیگری نداشت و سپس با درمان آنتی‌بیوتیکی (آموکسی سیلین) خوراکی با حال عمومی مناسب مرخص شد.

واژگان کلیدی: اکتینومایکوز، لارنکس، بیماری ریوی.

مقدمه

می‌توانند به طور طبیعی در دهان، روده‌ی بزرگ و واژن کلونیزه شوند. شایع‌ترین محل شناخته شده‌ی عفونت، دهان، گردن و صورت می‌باشد.

۶۰ درصد موارد بیماری در مناطق سرویکوفاشیال دیده می‌شود و در ۱۵ درصد موارد، درگیری ریوی وجود دارد. اشکال دیگر این بیماری به شکل درگیری

اکتینومایکوز یک عفونت آهسته و پیش‌رونده است که به وسیله‌ی باکتری‌های گرم مثبت و غیر اسید فاست بی‌هوازی یا میکروآئروفیلیک ایجاد می‌شود. بیشترین نوع این باکتری‌ها که مسؤول این عفونت است اکتینومایکوز اسرائیلی می‌باشد (۱). این باکتری‌ها

^۱ استادیار، گروه بیماری‌های عفونی و گرمسیری، دانشکده‌ی پزشکی، دانشگاه علوم پزشکی اصفهان، اصفهان، ایران.

^۲ استاد، گروه گوش و حلق و بینی و سر و گردن، دانشکده‌ی پزشکی، دانشگاه علوم پزشکی اصفهان، اصفهان، ایران.

^۳ دانشیار، گروه پاتولوژی، دانشکده‌ی پزشکی، دانشگاه علوم پزشکی اصفهان، اصفهان، ایران.

^۴ دستیار، گروه بیماری‌های داخلی، دانشکده‌ی پزشکی، دانشگاه علوم پزشکی اصفهان، اصفهان، ایران.

^۵ دانشجوی پزشکی، دانشکده‌ی پزشکی، دانشگاه علوم پزشکی اصفهان، اصفهان، ایران.

اندوبرونکیال، آپاندیس، حفره‌ی شکم و دستگاه تناسلی به خصوص در زنانی که IUD دارند، دیده می‌شود (۱-۲). انتشار لنفاتیک و ایجاد لنفاد نوباتی غیر شایع می‌باشد. خصوصیت کلاسیک این عفونت مشتمل بر گسترش به بافت‌های مجاور و ایجاد فیستول و سینوس است (۳). این عفونت به طور شایع با بدخیمی اشتباه می‌شود. همچنین این عفونت می‌تواند به صورت یک آبسه‌ی مزمن عود کننده تظاهر نماید. سناریوی شایع بهبود موقتی با درمان تجربی آنتی‌بیوتیکی و سپس عود ضایعه، همیشه باید شک به اکتینومایکوز را بدون توجه به محل ضایعه برانگیزاند (۱). تشخیص اکتینومایکوز به خصوص وقتی که بدخیمی را تقلید می‌کند به ندرت در نظر گرفته می‌شود (۱). روش مفید در تشخیص اکتینومایکوز، نشان دادن عامل پاتوژن در ترشحات یا برش بافتی از محل ضایعه است.

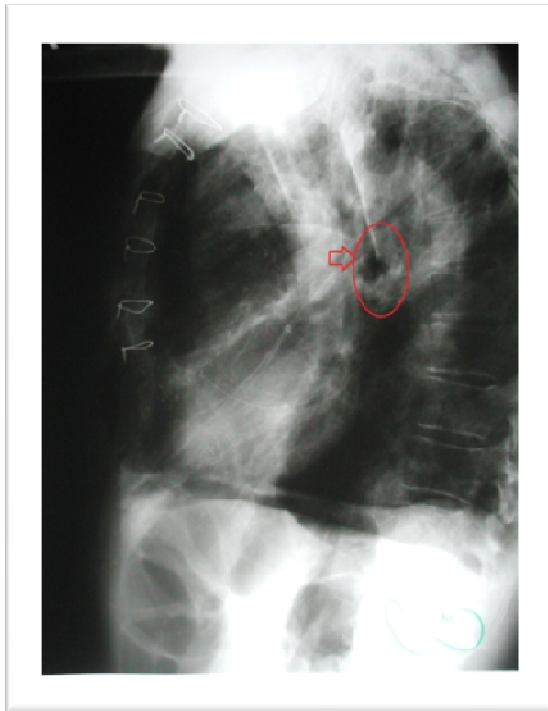
آنتی‌بیوتیک انتخابی در این بیماری، پنی‌سیلین کریستال و در درجه‌ی بعد بتا لاکتام‌ها، کلیندامایسین، تتراسیکلین و ماکرولیدها می‌باشد و از طرفی دوره‌های طولانی آنتی‌بیوتیک برای درمان اکتینومایکوز ریوی لازم است (۴). درمان این بیماری با پنی‌سیلین ۱۸-۲۴ میلیون واحد روزانه به مدت ۶-۲ هفته به صورت تزریقی و سپس به مدت ۱۲-۶ ماه به شکل خوراکی می‌باشد. فرم خفیف‌تر بیماری را می‌توان به شکل محدودتری درمان نمود. در مواردی که به شکل توده تظاهر می‌نماید می‌توان ضایعه را تخلیه و درمان دارویی هم تجویز نمود (۱).

گزارش مورد

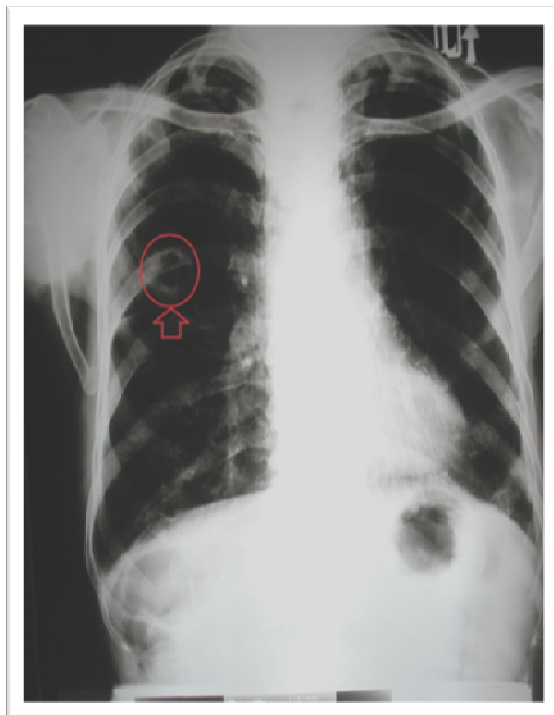بیمار آقای ۷۷ ساله‌ی کشاورزی بود که با شکایت تب، سرفه‌های خلط دار و کاهش وزن به مدت یک

ماه در اردیبهشت ماه سال ۱۳۸۹ به بیمارستان الزهرای (س) اصفهان ارجاع و در بخش عفونی بستری شد. در سابقه‌ی قبلی، برای مدت طولانی سیگار مصرف می‌کرد (۴۰ پاکت در سال) و به خاطر بیماری قلبی که ۲ ماه پیش داشت، تحت عمل جراحی بای پاس عروق کرونری قرار گرفته بود. پس از عمل جراحی به خاطر نارسایی تنفسی به مدت طولانی اینتوبه بود. به علت افت اشباع اکسیژن با علت نامعلوم و شک به وجود ضایعه پاتولوژیک در لارنکس، از این ناحیه سی‌تی اسکن گرفته شد که یک توده مشاهده گردید. سپس از طریق لارنگوسکوپ یک نمونه به رنگ کرم با قوام الاستیکی گرفته شد. پس از ۳ هفته، عمل تراکتوستومی انجام گرفت. بیمار در طی بستری در بیمارستان دچار تب و لرز شده، همراه آن سرفه‌های خلط دار به رنگ زرد پیدا کرد. پس از آوردن تراکتوستوم، محل آن بسته نشد و بهبود نیافت و ترشحات زرد رنگ همراه با سرفه از محل خارج می‌شد. بیمار جهت بررسی و ادامه‌ی درمان به بیمارستان الزهرای (س) اصفهان ارجاع داده شد.

در معاینه، بیمار تب ۳۹ درجه داشت ولی بیمار سیانوتیک نبود و دیسترس تنفسی هم نداشت. گلبول‌های سفید خونی طبیعی و ESR برابر ۱۰۵ و CRP نیز + بود. به خاطر سرفه‌های پروداکتیو از وی عکس قفسه‌ی سینه گرفته شد که ندول‌های متعدد کوچک مشهود بود که یکی از آن‌ها به صورت توده‌ای در بالای ناف ریه‌ی سمت راست همراه با انگیلتراسیون دیده می‌شد که برای وی سی‌تی اسکن ریه درخواست شد که بانند فیبروتیک و ضخیم شدن پلور در همی‌توراکس سمت راست در قسمت‌های فوقانی



شکل ۱. نمای گرافی قفسه‌ی صدری جانبی نشان دهنده‌ی ضایعه‌ی ریوی بالای ناف ریوی راست



شکل ۲. نمای گرافی قفسه‌ی صدری قدامی - خلفی نشان دهنده‌ی ضایعه‌ی ریوی بالای ناف ریوی راست

مشاهده گردید. همچنین توده‌های متعدد ریوی با حاشیه‌ی خاردار در اندازه‌های مختلف همراه با تغییرات فیبروتیک دیده شد که در یکی از آن‌ها در آپکس ریه کاویته ایجاد شده بود و لنفادنوپاتی مشاهده نشد. بیوپسی از ضایعه از راه توراکس تحت هدایت سی تی اسکن تهیه و برای پاتولوژی ارسال گردید. با توجه به سرفه‌های طولانی، ۳ بار نمونه‌ی خلط ارسال شد که از نظر باسیل اسیدفاست، بدخیمی و قارچی منفی گزارش شد.

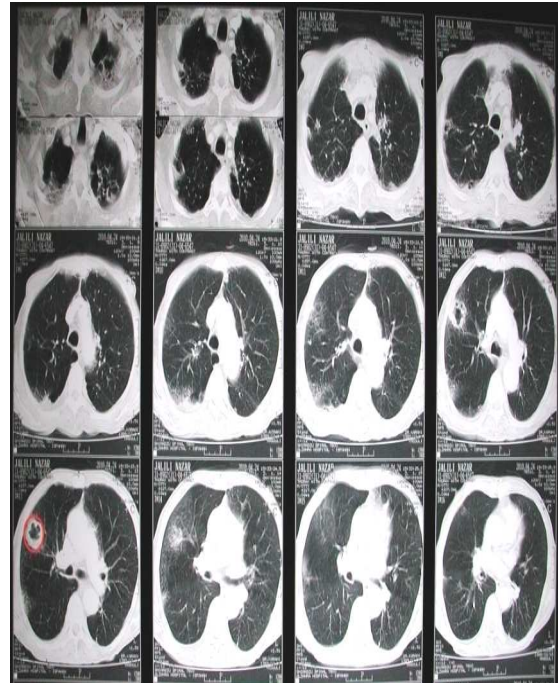
پاتولوژی ضایعه‌ی حنجره‌ی انفیلتراسیون سلول‌های التهابی لنفویلاسماسل و نوتروفیل را در مخاط لارنکس همراه با گرانول سولفوروکلنی اکتینومایسس را نشان داد. در بررسی میکروسکوپی بیوپسی ریه در مقاطع تهیه شده، گرانولوم‌های متعدد متشکل از سلول‌های اپی‌تلیوئید و تک هسته‌ای لنفوئیدی همراه با فیروز مشاهده شد. در رنگ آمیزی PAS شواهد عفونت قارچی دیده نشد، نکروز کازئوز وجود نداشت و در رنگ آمیزی ذیل نلسون هم باسیل اسید فاست دیده نشد. کشت نمونه از نظر قارچ، نوکاردیا و سل نیز منفی بود. سیتولوژی شواهدی به نفع بدخیمی نشان نداد.

بیمار با احتمال اکتینومایکوز تحت درمان دارویی با دوز بالای پنی‌سیلین ۱۸ میلیون واحد قرار گرفت و پس از ۲ هفته سرعت رسوب اریتروئیدی طبیعی (۳۵) و تب بیمار قطع شد. بیمار مشکل دیگری نداشت و با درمان آنتی بیوتیکی (آموکسی سیلین) خوراکی با حال عمومی مناسب مرخص گردید. در پی‌گیری بیمار، تظاهرات کلینیکی و پاراکلینیکی بهبود یافته بود.

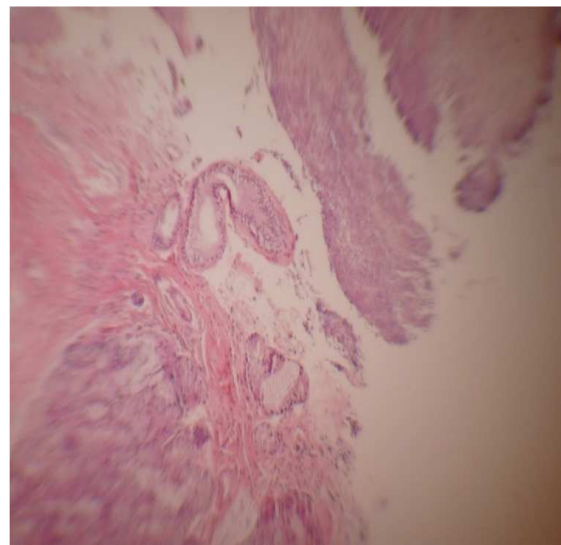
درگیری ریوی وجود دارد که در نتیجه‌ی آسیب‌رسانیون آئروسول از حفره‌ی دهانی و یا گسترش کلونی اکتینومایکوز به راه‌های هوایی ایجاد می‌شود. فاکتورهای مساعد کننده شامل بهداشت بد دندان و دهان، بیماری ریوی زمینه‌ای، سینوزیت در سینوس‌های پارانازال و شرایط ایمنوساپرس می‌باشد (۶). از آن جایی که اکتینومایکوز ریه نادر است و می‌تواند با علایم غیر اختصاصی مشابه پنومونی تظاهر کند، در ضایعات عود کننده و مقاوم به درمان باید مورد توجه قرار گیرد. در گرافی نماهای متفاوت از آنلکتازی، انفیلتراسیون لوبار و سگمنتال، ندول و کاویتاسیون متعدد ریوی و درگیری پلور دیواره‌ی قفسه‌ی سینه و حتی ستون مهره‌ها و لنفادنوپاتی مدیاستن گزارش شده است و با توجه به عکس قفسه‌ی سینه یا سی تی اسکن با پنومونی سل و یا بدخیمی‌ها اشتباه می‌شود (۷). اکتینومایکوز لارنکس نیز بسیار نادر می‌باشد و اغلب به دنبال ضایعات حفره‌ی دهان، گردن و فک ایجاد می‌گردد. نوع اولیه‌ی آن نادر است. درگیری لارنکس می‌تواند با علایم خشونت صدا، تنگی نفس و استریدور ظاهر شود (۸-۱۰).

با وجودی که روش مفید در تشخیص اکتینومایکوز نشان دادن عامل پاتوژن در ترشحات یا برش بافتی از محل ضایعه می‌باشد، اما عدم رؤیت یافته‌های تیپیک در پاتولوژی، نمی‌تواند اکتینومایکوزیس را رد کند. زمانی که از بافت آلوده، نمونه‌ی اندکی جهت بررسی پاتولوژیک در دسترس باشد، ممکن است گرانول سولفور دیده نشود و تنها فیروز با و یا بدون التهاب دیده شود (۱).

در این بیمار در ابتدا تظاهر بیماری به صورت سرفه و کاهش وزن یک ماه بوده که مورد توجه قرار



شکل ۳. نمای سی تی اسکن ریه نشان دهنده‌ی ضایعه‌ی کاویته‌دار در ریه‌ی سمت راست



شکل ۴. نمای پاتولوژی ضایعه‌ی حنجره نشان دهنده‌ی تجمعات باسیل اکتینو مایسس به صورت گرانول سولفور (رنگ آمیزی HE * ۴۰)

بحث

اکتینومایکوز یک عفونت با سیر آرام و پیشرفت آهسته بوده است. ۶۰ درصد موارد بیماری در مناطق سرویکوفاشیال دیده می‌شود (۵). ۱۵ درصد موارد

هر چند امروزه با توجه به بهبود وضعیت بهداشتی و استفاده وسیع از آنتی بیوتیک‌ها، آکتینومایکوز ریوی به ندرت دیده می‌شود، اما تشخیص دیر رس بیماری و درمان نامناسب با توجه به یافته‌های غیر اختصاصی بالینی و رادیولوژی منجر به عوارضی مانند آمپیم مدیاستینیت پریکاردیت و ... خواهد شد. بنابراین تشخیص زودرس با گرفتن بیوپسی و ارسال به پاتولوژی جهت تشخیص به موقع و شروع درمان آنتی بیوتیکی می‌تواند مؤثر باشد.

نگرفته است. بیمار علایم معمول درگیری حنجره را نداشت؛ از طرفی با وجودی که این بیماری بیشتر در افراد با نقص ایمنی دیده می‌شد، بیمار سابقه‌ای از بیماری خاص و یا ایمنوساپرسیو نداشت.

درگیری ریوی در این بیمار به صورت ندول‌های متعدد ریوی همراه با یک ضایعه‌ی کاویته‌دار غالب دیده می‌شود که با توجه به مطالعه‌ی متون، جزء تظاهرات نادر می‌باشد. از طرفی، درگیری هم‌زمان لارنکس و ریه نیز بسیار نادر می‌باشد.

References

- Mandell GR, Bennet JE, Dolin R. Principles and Practice of Infectious Diseases. 7th ed. Philadelphia: Churchill Livingstone; 2010. p. 3209-18.
- Baik JJ, Lee GL, Yoo CG, Han SK, Shim YS, Kim YW. Pulmonary actinomycosis in Korea. *Respirology* 1999; 4(1): 31-5.
- Ferreira DF, Amado J, Neves S, Taveira N, Carvalho A, Nogueira R. Treatment of pulmonary actinomycosis with levofloxacin. *J Bras Pneumol* 2008; 34(4): 245-8.
- Lionakis MS, Hamill RJ. Malaise, weight loss, pleuritic chest pain and productive cough: what is your call? *CMAJ* 2008; 178(10): 1289-91.
- Ho JC, Ooi GC, Lam WK, Lam B, Cheung TF, Tsang KW. Endobronchial actinomycosis associated with a foreign body. *Respirology* 2000; 5(3): 293-6.
- Lin CH, Lin WC, Ho YJ, Chang CL, Liu FC, Lin CM. Pulmonary actinomycosis with remote lower chest wall involvement in an immunocompetent child. *Pediatr Int* 2010; 52(1): 129-31.
- Mabeza GF, Macfarlane J. Pulmonary actinomycosis. *Eur Respir J* 2003; 21(3): 545-51.
- Nelson EG, Tybor AG. Actinomycosis of the larynx. *Ear Nose Throat J* 1992; 71(8): 356-8.
- Garcia Lozano MC, Perez SC, Ayala ML. [Laryngeal actinomycosis]. *An Otorrinolaringol Ibero Am* 2004; 31(3): 237-44.
- Schumann R, Lorenz KJ, Tisch M, Maier H. [Laryngeal and pharyngeal actinomycosis]. *HNO* 2010; 58(8): 867-71.

A Rare Case of Laryngeal and Pulmonary Actinomycosis Co-infection

Mohsen Meidani MD¹, Nezamodin Berjis MD², Mojgan Mokhtari MD³, Nooshin Ahmadi MD⁴,
Mohammad Hasan Rikhtegar⁵, Mohammad Javad Rikhtegar⁵

Abstract

Background: Actinomycosis is an indolent, slowly progressive infection caused by non acid fast, gram positive, anaerobic or microaerophilic bacteria. The most common site of actinomycosis infection is cervicofacial region. Bacteriologic identification from infected site or detection of sulfur granules confirms the diagnosis. We report a rare case of simultaneous infection of larynx and lungs actinomycosis with various radiologic manifestations including diffuse right lung cavitation as a very rare finding.

Case report: A 77-year-old man was admitted with complaints of fever and productive cough and weight loss, for one month, from the time he had been undergone open heart surgery. On that time, after surgery, he had been intubated for a long time because of decreased level of O₂ saturation. Respiratory failure reason was not determined, so laryngeal CT scan was done with suspicious to a pathological lesion; it showed a mass in the larynx. Pathological findings of the laryngeal biopsy showed sulfur granule formation of actinomyces. Lung spiral CT scan revealed speculated margin pulmonary nodules with fibrotic changes and cavitory lesion. Pathology of lung biopsy showed; multiple granuloma consist of epithelioid and mononuclear cells with fibrosis, there were no sign of caseous necrosis or fungal infection in PAS staining and no acid fast bacilli were seen. Cytological evaluation for malignancy was also negative. He was treated with high dose of penicillin and in his follow up, he clinically and paraclinically got better.

Conclusion: Although pulmonary and laryngeal actinomycosis is rare, but should be considered in recurrent and persistent infections specially in patients with history of long stay hospitalization. It is in differential diagnosis with the all chronic lung infections and malignancies. Because of good response to appropriate antibiotic therapy and preventable complications, early diagnosis is mandatory.

Key words: Actinomycosis, Larynx, Pulmonary disease.

¹ Assistant Professor, Department of Infectious Diseases, School of Medicine, Isfahan University of Medical Sciences, Isfahan, Iran.

² Professor, Department of Otolaryngology, School of Medicine, Isfahan University of Medical Sciences, Isfahan, Iran.

³ Associate Professor, Department of Pathology, School of Medicine, Isfahan University of Medical Sciences, Isfahan, Iran.

⁴ Resident, Department of Internal Medicine, School of Medicine, Isfahan University of Medical Sciences, Isfahan, Iran.

⁵ Medical Student, School of Medicine, Isfahan University of Medical Sciences, Isfahan, Iran.

Corresponding Author: Mohsen Meidani MD, Email: meidani@med.mui.ac.ir