

ارزیابی تغییرات مرفومتري و هیستومتري کلیه در موش‌های مواجه شده با فنول در یک مطالعه تجربی کوتاه مدت

علی لویی منفرد^۱ زهرا طوطیان^{۱*} سیمین فاضلی پور^۲

(۱) گروه علوم پایه، دانشکده دامپزشکی، دانشگاه تهران، تهران-ایران.

(۲) گروه آناتومی، دانشگاه آزاد اسلامی، واحد پزشکی تهران، تهران-ایران.

(دریافت مقاله: ۲۴ فروردین ماه ۱۳۸۷، پذیرش نهایی: ۸ آذرماه ۱۳۸۷)

چکیده

فنل یکی از مواد ضد عفونی کننده‌ای است که از راه‌های مختلف و به صورت گسترده مورد استفاده قرار می‌گیرد. هدف از این مطالعه اثرات وابسته به دوز فنل در تغییرات مرفومتريک و هیستومتريک کلیه در موش می‌باشد. در این تحقیق ۶۰ سر موش سوری ماده نژاد Balb/C انتخاب، وزن اولیه آنها تعیین و به صورت تصادفی به سه گروه تیمار و یک گروه شاهد تقسیم گردید. موش‌های گروه‌های تیمار فنول را به مدت ۱۰ روز متوالی به روش گاواژ به میزان ۸۰، ۱۸۰ و ۳۲۰ میلی گرم به ازای هر کیلوگرم وزن بدن و موش‌های گروه شاهد تنها آب مقطر فاقد هرگونه ماده افزودنی را به همان روش دریافت نمودند. در پایان دوره آزمایش موش‌ها وزن گیری و سپس توسط کلروفورم بیهوش شدند. پس از باز کردن حفره شکم، کلیه راست موش‌ها مورد مطالعه مرفومتري قرار گرفت. جهت مطالعه هیستومتري، مقاطع بافتی تهیه و به روش H&E رنگ آمیزی گردید. تجزیه و تحلیل آماری نتایج حاصله نشان داد که تغییرات وزن، طول و عرض کلیه در مقایسه بین گروه‌های تیمار و شاهد معنی دار بوده ($p < 0.05$) ولی تغییرات وزن بدن، قطر کلیه و قطر جسمک کلیوی از نظر آماری معنی دار نمی‌باشد. به علاوه قطر کلافه مویرگی جسمک، قطر دهانه داخلی لوله‌های پیچیده دور و نزدیک و همچنین ارتفاع سلولی بافت پوششی لوله‌های پیچیده دور و نزدیک در گروه‌های تیمار نسبت به گروه شاهد، اختلاف آماری معنی داری را نشان داد ($p < 0.05$). وسعت ارتشاح گلبول‌های سفید تک هسته‌ای در بافت کلیه در گروه‌های تیمار در مقایسه با گروه شاهد بیشتر بود. نتایج حاصله بیانگر تاثیر فنول بر ساختار مرفومتري و هیستومتري کلیه می‌باشد.

واژه‌های کلیدی: فنول، کلیه، مرفومتري، هیستومتري، موش.

مواد و روش کار

در این تحقیق، ۶۰ سر موش سوری ماده نژاد Balb/C با وزن اولیه ۳۰-۲۵ گرم از موسسه سرم سازی رازی تهیه و پس از فراهم کردن شرایط زیستی مناسب (۱۲ ساعت روشنایی، ۱۲ ساعت تاریکی، دمای بین ۲۴-۲۲ درجه سانتیگراد، آب و غذا به طور نامحدود) به مدت یک هفته به منظور عادت کردن به محیط، نگهداری شدند. جهت انجام آزمایش پس از ثبت وزن اولیه، حیوانات به چهار گروه مساوی ۱۵ تایی شامل سه گروه تیمار و یک گروه شاهد تقسیم گردیدند. به گروه‌های تیمار، فنول به میزان ۸۰، ۱۸۰ و ۳۲۰ میلی گرم به ازای هر کیلوگرم وزن بدن به روش گاواژ توسط سوند معدی به مدت ۱۰ روز خوراند شد و به گروه شاهد تنها آب مقطر فاقد هرگونه ماده افزودنی به همان روش تجویز گردید. در پایان دوره آزمایش موش‌ها وزن گیری و سپس توسط کلروفورم بیهوش گردیدند. پس از باز کردن حفره شکم، طول، عرض و قطر کلیه راست هر موش توسط کولیس اندازه گیری شد. پس از خارج کردن کلیه راست و شستشو توسط سرم فیزیولوژی، بافت‌های اطراف آن را جدا کرده و سپس با استفاده از ترازوی الکترونیکی وزن آن تعیین گردید. جهت مطالعه هیستومتري کلیه، بلافاصله پس از خارج کردن کلیه راست نمونه‌هایی به ضخامت حداکثر ۵/۰ سانتیمتر تهیه و جهت ثبوت، در فرمالین ده درصد قرار داده شد. با استفاده از روش‌های متداول تهیه مقاطع بافتی، از نمونه‌ها، برش‌هایی به ضخامت ۵-۶ میکرون تهیه و مورد رنگ آمیزی H&E قرار گرفت. از مقاطع رنگ آمیزی شده هر کلیه، به صورت تصادفی ۸ مقطع در نظر گرفته شد و از هر مقطع سه میدان دید انتخاب و به کمک

مقدمه

با توجه به وسعت کاربرد فنول، موجودات زنده همواره در معرض آلودگی با آن هستند (۴). ترکیبات فنولی به عنوان اجزاء سازنده رنگ‌های رزینی، چسب‌ها، پلیمرها و برخی داروها به کار می‌روند (۴،۷). این ماده می‌تواند از طریق خوراکی، استنشاقی و یا تماس جلدی وارد بدن شده (۳) و بلافاصله پس از ورود به بدن در کبد متابولیزه و از طریق کلیه‌ها دفع گردد (۶). بر اساس نتایج آزمایشات انجام شده بر روی حیوانات آزمایشگاهی، مشخص شده که اندام هدف برای مسمومیت زایی فنول، کلیه می‌باشد (۳). در این رابطه محققین نشان داده‌اند که افزودن طولانی مدت فنول به آب آشامیدنی موش‌های صحرایی، می‌تواند موجب التهاب کلیوی گردد (۳). همچنین گزارش شده است که تجویز فنول از طریق آب آشامیدنی به مدت ۱۰ هفته در موش‌های صحرایی سبب کاهش وزن بیضه و پروستات می‌گردد (۳،۹). به علاوه مصرف خوراکی فنول می‌تواند موجب بروز تغییرات هیستوپاتولوژیکی در بافت کلیه شود (۲). در یک مطالعه بر روی سه شخص داوطلب؛ پس از تجویز خوراکی فنول به میزان ۰/۱ میلی گرم به ازای هر کیلوگرم وزن بدن، مشخص شد که در عرض یک روز، ۹۸-۸۵ درصد از فنول وارد شده به بدن به شکل‌های فنیل سولفات و فنیل گلوکرونیداز طریق کلیه دفع می‌شود (۳). با توجه به اینکه گزارشات موجود تنها در رابطه با اثرات پاتولوژیکی فنول بر بافت کلیه می‌باشد بنابراین مطالعه تغییرات مرفومتري و هیستومتري کلیه متعاقب مصرف خوراکی فنول ضروری به نظر می‌رسد.



جدول ۲- میانگین و خطای معیار مشخصه‌های هیستومتری کلیه موش سوری نژاد Balb/C در گروه شاهد و گروه‌های تیمار شده با فنول (n=15). حروف غیر مشابه در هر ردیف افقی، بیانگر وجود اختلاف معنی‌دار بین گروه‌ها در سطح $p < 0.05$ می‌باشد.

گروه تیمار مشخصه	۸۰ میلی گرم فنول به ازای هر کیلوگرم وزن بدن	۸۰ میلی گرم فنول به ازای هر کیلوگرم وزن بدن	شاهد	۲۲۰ میلی گرم فنول به ازای هر کیلوگرم وزن بدن
قطر جسمک کلیوی (میکرومتر)	$239 \pm 58 / 73$	$241 \pm 13 / 70$	$238 \pm 58 / 10$	$238 \pm 53 / 76$
قطر کلافه مویرگی جسمک (میکرومتر)	$167 \pm 17 / 74$	$172 \pm 65 / 23$	$231 \pm 16 / 66$	$172 \pm 40 / 27$
قطر دهانه داخلی لوله‌های پیچیده دور (میکرومتر)	$45 \pm 85 / 47$	$46 \pm 36 / 103$	$32 \pm 98 / 63$	$46 \pm 10 / 5$
ارتفاع سلولی بافت پوششی لوله‌های پیچیده دور (میکرومتر)	$18 \pm 68 / 40$	$18 \pm 0 / 80$	$21 \pm 03 / 65$	$17 \pm 95 / 60$
قطر دهانه داخلی لوله‌های پیچیده نزدیک (میکرومتر)	$24 \pm 86 / 56$	$23 \pm 16 / 09$	$20 \pm 14 / 21$	$29 \pm 88 / 81$
ارتفاع سلولی بافت پوششی لوله‌های پیچیده نزدیک (میکرومتر)	$34 \pm 09 / 47$	$35 \pm 55 / 69$	$36 \pm 91 / 63$	$23 \pm 50 / 58$

شیمیایی C₆H₆O و CAS-NO: 108-95-2 بود که از شرکت بازرگانی مرک تهیه گردید.

نتایج

نتایج مشاهدات مرفومتری کلیه نشان داد که از نظر وزن بدن، در گروه‌های تیمار شده با فنول نسبت به گروه شاهد، اختلاف آماری معنی‌داری وجود ندارد ($p > 0.05$). وزن و طول کلیه در همه گروه‌های تیمار نسبت به گروه شاهد افزایش معنی‌داری را نشان داد ($p < 0.05$) در بررسی اندازه عرض کلیه؛ فقط بین گروه‌هایی که فنول را به میزان ۱۸۰ و ۳۲۰ میلی گرم به ازای هر کیلوگرم وزن بدن دریافت کرده بودند نسبت به گروه شاهد افزایش معنی‌داری مشاهده گردید ($p < 0.05$). در مقایسه مقادیر قطر کلیه؛ اگرچه در گروه‌های تیمار نسبت به گروه شاهد افزایش قطر دیده شد ولی این افزایش از نظر آماری معنی‌دار نبود ($p > 0.05$). همچنین در مورد تمام مشخصه‌های مرفومتری به جز عرض کلیه، در مقایسه بین گروه‌های تیمار شده با یکدیگر اختلاف معنی‌داری دیده نشد. (جدول ۱)

در مورد نتایج مطالعه هیستومتری؛ از نظر قطر جسمک کلیوی، در گروه‌های تیمار نسبت به گروه شاهد اختلاف معنی‌داری مشاهده نشد ($p > 0.05$) ولی قطر کلافه مویرگی جسمک، در گروه‌های تیمار نسبت به گروه شاهد کاهش معنی‌داری را نشان داد ($p < 0.05$). از نظر مقایسه قطر دهانه داخلی لوله‌های پیچیده دور، در گروه‌های تیمار نسبت به گروه شاهد افزایش معنی‌داری وجود

جدول ۱- میانگین و خطای معیار وزن بدن و مشخصه‌های مرفومتری کلیه موش سوری نژاد Balb/C در گروه شاهد و گروه‌های تیمار شده با فنول (n=15). حروف غیر مشابه در هر ردیف افقی، بیانگر وجود اختلاف معنی‌دار بین گروه‌ها در سطح $p < 0.05$ می‌باشد.

گروه تیمار مشخصه	۸۰ میلی گرم فنول به ازای هر کیلوگرم وزن بدن	۸۰ میلی گرم فنول به ازای هر کیلوگرم وزن بدن	شاهد	۲۲۰ میلی گرم فنول به ازای هر کیلوگرم وزن بدن
وزن بدن (گرم)	$32 \pm 50 / 18$	$32 \pm 12 / 46$	$32 \pm 25 / 35$	$32 \pm 50 / 18$
وزن کلیه (گرم)	0.1883 ± 0.01	0.1933 ± 0.01	0.1282 ± 0.01	0.1883 ± 0.01
طول کلیه (میلی متر)	10.01 ± 0.01	10.04 ± 0.01	8.73 ± 0.07	10.01 ± 0.01
عرض کلیه (میلی متر)	6.63 ± 0.17	5.38 ± 0.13	5.62 ± 0.16	6.63 ± 0.17
قطر کلیه (میلی متر)	3.52 ± 0.02	3.53 ± 0.06	3.47 ± 0.08	3.52 ± 0.02

فتو میکروسکوپ عکسبرداری گردید. با استفاده از تصاویر به دست آمده، در هر میدان دید قطر جسمک کلیوی، قطر کلافه مویرگی جسمک، قطر دهانه داخلی لوله‌های پیچیده دور و نزدیک و همچنین ارتفاع سلولی بافت پوششی لوله‌های پیچیده دور و نزدیک در همه گروه‌ها به طور یکسان با استفاده از نرم افزار Motic اندازه‌گیری و نتایج حاصله مورد تجزیه و تحلیل آماری قرار گرفت. لازم به ذکر است که با توجه به اینکه در هنگام برش‌گیری، مقاطع جسمک‌ها و لوله‌های پیچیده دور و نزدیک به حالت‌های مورب، طولی و عرضی برش می‌خورند معیار مورد نظر در مطالعه فعلی، اندازه‌گیری قطر جسمک‌ها و لوله‌های پیچیده دور و نزدیک بر اساس کمترین قطر و فقط در مورد مقاطع عرضی بوده است. جهت تعیین وسعت ارتشاح گلبول‌های سفید تک هسته‌ای در پارانشیم کلیه به صورت نیمه کمی، از هر گروه ۸ مقطع به صورت تصادفی انتخاب و از هر مقطع سه میدان دید به طور یکسان مشاهده و وسعت ارتشاح گلبول‌های سفید تک هسته‌ای به روش زیر درجه بندی گردید:

درجه صفر، عدم ارتشاح گلبول‌های سفید تک هسته‌ای در پارانشیم کلیه؛ درجه ۱، کمتر از یک سوم؛ درجه ۲، بین یک سوم تا دو سوم؛ و درجه ۳، بیشتر از دو سوم پارانشیم کلیه به وسیله گلبول‌های سفید تک هسته‌ای مورد هجوم قرار گرفته است (۱۰).

پس از آنکه داده‌ها از نظر آزمون تطابق با توزیع نظری بررسی شدند معلوم شد که بجز وزن، طول و قطر کلافه مویرگی جسمک کلیوی، بقیه داده‌ها دارای توزیع نرمال می‌باشند. در مورد داده‌های دارای توزیع نرمال، آزمون آنالیز واریانس یکطرفه (ANOVA) مورد استفاده قرار گرفته و برای مقایسه وجود اختلاف معنی‌دار بین مشخصه‌های مختلف، از آزمون توکی (Tukey) استفاده شد. داده‌ها به شکل میانگین و خطای معیار نشان داده شده‌اند و سطح معنی‌دار آنها در حد ($p < 0.05$) در نظر گرفته شد. در مورد داده‌های دارای توزیع غیر نرمال از آزمون کروسکال-والیس (Kruskal-Wallis) استفاده شد.

فنول مورد استفاده در این تحقیق کریستال سفید رنگ با فرمول

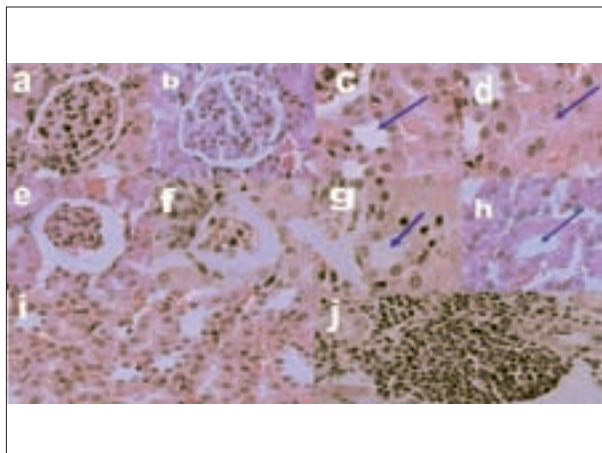


در گروه مصرف کننده ۸۰ میلی گرم فنول به ازای هر کیلوگرم وزن بدن، در یک سوم؛ در گروه مصرف کننده ۱۸۰ میلی گرم فنول به ازای هر کیلوگرم وزن بدن، در یک سوم تا دو سوم؛ و در گروه مصرف کننده ۳۲۰ میلی گرم فنول به ازای هر کیلوگرم وزن بدن، در بیشتر از دو سوم پارانیشیم کلیه، ارتشاح گلبول های سفید تک هسته ای دیده شد. در گروه شاهد هیچ گونه ارتشاح گلبول های سفید تک هسته ای در پارانیشیم کلیه مشاهده نگردید.

بحث

نتایج حاصل از مطالعه حاضر نشان داد که مصرف خوراکی فنول به روش گاوآژ به میزان ۸۰، ۱۸۰ و ۳۲۰ میلی گرم به ازای هر کیلوگرم وزن بدن در موش های سوری ماده نژاد Balb/C به مدت ۱۰ روز نتوانسته است تغییری در وزن بدن ایجاد نماید ولی محققین دیگر کاهش وزن بدن را در موش های صحرایی ماده پس از مصرف فنول به میزان ۵۰۰۰ ppm در آب آشامیدنی به مدت ۷ روز گزارش، و اعلام نمودند که این کاهش وزن بدن به دلیل نامطبوع بودن مزه آب آشامیدنی محتوی فنول بوده که موجب بی میلی حیوانات برای مصرف آب، کاهش اشتها و در نتیجه کاهش وزن بدن آنها گردیده است (۹). در این رابطه دانشمندان دیگر نیز کاهش وزن بدن را متعاقب مصرف فنول به صورت آب آشامیدنی به میزان ۲۸۰ میلی گرم به ازای هر کیلوگرم وزن بدن در مدت ۴ هفته در موش سوری مشاهده نموده اند (۳). یافته های حاصل از مقایسه وزن کلیه در گروه های مختلف، نشان دهنده افزایش معنی دار آن در بین گروه های تیمار شده با فنول نسبت به گروه شاهد بود که این نتایج مشابه اثر فنول بر وزن کلیه موش های صحرایی مصرف کننده فنول به میزان ۱۰۰ میلی گرم به ازای هر کیلوگرم وزن بدن به صورت گاوآژ به مدت ۵ روز می باشد (۲۰۳). در این مطالعه اندازه طول و عرض کلیه؛ در گروه های تیمار نسبت به گروه شاهد افزایش معنی داری را نشان داد. همچنین در گروه های تیمار نسبت به گروه شاهد افزایش قطر کلیه دیده شد اما از نظر آماری معنی دار نبود. به علاوه در گروه های تیمار نسبت به گروه شاهد، افزایش وسعت ارتشاح گلبول های سفید تک هسته ای در بافت کلیه مشاهده گردید که در این رابطه موسسه NCI نیز در سال ۱۹۸۰ بر روی موش های صحرایی تجویز شده با ۵۰۰۰ ppm فنول از طریق آب آشامیدنی التهاب و تورم کلیوی را گزارش نموده است (۳).

با توجه به نتایج مطالعه هیستومتری کلیه، در گروه های تیمار شده با فنول، در مقایسه با گروه شاهد تغییری در قطر جسمک کلیوی دیده نشد ولی کاهش معنی داری در قطر کلافه مویرگی جسمک مشاهده گردید. بنا بر گزارشات موجود، متعاقب متابولیسم کبدی فنول، یکسری ترکیبات سمی از قبیل کاتکول، هیدروکینون و بنزوکینون تشکیل می شود. بررسی ساختار ملکولی این گونه ترکیبات نشان می دهد که کاتکول، بخش آروماتیک و مقلد سمپاتیک میانجی هایی از جمله دوپامین، آدرنالین و نورآدرنالین است و از این رو، برای سیستم سمپاتیک نقش آدرنرژیک پیدا می کند. به این لحاظ هر سه ترکیب فوق، ضمن اینکه در شمار کاتکول آمین ها قرار می گیرند، دارای



تصویر ۱- فتومیکروگراف کلیه موش های سوری نژاد Balb/C در گروه های تیمار شده با فنول (۸۰، ۱۸۰ و ۳۲۰ میلی گرم به ازای هر کیلوگرم وزن بدن) نسبت به گروه شاهد. [رنگ آمیزی هماتوکسیلین-انوزین، بزرگنمایی ۴۰۰×]. (a) جسمک کلیوی در گروه شاهد. (b) کلافه مویرگی جسمک در گروه شاهد. (c) دهانه داخلی لوله های پیچیده دور در گروه شاهد. (d) دهانه داخلی لوله های پیچیده نزدیک در گروه شاهد. (e) جسمک کلیوی در گروه تیمار شده با ۳۲۰ میلی گرم فنول به ازای هر کیلوگرم وزن بدن؛ تغییر آماری معنی داری در قطر جسمک کلیوی در مقایسه با گروه شاهد مشاهده نشد. (f) کلافه مویرگی جسمک در گروه تیمار شده با ۳۲۰ میلی گرم فنول به ازای هر کیلوگرم وزن بدن؛ در دو سوم قشر کلیه مربوط به موش های این گروه، کاهش قطر کلافه مویرگی جسمک مشاهده گردید. (g) دهانه داخلی لوله های پیچیده دور در گروه تیمار شده با ۳۲۰ میلی گرم فنول به ازای هر کیلوگرم وزن بدن؛ در یک سوم قشر کلیه مربوط به موش های این گروه، افزایش قطر دهانه داخلی لوله های پیچیده دور مشاهده گردید. (h) دهانه داخلی لوله های پیچیده نزدیک در گروه تیمار شده با ۳۲۰ میلی گرم فنول به ازای هر کیلوگرم وزن بدن؛ در دو سوم قشر کلیه مربوط به موش های این گروه، افزایش قطر دهانه داخلی لوله های پیچیده نزدیک مشاهده گردید. (i) پارانیشیم کلیه در گروه تیمار شده با ۳۲۰ میلی گرم فنول به ازای هر کیلوگرم وزن بدن؛ در یک سوم تا دو سوم پارانیشیم کلیه مربوط به موش های این گروه، ارتشاح گلبول های سفید تک هسته ای مشاهده گردید.

داشت ($p < 0/05$) اما ارتفاع سلولی بافت پوششی لوله های پیچیده دور در گروه های تیمار در مقایسه با گروه شاهد دارای کاهش معنی داری بود ($p < 0/05$). از نظر اندازه قطر دهانه داخلی لوله های پیچیده نزدیک، بین گروه هایی که فنول را به میزان ۱۸۰ و ۳۲۰ میلی گرم به ازای هر کیلوگرم وزن بدن دریافت کرده بودند نسبت به گروه شاهد افزایش معنی داری وجود داشت ($p < 0/05$). به علاوه میزان ارتفاع سلولی بافت پوششی لوله های پیچیده نزدیک در گروه های تیمار نسبت به گروه شاهد کاهش معنی داری را نشان داد ($p < 0/05$) همچنین از نظر اندازه قطر دهانه داخلی لوله های پیچیده نزدیک در گروه مصرف کننده فنول به میزان ۳۲۰ میلی گرم به ازای هر کیلوگرم وزن بدن، نسبت به گروه های مصرف کننده فنول به میزان ۸۰ و ۱۸۰ میلی گرم به ازای هر کیلوگرم وزن بدن افزایش معنی داری دیده شد ($p < 0/05$). میزان ارتفاع سلولی بافت پوششی لوله های پیچیده نزدیک نیز در گروه هایی که فنول را به میزان ۱۸۰ و ۳۲۰ میلی گرم به ازای هر کیلوگرم وزن بدن مصرف کرده بود نسبت به گروه شاهد و همچنین گروهی که فنول را به میزان ۸۰ میلی گرم به ازای هر کیلوگرم وزن بدن دریافت کرده بود، کاهش معنی داری را نشان دادند ($p < 0/05$) (جدول ۲)، (تصویر ۱). از لحاظ وسعت ارتشاح گلبول های سفید تک هسته ای در پارانیشیم کلیه در گروه های تیمار؛



References

- Banerjee, S., Bhattacharya, S. (1994) Histopathology of kidney of *Channa punctatus* exposed to chronic nonlethal level of Elsan, mercury, and ammonia. *Ecotoxicol. Environ. Saf.* 29:265-275.
- Berman, E., Schlicht, M., Moser, V. C., MacPhail, R. C. (1995) A multi-disciplinary approach to toxicological screening: I. Systemic toxicity. *J. Toxicol. Environ. Health.* 45:127-143.
- Bruce, W., Meek, M. E., Newhook, R. (2001) Phenol: hazard characterization and exposure-response analysis. *J. Environ. Sci. Health. Carcin. Ecotox. Rev.* 19: 305-324.
- Bukowska, B., Kowalska, S. (2004) Phenol and catechol induce prehemolytic and hemolytic changes in human erythrocytes *Toxicol. Lett.* 152:73-84.
- Chen, H., Eastmond, D. A. (1999) Synergistic increase in chromosomal breakage within the euchromatin induced by an interaction of the benzene metabolites phenol and hydroquinone in mice. *J. Carcin.* 16:1963-1969.
- Edwards, V. T., Jones, B. C., Hutson, D. H. (1986) A comparison of the metabolic fate of phenol, phenyl glucoside and phenyl 6-0-malonyl-glucoside in the rat. *Xenobiotica.* 16: 801-807.
- Finkelstein, Y., Rezvani, M., Garcia-Bournissen, F., Nurmohamed, L. (2007) Inactive pharmaceutical ingredients : implications for pregnancy. *Can. J. Clin. Pharmacol.* 14: 17-28.
- Nakamura, S., Terashima, M., Kikuchi, N., Kimura, M., Maehara, T., Saito, A., Sato, M. (2004) A new mouse model for renal Lesions produced by intravenous injection of diphtheria toxin A-chain expression plasmid. *B. M. C. Nephrol.* 5:4.
- Ryan, B. M., Selby, R., Gingell, R., Waechter, J. M., Butala, J. H., Dimond, S. S., Dunn, B. J., House, R., Morrissey, R. (2001) Two-generation reproduction study and immunotoxicity screen in rats dosed with phenol via the drinking water. *Int. J. Toxicol.* 20:121-142.
- Shankar, E., Vaidya, V. S., Wang, T., Bucci, T., Mehendale, H. M. (2003) Streptozotocin-induced diabetic mice are resistant to lethal effects of thioacetamide hepatotoxicity. *Toxicol. Appl. Pharmacol.* 188: 122-134.
- نقش‌های مهمی در رابطه با عوارضی همچون اسپاسم عضلات صاف، اسپاسم‌رگی و همچنین اختلالات تنفسی و قلبی-رگی می‌باشند. با توجه به گزارشات فوق، می‌توان نتیجه گرفت که فنول وارد شده به بدن موجودات زنده ممکن است با بهره‌گیری از مکانیسم فوق، سبب اسپاسم‌رگی در کلیه و در نتیجه اختلال در گردش خون آن گردد. بنابراین با توجه به مطالب فوق الذکر، علت کاهش قطر کلافه مویرگی جسمک کلیوی در مطالعه حاضر ممکن است کاهش انشعابات رگی جسمک متعاقب اختلال در گردش خون کلیه باشد. (۵،۱۱،۱۲) این کاهش مشابه نتایج حاصل از بررسی اثر توکسین A دیفتری بر روی جسمک‌های کلیوی در موش سوری می‌باشد (۸). به علاوه افزودن کلرید جیوه و آمونیاک به استخر آب ماهی سفید خالدار نیز توانسته است موجب انقباض جسمک‌های کلیوی گردد (۱). در پژوهش حاضر افزایش قطر دهانه داخلی به همراه کاهش ارتفاع سلولی بافت پوششی لوله‌های پیچیده دور و نزدیک مشاهده گردید که با مطالعات هیستوپاتولوژیکی کلیه در اثر سموم دیگر که موجب دژنرسانس بافت پوششی لوله‌های ادراری شده است، همخوانی دارد (۱،۱۳). در مطالعه دیگری نیز نشان داده شده است که مصرف ۲۲۴ میلی گرم فنول به ازای هر کیلوگرم وزن بدن به صورت گاواژ به مدت ۱۴ روز در موش صحرايي می‌تواند موجب دژنرسانس لوله‌های ادراری در ناحیه پاییلای کلیوی گردد (۲).
- با مقایسه جامع نتایج به دست آمده از تحقیق حاضر و بررسی تغییرات ساختاری ایجاد شده در کلیه می‌توان نتیجه گرفت که تجویز فنول به صورت گاواژ به مدت ۱۰ روز می‌تواند موجب تغییرات مرفومتري و هیستومتری در کلیه موش‌های سوری نژاد Balb/C گردد.
- Shaohua, Y. E., Huiqin Z., Vijay Y., Vito, M. C. (2002) Renal injury caused by intrarenal injection of phenol increases afferent and efferent renal sympathetic nerve activity. *Am. J. Hyperten.* 15: 717-724
- Vito, M., Campese, M. D., Shaohua, Y. M. D. (2007) A vitamin-E-fortified diet reduces oxidative stress, sympathetic nerve activity, and hypertension in the phenol-renal injury model in rats. *Am. Soc. Hyper.* 1: 242-250.
- Zhao, J., Cao, M., Zhang, J., Sun, Q., Chen, Q., Yang, Z. (2006) Pathological effects of the mushroom toxin alpha-amanitin on Balb/c mice. *J. Pept. Res.* 27:3047-3052.



EVALUATION OF MORPHOMETRICAL AND HISTOMETRICAL CHANGES OF KIDNEY IN MICE EXPOSED TO PHENOL IN A SHORT TERM STUDY

Louei Monfared, A.¹, Tootian, Z.^{1*}, Fazelipour, S.²

¹Department of Anatomy, Faculty of Veterinary Medicine, University of Tehran, Tehran-Iran.

²Department of Anatomy, Tehran Medical Branch, Islamic Azad University, Tehran-Iran.

(Received 13 April 2008 , Accepted 29 November 2008)

Abstract:

Phenol is widely used in numerous non prescription products and the aim of present study was to investigate the dose- dependent effects of phenol on morphometrical and histometrical changes of kidney in an animal model. For this experiment, 60 adult female Balb/C mice were weighed, and categorized as one control and three experimental groups of 15 individuals each. Control group, received only distilled water without any additive materials and experimental groups received phenol (80, 180 and 320 mg/kg, respectively) by gastric tube for 10 days. After the 10th days, the mice were weighed and anesthetized by chloroform. Furthermore, after opening the abdomen, the length, diameter and width of right kidney were studied morphometrically. For histometrical studies, sections were prepared and stained with Hematoxylin and Eosin. weight, length and width of the kidney in the experimental groups showed significant increase compared to the control group. However, body weight, diameters of kidney and renal corpuscle did not show any difference among groups. In this respect, significant changes were shown for, the diameters of glomeruli, the lumen of distal and proximal convoluted tubules and tubular epithelial height in experimental groups compared to the control ($p < 0.05$). Furthermore, the leukocytes infiltration in experimental groups showed more increase, compare to control. These results show morphometrical and histometrical changes of kidney after phenol administration.

Key words: Phenol, kidney, morphometrical, histometrical, mice.

*Corresponding author's email: tootianz@vet.med.ut.ac.ir, Tel: 021-61117116, Fax: 021-66933222

