

بررسی بالینی و آسیب شناسی حمام دراز مدت سولفات روی بر التیام ضایعات جلدی در ماهی کپور معمولی (*Cyprinus carpio*)

امجد بلوچ^۱ داور شاهسونی^{*۲} محسن ملکی^۳

۱) دانش آموخته دانشکده دامپزشکی، دانشگاه فردوسی مشهد، مشهد-ایران.

۲) گروه بهداشت مواد غذایی و آبیاریان دانشکده دامپزشکی دانشگاه فردوسی مشهد، مشهد-ایران.

۳) گروه پاتوبیولوژی دانشکده دامپزشکی دانشگاه فردوسی مشهد، مشهد-ایران.

(دریافت مقاله: ۱۹ فروردین ماه ۱۳۸۷، پذیرش نهایی: ۲۰ خرداد ماه ۱۳۸۸)

چکیده

ضایعات جلدی در ماهیان ناشی از عوامل ویروسی، باکتریایی، انگلی و عوامل مکانیکی و شیمیایی بسیار شایع است، که این عوامل باعث پیشرفت سریع عفونت و مرگ ماهیان می شوند. هدف از انجام این مطالعه، تأثیر حمام دراز مدت سولفات روی با دوزهای ۱۵ و ۲۳ قسمت در میلیون (ppm) برای التیام ضایعات جلدی ناشی از برش جراحی در ماهی کپور است. در این مطالعه تعداد ۲۱۰ عدد ماهی کپور با نمک ۳ درصد به مدت ۱۵ دقیقه ضد عفونی گردیدند. در تمامی ماهیان تحت آزمایش ابتدا یک برش به طول ۱/۵ سانتیمتر و به عمق ۲ میلیمتر در قسمت پشتی و در سمت چپ ماهیان ایجاد گردید. سپس ماهیان به ۳ گروه ۷۰ تایی تقسیم شدند. یک گروه به عنوان شاهد و دو گروه دیگر به عنوان گروه‌های تحت درمان با دوزهای ۱۵ و ۲۳ ppm در نظر گرفته شدند. در طول مدت تحقیق، در روزهای ۱، ۲، ۳، ۵، ۷، ۱۰، ۱۴ و ۲۱ آزمایش و در هر مرحله تعداد ۷ عدد ماهی را از هر گروه به صورت تصادفی انتخاب نموده و از محل ضایعه نمونه‌های بافتی تهیه گردید. نتایج مطالعه هیستوپاتولوژی یک روند التیام در ضایعات، نشان داد که بازسازی بافت پوششی در دو مین روز آزمایش در تمام گروه‌ها آغاز و در هفتمین روز آزمایش در تمام گروه‌ها کامل شده بود. در گروه ۲ نسبت به گروه شاهد و گروه ۱۵ روند التیام به ویژه تشکیل بافت جوانه‌ای زودتر آغاز شده و سریع تر کامل گردیده بود. در مجموع نتایج حاصله از بررسی‌های بالینی و هیستوپاتولوژی یک مشخص نمود، سولفات روی به روش حمام به صورت محدود و تنها در شاخص‌های مرتبط با تشکیل بافت همبند در روند التیام زخم‌های جلدی ماهی تأثیر مثبت داشته است.

واژه‌های کلیدی: ماهی کپور، التیام، زخم، سولفات روی.

شیمیایی که موجب تسریع در روند التیام بافت پوششی می‌گردد، سولفات روی می‌باشد. این دارو دارای اثرات ملایم قابض، محافظ و ضد عفونی کننده می‌باشد (۳، ۱۵، ۱۶). اثر قابض روی ناشی از رسوب پروتئین‌ها می‌باشد. با توجه به این که نفوذ پذیری آن به داخل سلول کم است اثر عمده آن در سطح سلول و فضای بین سلولی اعمال می‌گردد، در نتیجه عمل آن نفوذ پذیری غشاء سلول کاهش می‌یابد (۱۳).

اثر قابضی روی با انقباض و چروکیدگی و رنگ پریدگی بافت همراه است در این حالت ماده سیمانی پوشش داخل مویرگ‌ها سخت می‌شود و از خروج پاتولوژیک پروتئین‌های پلاسما از جداره مویرگ‌ها جلوگیری می‌کند و بنابراین خیز موضعی، التهاب و ترشح آگزودا کاهش می‌یابد. این دارو مهار کننده رشد باکتری نیز می‌باشد، این اثر تا حدودی مربوط به اثر کاهش pH توسط آن می‌باشد (۱۳).

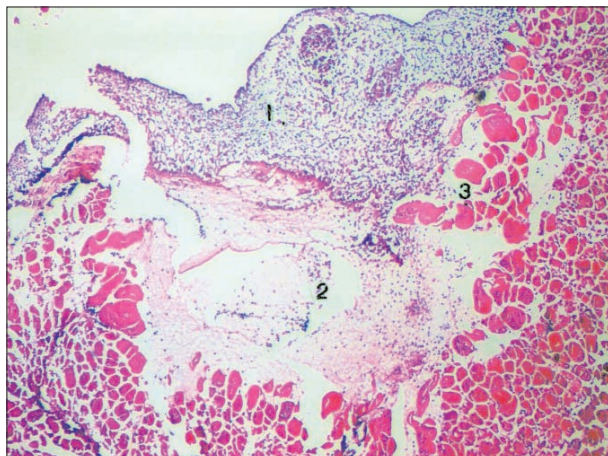
عمل مهم دیگر روی فراهم آوردن امکانات فعالیت آنزیمی و هم چنین فعال کننده و متوقف کننده تعدادی از آنزیم‌ها در بدن است به خصوص نقش اساسی آن در ساختن RNA پلی‌مراز که در ساختن پروتئین‌ها نقش دارد، می‌باشد و باعث افزایش تقسیم میتوز می‌شود. نقش دیگر روی در نگهداری غدد جنسی به خصوص پروستات می‌باشد. هم چنین در متابولیسم کربوهیدرات‌ها به خاطر خاصیت سینرژسم با انسولین نقش

مقدمه

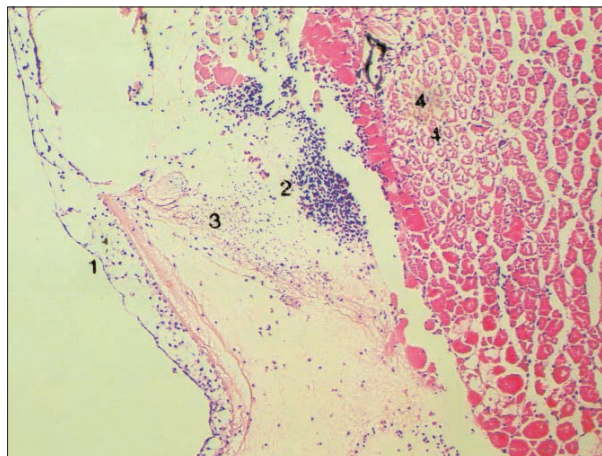
پوست ماهیان به عنوان نخستین سد دفاعی، نقش مهمی را در تنظیم و تعادل ارتباط بین موجود و محیط آن به عهده دارد. محیط آبی و کویتیکول پوست دارای تعداد زیادی ارگانسیم‌های بالقوه بیماری‌زا می‌باشند و به علت ظرفیت نسبی پوست ماهی در مقایسه با پوست پستانداران، پوست ماهی به عنوان یکی از شاخص‌های اصلی برای بررسی سلامت و بهداشت ماهی در بحث بهداشت و بیماری‌های ماهی مطرح می‌باشد. عوامل زیادی می‌توانند سلامت پوست ماهی را به خطر بیندازند از جمله می‌توان به پارگی به وسیله اشیاء برنده، زخم‌های ناشی از انگل‌ها یا میکروب‌ها، زخم‌های ایجاد شده به وسیله پرندگان شکارچی، گاز گرفتن ماهی‌ها توسط یکدیگر، آفتاب سوختگی در اثر تابش اشعه UV و حتی دستکاری و کنده شدن فلس‌ها اشاره نمود (۳، ۱۰).

توانایی پوست ماهی برای بهبود زخم و ترمیم آن به عوامل مختلفی از جمله شدت آسیب وارده، درجه حرارت آب، وضعیت رژیم غذایی، عوامل استرس‌زا و ... بستگی دارد. بهبود سریع پوست ماهی با توجه به این که در محیطی با فشار اسمزی مختلف و آلوده به انواع میکروارگانسیم‌های بیماری‌زا فرصت طلب قرار دارند دارای اهمیت حیاتی است. یکی از ترکیبات





تصویر ۲- تشکیل لایه ضخیم اپیدرمی (۱)، تشکیل شبکه فیبری (۲)، نکروز سلول‌های عضلانی (۳)، روز ۲ آزمایش، گروه (۲) (رنگ آمیزی H&E، بزرگ نمایی ۱۶۰x).



تصویر ۱- تشکیل لایه نازک اپیدرمی (۱)، پرخونی و خونریزی (۲)، تشکیل شبکه فیبری (۳)، نکروز سلول‌های عضلانی (۴)، روز ۱۱ آزمایش، گروه (۲) (رنگ آمیزی H&E، بزرگ نمایی ۱۶۰x).

دارد (۱۳، ۱۴).

ارزیابی سلول‌های آماسی و سلول‌های فیبروسیت و فیبروبلاست.

۲- رنگ آمیزی PTAH به منظور ارزیابی رشته‌های فیبرینی.

۳- رنگ آمیزی ماسون تری کروم به منظور ارزیابی رشته‌های کلاژن.

۴- رنگ آمیزی ون گیسون به منظور ارزیابی رشته‌های کلاژن.

در تحقیق حاضر به دلیل ماهیت خاص بافت پوست ماهی رشته‌های کلاژن و نیز فیبرین در رنگ آمیزی ماسون تری کروم، ون گیسون و PTAH به خوبی رنگ نگرفتند و قابل مشاهده و بررسی نبودند. لذا بررسی کمی اثرات التیامی سولفات روی در این نمونه‌ها امکان پذیر نگردید. در نتیجه اثرات التیامی سولفات روی فقط به صورت کیفی و با استفاده از رنگ آمیزی H&E مورد بررسی قرار گرفت.

نتایج

یافته‌های بالینی و ماکروسکوپی: ماهیان ۳ گروه در طی روزهای ۱ تا ۳ شروع آزمایش، افزایش ترشحات موکوسی داشتند که موجب تیره شدن رنگ آب می‌گردید. برای بررسی وضعیت سلامت ماهیان در طول دوره درمان، رفتار ظاهری ماهیان مورد ارزیابی قرار می‌گرفت. نتایج آن عبارت بود از: ماهیان نسبت به محرک‌های فیزیکی خارجی واکنش نشان می‌دادند، تمایل ماهیان به دریافت غذا، عمود بودن باله پشتی و شنای طبیعی نشانه‌هایی از سلامت ماهیان بود.

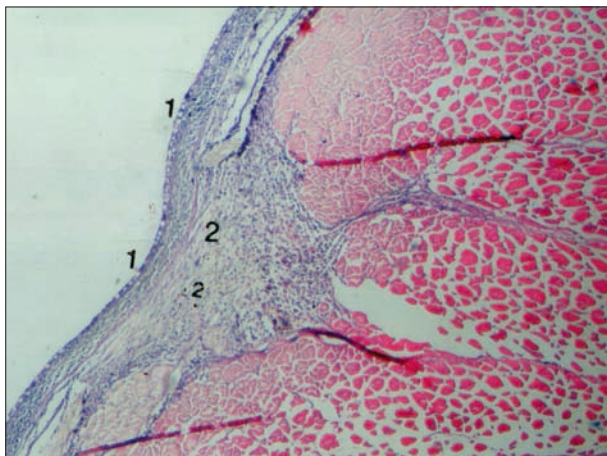
در مشاهدات ماکروسکوپی ماهیان تحت آزمایش، پس از ایجاد زخم در عضلات ناحیه برش از دو طرف منقبض شده و موجب ایجاد شکاف V شکل روی سطح بدن گردید، که به عنوان یک واکنش طبیعی نسبت به زخم محسوب می‌شود، میزان خونریزی بعد از ایجاد برش جراحی در ماهیان متفاوت بود و عموماً بعد از مدت کوتاهی خونریزی متوقف گردید. در اولین دقایق بعد از ایجاد زخم تغییر رنگ واضحی در پوست اطراف زخم مشاهده نگردید ولی بعد از گذشت یک الی دو ساعت بعد از ایجاد زخم منطقه اطراف

مواد و روش کار

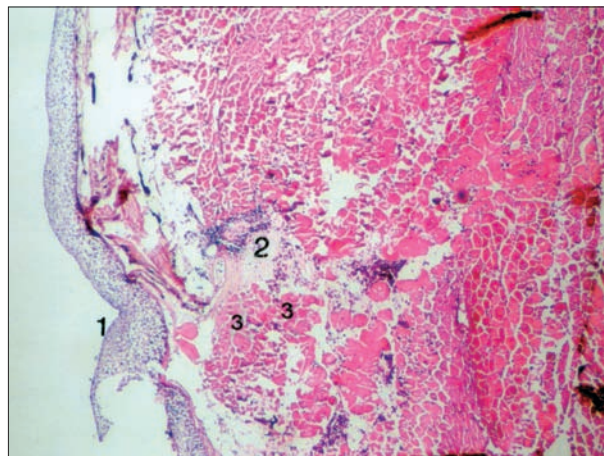
تعداد ۲۱۰ عدد ماهی کپور معمولی (*Cyprinus carpio*) با طول متوسط $15 \pm 1/7$ سانتیمتر، به مدت ۱۵ دقیقه با نمک ۳ درصد ضد عفونی گردیدند. ماهیان ۳ روز به منظور سازگاری در آکواریوم‌ها با حجم ۱۲۰ لیتر و دمای متوسط ۲۲ درجه سانتیگراد نگهداری شدند. بعد از مقید شدن یک زخم جراحی به طول ۲-۱/۵ سانتیمتر و عمق ۲ میلیمتر با استفاده از تیغ جراحی استریل در سمت چپ ماهیان و در قسمت پشتی در زیر باله پشتی آن‌ها بدون استفاده از ماده بی‌هوشی ایجاد گردید. بعد از ایجاد برش ماهیان به ۳ گروه مساوی (هر گروه ۷۰ عدد ماهی) تقسیم و داخل آکواریوم‌های درمانی قرار گرفتند. حمام درمانی سولفات روی در گروه اول و دوم به ترتیب برابر با ۱۵ و ۲۳ قسمت در میلیون (ppm) و گروه شاهد فاقد ماده دارویی بود. در طول آزمایش دو روز یک بار آب آکواریوم تعویض و دوز مورد نظر مجدداً به آب اضافه می‌شد. دمای آب آکواریوم در طول مدت آزمایش 22 ± 1 درجه سانتیگراد و pH آب $7-7/5$ و اکسیژن آب $6/5-6$ ppm بود. در طول ۲۱ روز آزمایش در ۸ مرحله نمونه برداری بافتی (روزهای ۱، ۲، ۳، ۵، ۷، ۱۰، ۱۴، ۲۱) انجام گرفت. نمونه‌های بافتی به ابعاد $2 \times 1/5$ سانتیمتر از پوست و عضله محل زخم به طور عمیق برداشته شد و در فرمالین بافره ۱۰ درصد حداقل به مدت ۲۴ ساعت تثبیت شد. بافت‌های پایدار شده مطابق روش‌های استاندارد پس از گذراندن مراحل آماده سازی بافت، در بلوک‌های پارافینی قرار داده شدند و با دستگاه میکروتوم برش‌های ۵ میکرون از آن‌ها تهیه گردید. لام‌های تهیه شده به چهار روش زیر رنگ آمیزی شده و با استفاده از میکروسکوپ نوری با بزرگ نمایی‌های مختلف مورد مطالعه و بررسی قرار گرفتند.

۱- رنگ آمیزی معمول هماتوکسیلین وائوزین به منظور مطالعه کیفی





تصویر ۴- کامل شدن اپیدرم (۱)، نفوذ سلول‌های آماسی تک هسته‌ای (۲)، پرولیفراسیون سلول‌های همبندی و آغاز تشکیل بافت جوانه‌ای (۳)، (روز ۳ آزمایش، گروه ۲) (رنگ آمیزی H&E، بزرگ‌نمایی ۱۶۰x).



تصویر ۳- تشکیل لایه ضخیم اپیدرمی (۱)، تشکیل شبکه فیبرینی (۲)، نکروز سلول‌های عضلانی (۳)، (روز ۳ آزمایش، گروه شاهد) (رنگ آمیزی H&E، بزرگ‌نمایی ۱۶۰x).

بحث

التیام زخم پوست برای ماهیان که در محیطی با فشار اسمزی متفاوت با بدن و آلوده به انواع میکروارگانیسم‌های پاتوژن و فرصت طلب غوطه‌ور هستند دارای اهمیت حیاتی می‌باشد. التیام زخم در ماهیان دارای دو مرحله است، در مرحله اول سلول‌های پوششی اپیدرم با حداکثر سرعت ممکن مهاجرت نموده و با حداقل یک لایه سلولی سطح ناحیه ضایعه دیده را می‌پوشاند و این مرحله که غیر وابسته به حرارت است با سرعت سد دفاعی لازم را در مقابل فشار اسمزی خارجی و عوامل پاتوژن محیط ایجاد می‌کند (۸، ۱۱). در مرحله بعد که وابسته به حرارت است سازمان یابی و تکامل لایه اپیدرم و تشکیل لایه اسکار در درم انجام می‌گیرد. بررسی‌های ماکروسکوپی زخم نشان داد که تغییراتی در رنگ پوست پس از ایجاد زخم به وجود می‌آید. چنین تغییراتی ممکن است به واسطه انتشار غیر فعال رنگدانه‌ها باشد (۶) که تحت کنترل عصبی (۹، ۱۲) یا تخریب کنترل ملانوفورها (۹، ۱۱) ایجاد شود. این تغییر رنگ مشابه تغییر رنگی است که در پوست زخمی شده قزل آلاو آزاد ماهیان (۱، ۱۷) گزارش شده است.

بسته شدن شکاف به وسیله ترمیم سریع اپیدرم عامل مهمی در کمک به کاهش از دست دادن مایعات، پروتئین‌ها و یون‌ها از طریق زخم و هم چنین محدود کردن ورود عوامل بالقوه بیماری‌زا می‌باشد. نتایج این تحقیق نشان می‌دهد که مهاجرت سلول‌های پوششی به طرف محل شکاف زخم با استفاده از اکسودای فیبرینی موجود در محل زخم به عنوان یک بستر صورت می‌گیرد (۱۵).

در مطالعه حاضر بعد از گذشت ۴۸ ساعت در همه نمونه‌های گروه شاهد و گروه‌های ۱ و ۲ آزمایش تشکیل لایه اپیدرمی در سطح زخم قابل رویت بود و در روز ۷ آزمایش در تمامی نمونه‌های گروه‌های شاهد، ۱ و ۲ لایه اپیدرمی به طور کامل تشکیل شده بود. Shahsavani و همکاران در سال ۱۳۸۰ در تحقیقی

برش روشن تر از رنگ طبیعی پوست شد. پس از گذشت چند ساعت لبه‌های زخم تیره گردید (تحریک سلول‌های رنگی ملانوفور) و منطقه مجاور زخم رنگ روشن تری به خود گرفت و منطقه دورتر رنگ طبیعی پوست را باز یافت. رنگ تیره لبه‌های زخم تا پایان آزمایش با چشم غیر مسلح قابل رویت بود.

یافته‌های میکروسکوپی: در بررسی هیستوپاتولوژی یک نمونه‌های تهیه شده از محل زخم در طی ۸ مرحله در روزهای ۱، ۲، ۳، ۵، ۷، ۱۰، ۱۴ و ۲۱ آزمایش، شاخص‌های زیر مورد بررسی قرار گرفت:

- ۱- بازسازی بافت پوششی ۲- نکروز سلول‌های عضلانی
 - ۳- حضور سلول‌های آماسی ۴- تشکیل توده فیبرینی
 - ۵- پرولیفراسیون سلول‌های همبندی ۶- پر خونی و خونریزی
 - ۷- حضور بافت جوانه‌ای ۸- تشکیل رشته‌های کلاژن
- نمونه‌های بافتی تهیه شده از گروه شاهد، ۱ و ۲ روز سوم آزمایش، در این گروه‌ها بازسازی بافت پوششی در حد شدید، نکروز سلول‌های عضلانی در حد شدید، حضور سلول‌های آماسی به طور متوسط، تشکیل توده فیبرینی به طور متوسط، پر خونی و خونریزی در گروه شاهد در حد متوسط و در گروه ۱ و ۲ در حد ضعیف، حضور بافت جوانه‌ای در گروه شاهد و ۱ مشاهده نشد، در حالی که در گروه ۲ (۲۳ ppm) در حد ضعیف تشکیل شده بود. پرولیفراسیون سلول‌های همبندی در گروه شاهد و ۱ صورت نگرفته در حالی که در گروه ۲ در حد ضعیف مشاهده گردید.

به طور کلی نتایج میکروسکوپی روند التیام در ضایعات نشان داد که بازسازی بافت پوششی در دومین روز آزمایش در تمام گروه‌ها آغاز و در روز ۷ آزمایش در تمام گروه‌ها کامل شده بود. در گروه ۲ نسبت به گروه شاهد و گروه ۱ روند التیام به ویژه شاخص‌های مرتبط با تشکیل بافت همبند مانند پرولیفراسیون سلول‌های همبندی، تشکیل بافت جوانه‌ای و تشکیل رشته‌های کلاژن زودتر آغاز گردیده و سریع‌تر تکمیل شده است که مشخص‌کننده تاثیر مثبت سولفات روی بر شاخص‌های مذکور در روند التیام می‌باشد.



یک فرایند مثبت محسوب می‌گردد. از طرفی اثر ضد عفونی سولفات روی موجب کاهش فعالیت میکروارگانیسم‌های فرصت طلب در محل جراحی می‌شود که این عمل می‌تواند در روند بهبود سریع تر جراحات کمک نماید. بطور کلی می‌توان در خانواده کپور ماهیان، استفاده از حمام دراز مدت سولفات روی با دوز ۲۳ قسمت در میلیون در جراحات پوستی در مکان‌هایی از جمله دیواره شکمی که به دلیل انقباض‌های مداوم و شدید عضلانی برای شنا روند التیامی پوست در مدت طولانی تری صورت می‌گیرد، را پیشنهاد نمود.

References

1. Bullock, A. M., Robert, R. J. (1975) The influence of ultraviolet-B radiation on the mechanism of wound repair in the skin of the Atlantic salmon (*salmo salar*) J. Fish. Dis. 15:143-152.
2. Fahmy. L.S., Berbish. E.I., Hegazy. A. (1995) Effect of dietary zinc supplementation on wound healing in camels. J. Camel. Prac. 2:129-133.
3. Ferguson, H.W. (2006) Systemic Pathology of Fish (2nd ed.) Scotian Press, UK. pp.64-85.
4. Finn, J.P., Nielson, N.O. (1971) The inflammatory response of *Rainbow trout*. J. Fish. Biol. 3:463-478.
5. Kietzmann, M. (1999) Improvement and retardation of wound healing: Effect of pharmacological agent in laboratory animal studies. Vet. Dermatol. 10: 83-88.
6. Mittal, A. K., Munshi, J. S. D. (1974) On the regeneration and repair of superficial wounds in the skin of *Rita rita* (Bagridae). Acta. Anat. 88: 424-442.
7. Mogha. I.V., Hoque. M., Ram- Kumar. R. (1993) Experimental studies on the role of zinc sulfate on gastric wound healing rabbits. Indian J. Anim. Sci. 6:633-635.
8. Quilhac, A., Sire, J. Y. (1999) Spreading, proliferation and differatiation of the epidermis after wounding a Cichlid fish (*Hemichromis bimaculatus*). Anatomic. Rec. 254:435-451.
9. Robert, R. J. (1975) Melanin-containing cells of teleost fish and their relation to disease. In: The pathology of fish. (1st ed.) W.E. Ribelin & G. Migaki. The University of Wisconsin Press. Madison, USA. pp.399- 428.
10. Robert, R. J., Ball, H. J., Munro, A. L. S., Shearer, W.M. (1971) Studies on ulcerative dermal necrosis of

که به صورت مقایسه‌ای اثرات التیامی اکسید روی و فنی توئین سدیم به صورت موضعی در ضایعات جلدی ماهی حوض را مورد بررسی قرار داده بودند، دریافتند روند ترمیم و التیام زخم به ترتیب در گروه فنی توئین سدیم و اکسید روی نسبت به گروه شاهد سریع تر صورت می‌گیرد (۱۳). Shahsavani و همکاران در سال ۱۳۸۳ در تحقیق دیگری آسیب شناسی اثرات التیامی فنی توئین سدیم به روش حمام دراز مدت در ضایعه جلدی ماهی حوض را مورد مطالعه قرار دادند، آن‌ها مشاهده نمودند که در گروه‌های شاهد و آزمایش بازسازی بافت پوششی و تشکیل لایه اپیدرمی ۱۰ روز پس از ایجاد زخم صورت گرفته است. تفاوت زمان بازسازی با مطالعه حاضر مرتبط به ناحیه ایجاد زخم می‌باشد، زیرا در مطالعه حاضر جراحی در ناحیه پشتی ولی مطالعه قبلی جراحی در ناحیه شکمی ایجاد گشته بود که عضلات ناحیه شکمی در حین شنای مداوم در آب به صورت مستمر منقبض گردیده و این حرکات فیزیکی موجب تحریک و جابجایی مداوم لایه‌های زخم می‌گردد و می‌تواند به صورت چشم‌گیری بازسازی بافت پوششی و تشکیل لایه اپیدرمی را به تعویق اندازد (۱۴). در ضمن گروهی که فنی توئین دریافت کرده بود روند التیام و ترمیم زخم نسبت به گروه شاهد سریع تر صورت گرفته بود. سولفات روی دارای اثرات انقباضی، محافظ و ضد عفونی کننده روی پوست می‌باشد. نقش اساسی سولفات روی در ساختن RNA پلی مرز می‌باشد که در ساختن پروتئین‌ها نقش دارد و باعث تقسیم میتوز سلولی می‌شود (۱۴). در مطالعه حاضر در روز ۳ آزمایش در گروه ۲ پرولیفراسیون سلول‌های همبندی و حضور بافت جوانه‌ای به طور خفیف مشاهده گردید در حالی که در گروه شاهد و گروه یک در کلیه موارد شاخص‌های ذکر شده منفی بود.

Mogha و همکاران در سال ۱۹۹۳ نشان دادند که به کار بردن مقادیری از سولفات روی در تغذیه خرگوش‌ها اثرات مطلوبی بر روند التیام زخم‌های معده می‌گذارد (۷). Keitzman در سال ۱۹۹۹ در تحقیقی که بر روی موش‌های صحرایی انجام داده بود، دریافت که استفاده از پماد اکسید روی بر روی ضایعات پوستی موش صحرایی باعث تسریع در روند التیام زخم آن‌ها می‌گردد (۵). Fahmy و همکاران در سال ۱۹۹۵ نشان دادند که اضافه نمودن روی در جیره غذایی روزانه شتران موجب بهبود روند التیام زخم جلدی در شتران می‌گردد (۲).

یافته‌های مطالعه حاضر که مشخص کننده تاثیر مثبت سولفات روی به روش حمام بر روند التیام زخم می‌باشد، با یافته‌های سایر محققین که تحقیقات آن‌ها مشخص کننده تاثیر مثبت روی بر روند التیام زخم در گونه‌های مختلف بوده است، همخوانی دارد. در مطالعه حاضر اثرات مثبت روی در شاخص‌های التیامی بافت همبند در گروه ۱ (۱۵ ppm) به صورت خفیف و در گروه ۲ (۲۳ ppm) به صورت متوسط ظاهر گردید. این یافته‌ها نشان می‌دهد که تاثیر مثبت روی در روند التیام با افزایش دوز روی مصرف شده افزایش یافته است. با توجه به اثرات انقباضی سولفات روی بر روی پوست، محل جراحی سریع تر منقبض شده در نتیجه حدود تماس جراحی با محیط غیر استریل کمتر می‌شود که این واکنش پوستی در ترمیم جراحات



- salmonids (The healing process in fish maintained under experimental condition) J. Fish. Biol. 3:221-224.
11. Roberts, R. J. F. pathology. (1989) (2rd ed.) WB. Saunders Company. Philadelphia, USA. pp.13-15,67.
 12. Sage, M. (1970) Control of prolactin release and its role in colour change in teleosts (*Gillichthys mirabilis*) J. Exp. Zool. 173: 121-128.
 13. Shamsavani, D., Movassaghi. A., Sahebi. G. H. (2001) Comparative study of the healing effects of zinc oxide and phenyoin sodium on cutaneous of gold fish (*Carracius auratus*). Pajouhesh-va- Sazandegi. Anim. Sci.14:98-102.
 14. Shamsavani, D., Movassaghi. A., Baghi. L. (2005) Studying clinical and histopathological effects of phenytoin sodium on cutaneous wounds in the gold fish (*Carracius auratus*). Iranian Sci. Fisheries J.13:65-74.
 15. Shrifpour. I. (2004) Experimental study on histology of circumstance of wound healing process in common carp (*Cyprinus carpio*). Iranian Sci. Fisheries J. 13:91-116.
 16. Sigh, S. K., Mittal, A. K. (1990) A comparative study of the epidermis of the common carp and the 3 indian major carp. J. Fish. Biol. 36:9-19.
 17. Wagner, G.N., Don Stevens, E., Harvey-Clark, C. (1999) Wound healing in Rainbow trout following surgical site preparation with a Povidine-Iodine antiseptic. J. Aqua. Anim. Health. 11:373-382.



CLINICAL AND PATHOLOGICAL STUDY OF LONG TERM BATH OF ZINC SULFATE ON CUTANEOUS HEALING IN COMMON CARP (*CYPRINUS CARPIO*)

Balouch, A.¹, Shahsavani, D.^{2*}, Maleki, M.³

¹Faculty of Veterinary Medicine, Ferdowsi University of Mashhad, Mashhad- Iran.

²Department of Food Hygiene and Aquatic Animal Health, Faculty of Veterinary Medicine, Ferdowsi University of Mashhad, Mashhad - Iran.

³Department of Pathobiology, Faculty of Veterinary Medicine, Ferdowsi University of Mashhad, Mashhad - Iran.

(Received 7 April 2008 , Accepted 20 June 2009)

Abstract:

Cutaneous lesions in fishes due to viral, bacterial, parasitic, mechanical and chemical agents are very common, leading to severe infection and high mortality. The aim of this research was to investigate the effect of long term bath of zinc sulfate (15 and 23 ppm), healing of cutaneous lesions caused by surgical incision in carps. In this study, 210 carps were disinfected by 3% salt solution for 15 minutes. In each fish, an incision of 1.5 cm long and 2 mm deep was made on the left dorsal side. The fishes were then randomly divided into 3 groups, 70 fishes in each group. One group served as the control, and the other two groups were considered as the test groups which treated with 15 and 23 ppm of zinc sulfate respectively. During the study, at days 1, 2, 3, 5, 7, 10, 14 and 21, 7 fishes were randomly selected and tissue samples were prepared from incision site. Histopathological examination revealed that regeneration process of epithelial tissue was started at day 2 and was completed at day 7 in all fishes. However the healing process in group 2, particularly the formation granulation tissue, was started and completed earlier than group 1 and the control group. According to the results of clinical assessment and histopathology, it is concluded that long term bath of zinc sulfate has positive effects on fibroplasia during the healing process of cutaneous lesions.

Key words: *Common carp*, healing, lesion, zinc sulfate.

*Corresponding author's email: davar@ferdowsi.um.ac.ir, Tel: 0511-8788944, Fax: 0511-8763852

