

مطالعه آسیب‌شناسی آرتريت ناشی از کلاژن تیپ ۲ گاوی و آجوان کامل فروند دررت

جواد اشرفی هلان^{۱*} فاطمه روح‌الله^۲ شهناز رفیعی تهرانی^۳

۱) گروه پاتوبیولوژی دانشکده دامپزشکی دانشگاه تبریز، تبریز - ایران.

۲) گروه زیست‌شناسی دانشکده دامپزشکی، دانشگاه آزاد اسلامی واحد علوم پزشکی تهران، تهران - ایران.

۳) گروه ایمونولوژی دانشکده پزشکی دانشگاه علوم پزشکی تهران، تهران - ایران.

(دریافت مقاله: ۳۱ تیر ماه ۱۳۸۸، پذیرش نهایی: ۱۹ مهر ماه ۱۳۸۹)

چکیده

به دلیل شباهت‌های آسیب‌شناختی بین آرتريت روماتوئید انسان با آرتريت ناشی از تزریق کلاژن در جوندگان، پژوهش‌های زیادی در این زمینه صورت گرفته است. هدف از مطالعه حاضر بررسی ضایعات آسیب‌شناختی آرتريت تجربی ناشی از کلاژن بود که بر روی ۵۰ سر ماده از نژاد *Rattus norvegicus* صورت گرفت. آرتريت با تزریق داخل جلدی (۲ تزریق به فاصله ۱۴ روز) محلول کلاژن تیپ ۲ گاوی به همراه یاور کامل فروند در قاعده دم و کف پای راست در ۴۰ رت ایجاد گردید. ابتلای اندام حرکتی با ۴ درجه خفیف، ملایم، شدید و خیلی شدید نشان داده شد. در ارزیابی بالینی، تعداد ۲۲، ۱۲، ۵ و ۱ رت به درجه خفیف، ملایم، شدید و خیلی شدید مبتلا شدند. تزریق در قاعده دم با شدت کمتر ضایعات همراه بود. مفاصل مبتلا بزرگ، متورم و سفت و در موارد شدید آنکیلوز و دفورمیتی آنها جلب توجه می‌کرد. زخم‌های عمیق در کف پنجه پا در ۱۴ مورد قابل تشخیص بود. در مطالعه ریزبینی، نفوذ سلول‌های تک‌هسته‌ای و هیپریپلازی پایپلر لایه سینوویال غشاء مفصلی در موارد خفیف و ملایم، رشد بافت فیبروواسکولار (پانوس) بر روی غضروف مفصلی همراه با تخریب آن در موارد شدید و تخریب کامل غضروف مفصلی و دسترسی بافت جوانه ای به استخوان ساب‌کندرال در مواد خیلی شدید مشاهده شد. در این مطالعه ضایعات مفاصل مبتلا، با ضایعات بیماران مبتلا به آرتريت روماتوئید، پلی آرتريت اروزیو (تخریبی) سگ‌ها و آرتريت / آنسفالیت بزبان همخوانی دارد.

واژه‌های کلیدی: کلاژن تیپ ۲ گاوی، آجوان کامل فروند، آرتريت ناشی از تزریق کلاژن، رت.

مبتلایان وجود دارد (۱۳). در واقع آرتريت روماتوئید یکی از بیماری‌های کلاژن به حساب می‌آید (۱۸). در این بیماری، تورم مفاصل مزمن غیر چرکی تخریب‌کننده (chronic nonsuppurative destroying polyarthritis) به وجود می‌آید که عمدتاً مفاصل سینوویال محیطی را به طور قرینه مبتلا می‌نماید (۲، ۱۱، ۱۵، ۱۹).

در بین حیوانات اهلی، سگ‌ها و بندرت گربه‌ها به تورم مفصلی مشابه با آرتريت روماتوئید انسان مبتلا می‌شوند اما بهتر است این عارضه به نام تورم مفصل شبه روماتوئیدی (Rheumatoid-like polyarthritis) و به عبارتی به نام پلی آرتريت تخریبی (Erosive polyarthritis) نامگذاری شود. همچنین در بزها بیماری بسیار مشابهی با ابتلاء درگیری مفاصل به نام آرتريت / آنسفالیت بزبان (Caprine arthritis encephalitis=CAE) رخ می‌دهد اما در هیچ یک از این حیوانات، ندول‌های روماتوئیدی تشکیل نشده و بیماری چهره سیستمیک ندارد و بیشتر مفاصل مچ، آرنج و زانو مبتلا می‌شوند (۲، ۷، ۱۰، ۱۴، ۱۷، ۲۲).

این مطالعه برای ارزیابی ضایعات پاتولوژیک آرتريت تجربی ناشی از تزریق کلاژن دررت انجام و از نظر بالینی، ایمونولوژیک، سرولوژیک، هماتولوژیک و پاتولوژیک مورد بررسی قرار گرفت. در اینجا یافته‌های بالینی و آسیب‌شناسی اعم از ماکروسکوپی و هیستوپاتولوژیک مورد بحث و بررسی قرار گرفته است.

مقدمه

در بین حیوانات آزمایشگاهی، بیشتر سوبه‌های رت حساسیت بالایی نسبت به آرتريت اعم از تجربی یا خودبه‌خودی داشته و تزریق کلاژن تیپ ۲ باعث ایجاد آرتريت ناشی از کلاژن (CIA: collagen-induced arthritis) در آنها می‌گردد (۹، ۱۶، ۲۰). بیش از این استعداد ابتلاء به CIA دررت‌های نژاد لویس (Lewis rats) به اثبات رسیده است (۸). مطالعه CIA بر روی مدل‌های حیوانی به‌ویژه در موش و رت، متداول‌ترین مدل اتوایمیون آرتريت روماتوئید (RA: rheumatoid arthritis) به شمار می‌آید که دلیل آن را شباهت‌های بالینی و آسیب‌شناختی بسیار زیاد بین CIA و آرتريت روماتوئید می‌دانند که منجر به پژوهش‌های بسیاری در این زمینه شده است (۳، ۴).

افراد دارای استعداد ژنتیکی، هنگامی که در معرض تحریکات آنتی‌ژنیکی مناسب قرار گیرند به آرتريت روماتوئید مبتلا می‌شوند. RA یک اختلال خود ایمن است و پس از شروع حالت خود پیش رونده دارد (۱۳). علی‌رغم مطالعات فراوان هنوز علت برخی از انواع تورم مفاصل از جمله آرتريت روماتوئید و عامل شروع‌کننده بیماری ناشناخته مانده است (۱۹، ۱۳، ۱۱، ۷، ۲، ۶). باور بر این است که آنتی‌ژن‌های درون‌زاد (آندوزن) عامل شروع این بیماری هستند. اتوآنتی‌بادی ساخته شده بر علیه IgG (فاکتور آرتريت روماتوئید) و کلاژن تیپ II در سرم و مایع سینوویال



مواد و روش کار

حیوانات: این مطالعه بر روی ۵۰ سرت ماده با سن ۶ الی ۱۰ هفته و وزن ۲۵۰ الی ۳۰۰ گرم انجام گرفت. رت‌ها از نژاد (*Rattus norvegicus*) بودند و از انستیتو پاستور ایران تهیه و در قفس‌های پلاستیکی جداگانه، با بستری از خاک اره و بادسترسی آزاد به آب و غذا در دمای 22 ± 3 درجه سانتیگراد و در یک چرخه شبانه‌روزی ۱۲:۱۲ نگه‌داری می‌شدند. بستر رت‌ها روزانه تعویض می‌شد. رت‌ها به‌طور تصادفی به ۵ گروه مساوی تقسیم و گروه پنجم به‌عنوان گروه کنترل انتخاب شد.

مواد و وسایل: مواد به‌کاررفته عبارتند از اسید استیک (شرکت مرک - آلمان) با غلظت ۰/۱ مول، اجوان کامل فروند (Freund's complete adjuvant) و کلاژن تیپ ۲ گاوی (شرکت سیگما - آمریکا).

القاء آرتريت: در این مطالعه تجربی، آرتريت و به‌عبارتی آرتريت القایی با کلاژن collagen-induced arthritis (CIA) با تزریق محلول کلاژن تیپ II گاوی در اسید استیک به‌همراه اجوان کامل فروند (adjuvant Freund's complete) در قاعده دم و کف پا در ۴۰ رت ایجاد گردید. بدین ترتیب که یک میلی‌گرم کلاژن تیپ II گاوی در یک میلی‌لیتر اسید استیک (۰/۱M) حل و محلول به‌دست آمده به نسبت مساوی به اجوان کامل فروند افزوده شد و پس از تکان دادن شدید، ۰/۱ میلی‌لیتر از امولسیون تهیه شده که حاوی ۵۰ میکروگرم کلاژن تیپ II بود تحت بیهوشی با اتروبا استفاده از سرنگ توپرکولین به روش داخل جلدی (intra dermal) در کف پای راست (۲۰ سر) و قاعده دم (۲۰ سر) صورت گرفت. بعد از ۱۴ روز به دلیل واضح نبودن نشانه‌های بیماری در رت‌هایی که تزریق در آنها در قاعده دم صورت گرفته بود تزریق دوم محلول کلاژن و اجوان فروند، در همه رت‌ها در ناحیه کف پای راست تکرار شد. در رت‌های گروه کنترل در هر دو بار PBS تزریق شد. پس از ارزیابی‌های متوالی، از نظر بالینی شدت درگیری مفاصل در هر یک از اندام‌های حرکتی با ۴ درجه (خفیف، ملایم، شدید و خیلی شدید) تعیین می‌گردید. سه هفته پس از تزریق دوم کلاژن، ۲ رت مبتلا از هر یک از درجات بالینی و ۲ رت از گروه کنترل (مجموعاً ۱۰ رت) انتخاب و پس از بیهوشی و کشته شدن با اتر کالبدگشایی شدند.

ارزیابی بالینی: پس از گذشت حدود دو هفته و نیم از تزریق اول، علائم بیماری نظیر کاهش وزن، ریزش مو و افزایش دمای بدن ظاهر گردید. با بروز نشانه‌های بیماری، ارزیابی بالینی بر اساس طبقه‌بندی Wood و همکاران انجام گرفت. در ارزیابی بالینی، بر اساس وسعت سرخی و شدت تورم مفاصل و بافت‌های پیرامون آنها (periarticular tissue) در اندام حرکتی مبتلا، درجه بندی صورت می‌گرفت بنابراین درجات صفر تا ۴ به ضایعات داده می‌شد:

۰ = برای حالت طبیعی، بدون سرخی و تورم، ۱ = برای درگیری با درجات خفیف به صورت سرخی و تورم که به کف و مچ دست و کف و پاشنه پا محدود باشد، ۲ = برای درگیری با درجات ملایم طوری که سرخی و تورم

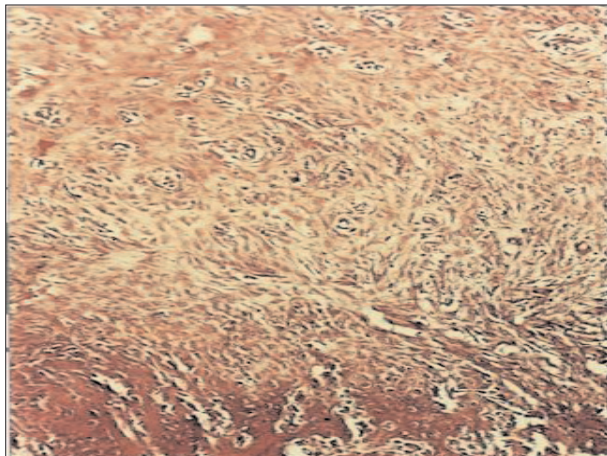
خفیف بوده اما به پنجه‌ها محدود نشده و به نواحی اطراف کشیده شده باشد، ۳ = برای درگیری با درجات شدید به طوری که قرمزی و تورم شدید بوده و به بافت‌های اطرافی نیز کشیده شده و سرتاسر پا را فرا گرفته باشد و نهایتاً ۴ = برای درگیری خیلی شدید طوری که سرخی و تورم شدید به سرتاسر پا کشیده شده و معمولاً با تغییر شکل (deformity) مفاصل مبتلا همراه باشد (۲۱). ارزیابی هر یک از رت‌ها، در گروه‌های تیمار و کنترل جهت ثبت نشانه‌های بالینی و ضایعات ماکروسکوپی که به‌طور روزانه صورت می‌گرفت ضمن آن که برای پی بردن به شدت تورم، اندازه‌گیری ضخامت پنجه دست و پای مبتلا به وسیله کولیس (ورنیه دار) انجام و اعداد به دست آمده ثبت می‌گردید.

ارزیابی آسیب‌شناسی: پس از ظهور و پیشرفت نشانه‌های بالینی (سه هفته پس از تزریق دوم کلاژن)، ۲ رت مبتلا از هر یک از درجات بالینی مذکور و ۲ رت از گروه کنترل با استفاده از اتر بیهوش و کشته شده و مورد کالبدگشایی قرار گرفتند. بعد از ثبت ضایعات ماکروسکوپی که به ویژه در مفاصل اندام‌های حرکتی مبتلا (پای راست)، نمونه‌های بافتی مناسب از اندام‌های مختلف نظیر ریه‌ها، کبد، قلب، طحال، پانکراس و کلیه‌ها و اندام حرکتی مبتلا برداشته شد و در محلول فرمالین بافرده درصد (۱۰ درصد) پایدار و پس از گذراندن مراحل آماده‌سازی بافتی و تهیه بلوک‌های پارافینی، مقاطعی به قطر ۶ میکرون تهیه و به روش هماتوکسیلین و ائوزین (H&E) رنگ‌آمیزی گردید (۱۲). اندام حرکتی، بعد از فیکس شدن و برداشت نمونه‌های مناسب از پوست و عضلات، به منظور دکلسیفیه شدن به مدت ۶ روز در محلول اسید نیتریک ۵ درصد که به آن اوره به مقدار ۲ gr در لیتر (۰/۲ درصد) اضافه شده بود قرار داده شد. برای خنثی‌سازی اسید، نمونه‌های مربوط به اندام حرکتی به مدت سه ساعت در محلول ۴ درصد سولفات سدیم قرار گرفته و برای برداشت سولفات سدیم به مدت یک شب در آب جاری قرار داده شدند (۱۲).

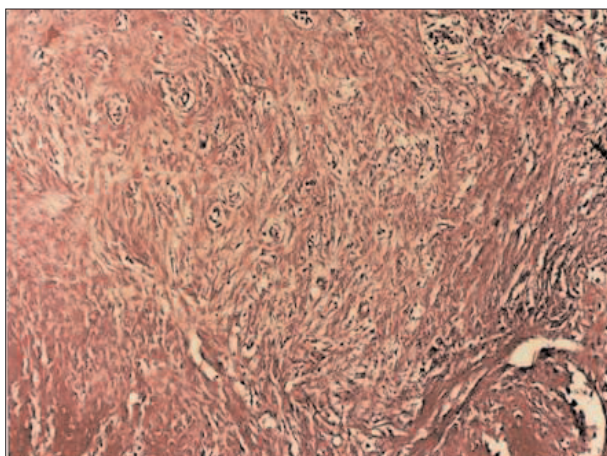
نتایج

یافته‌های بالینی: در هفته سوم پس از تزریق اول، علائم بیماری نظیر کاهش وزن، ریزش مو و افزایش دمای بدن ظاهر گردید. ارزیابی‌های بالینی حاکی از ابتلای کلیه رت‌های تحت تیمار بود به طوری که از ۴۰ سرت تزریق شده با محلول کلاژن و اجوان کامل فروند، تعداد ۱۲، ۵، ۱ و ۲ رت به ترتیب به آرتريت با درجه خفیف (درجه ۱)، ملایم (درجه ۲)، شدید (درجه ۳) و خیلی شدید (درجه ۴) مبتلا شدند. تقریباً همه رت‌هایی که تزریق در آنها از راه قاعده دم صورت گرفته بود ضایعات ایجاد شده از شدت کمتری برخوردار بود و رت‌ها به آرتريت خفیف با علائم نه چندان مشخص بالینی مبتلا گشتند. در هفته چهارم و پنجم (پس از تزریق اول) این تعداد به ۹، ۲۰، ۹ و ۲ به ترتیب برای درجات چهارگانه تغییر کرد. در گروه کنترل که در تزریق اول و دوم خود PBS دریافت کرده بودند ضایعه‌ای مشاهده نشد. در رت‌های تحت تیمار مبتلا، ضایعات شدید در رت‌هایی مشاهده گردید که

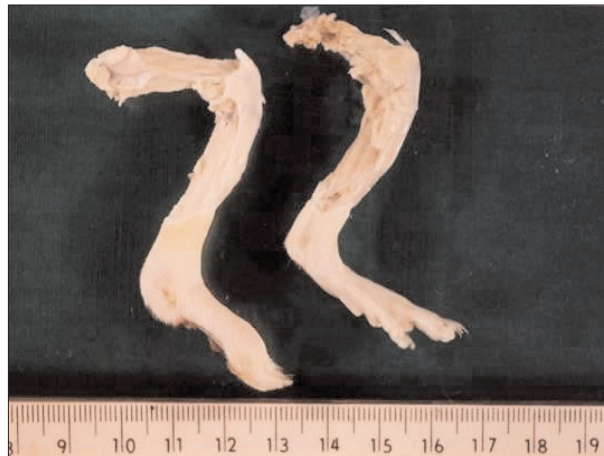




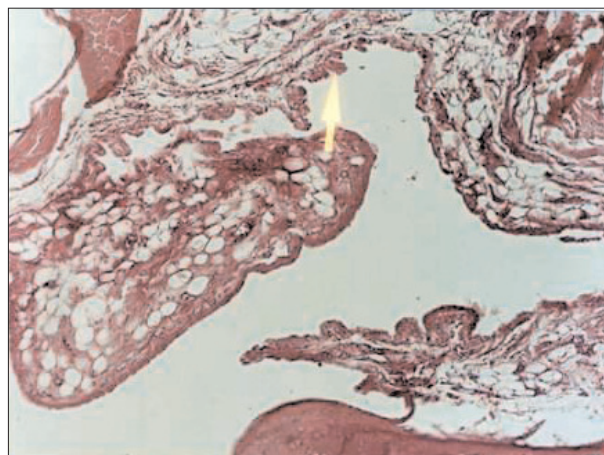
تصویر ۲- آرتريت شديد (درجه ۳) ناشی از تزریق کلاژن. در قسمت پایین تصویر، تیغه‌های استخوانی مربوط به استخوان ساب‌کندرال که توسط یک بافت همبندی فیبروواسکلر (پانوس) کاملاً پوشیده شده مشاهده می‌گردد. پانوس باعث از بین رفتن قسمت‌های سطحی غضروف مفصلی (غضروف شفاف) گردیده است (رنگ‌آمیزی H&E؛ درشتنمایی ۱۰۰×).



تصویر ۴- آرتريت شديد (درجه ۴) ناشی از تزریق کلاژن. بافت همبندی فیبروواسکلر (پانوس) متراکم سطح غضروف مفصلی را پوشانده و باعث تخریب لایه‌های سطحی غضروف گشته و در حال نفوذ به قسمت‌های عمقی ترمی باشد. به علاوه نفوذ پراکنده‌ای از سلول‌های التهابی تک‌هسته‌ای در سمت راست و بالایی تصویر دیده می‌شود (رنگ‌آمیزی H&E؛ درشتنمایی ۱۰۰×).



تصویر ۱- آرتريت ناشی از تزریق کلاژن. در سمت راست پای رت کنترل، و در سمت چپ تصویر پای متعلق به رت مبتلا به آرتريت شديد (درجه سه) دیده می‌شود که در آن تورم بسیار شديد در ناحیه پاشنه و پنجه همراه با یک زخم نسبتاً بزرگ در حال التیام در قسمت خلفی (Plantar) متاتارس به صورت گود افتادگی و تغییر رنگ مشاهده می‌گردد.



تصویر ۳- آرتريت شديد (درجه ۳) ناشی از تزریق کلاژن. هیپرپلازی پاپیلر غشاء سینوویال، زوائد انگشتی شکل فراوانی به داخل فضای مفصلی ایجاد کرده است (پیکان). به مرور این غشاء پیشروی کرده و سطح غضروف مفصلی را خواهد پوشاند. در این رت هر دو تزریق کلاژن از ناحیه کف پا صورت گرفته بود (رنگ‌آمیزی H&E؛ درشتنمایی ۱۰۰×).

یافته‌های کالبدگشایی: در مشاهده ظاهری اندام حرکتی رت‌های

مبتلا، ضایعات قابل ملاحظه‌ای در مفاصل مچ و انگشتان پای راست دیده می‌شد. بعد از جدا کردن پوست از این اندام، تفاوت‌های مذکور بیشتر خود را نشان می‌داد به طوری که در موارد شدید، پای رت‌های مبتلا بدلیل خیزدار بودن بافت‌های نرم اطراف ضمیمه شده و مفاصل حالت بزرگ شده و متورم و نسبتاً سفت داشتند و در موارد خیلی شدید بیماری (درجه ۴) بد شکلی (دفورمیتی) در ناحیه پنجه جلب توجه می‌کرد و اغلب مفاصل مبتلا به دلیل آنکیلوز حرکت چندانی نداشتند (تصویر ۱). در این مفاصل، فضای حفره مفصلی (synovial cavity) و مایع سینوویال (fluid synovial) از بین رفته و رشد گسترده بافت همبندی حفره مفصلی را از دو

سوسپانسیون حاوی محلول کلاژن و یاور فروند در هر دو بار به کف پای راست تزریق شده بود. به طور کلی تزریق در کف پا با ضایعات شدیدتر و زمان کمتری همراه بود.

همچنین پس از تزریق اول، در ۱۴ مورد آثار زخم در حال التیام در محل تزریق دررت‌هایی که تزریق در آنها از راه کف پا صورت گرفته بود مشاهده شد که پس از تزریق دوم، با تشکیل اسکار نسبتاً سفت به رنگ قهوه‌ای تیره همراه بود (تصویر ۱). سطح این ناحیه ساختمان پوست طبیعی را نداشت و فاقد مو بود. دامنه ضخامت پنجه پای راست دررت‌های کنترل ۸/۵-۷/۵ میلی‌متر، و دررت‌های تحت تیمار به ترتیب ۹-۸،۸-۱۱، ۸/۵-۱۵-۱۰ و ۱۵ بالاتر از ۱۵ میلی‌متر برای درجات خفیف تا خیلی شدید بود.



طرف باریک نموده و گاهی نیز آن را پر کرده بود.

در رت‌های تحت تیمار که در تزریق اول محلول کلاژن و اجوان فروند، در قاعده دم آنها صورت گرفته بود علائم بالینی بارزی دیده نشد و به طور قابل ملاحظه‌ای از شدت تورم و قرمزی کف پا و اندام حرکتی کاسته شده بود. رت‌های گروه کنترل که در تزریق اول و دوم بجای محلول کلاژن و اجوان فروند، PBS در قاعده دم یا کف پای راست آنها تزریق شده بود علائم بالینی مشاهده نشد. پس از کالبد گشایی، ضایعه ماکروسکوپی در اندام‌های احشایی هیچ یک از رت‌ها اعم از سالم و بیمار وجود نداشت.

یافته‌های هیستوپاتولوژیک: در رت‌های مبتلا که در بررسی بالینی ابتدای خفیف را نشان می‌دادند ضایعات عمدتاً به پر خونی وادم، هیپرپلازی ملایم در سلول‌های سینوویال غشاء مفصلی و کانون‌هایی از نفوذ سلول‌های التهابی تک هسته‌ای محدود بود. در رت‌های با ابتلاء ملایم، بر تعداد، طول و وسعت چین‌ها و زوائد انگشتی افزوده شده بود و منظره هیپرپلازی پاییلر در غشاء سینوویال ایجاد گردیده بود. ساختار همبندی این زوائد ادماتوز بود و در آن سلول‌های التهابی دیده نمی‌شد. همچنین کانون‌هایی از تشکیل بافت جوانه‌ای فیبروواسکولار (pannus) در حال التیام در سطح غضروف مفصلی جلب توجه می‌کرد. در این موارد تخریب غضروف مفصلی، کشیده شدن پانوس به استخوان ساب کندرال و نظایر آن دیده نشد. در سایر اندام‌ها ضایعه‌ای مشاهده نشد.

در رت‌های مبتلا به آرتریت شدید، غضروف مفصلی و غشاء سینوویال کپسول مفصلی (joint capsule) ساختمان طبیعی خود را از دست داده و بافت همبندی با رشته‌ها و عروق خونی فراوان به صورت یک بافت جوانه‌ای فیبروواسکولار (پانوس) سطح و فضای حفره مفصلی (cavity synovial) را اشغال کرده بود (تصویر ۲).

پانوس رشد یافته در برخی از مقاطع بسیار پرسلول و پر رشته بود و حالت متراکمی داشت (تصویر ۲) و در برخی مقاطع دیگر دارای رشته‌های همبندی کم و ماده بینابینی فراوانی بود که نشان از زمان‌های مختلف تشکیل و در واقع عمر متفاوت این بافت فیبروواسکولار در محل‌های ضایعه بود و در آن علاوه بر رشته‌های همبندی کلاژن و رگ‌های خونی تازه تشکیل و جوان، پر خونی، ادم و سلول‌های التهابی تک هسته‌ای از نوع لنفوسیت، پلاسماسل و ماکروفاژ جلب توجه می‌کرد. تراکم سلول‌های التهابی در نواحی مختلف آن متفاوت بود. در بعضی از نواحی تعداد اندکی نوتروفیل هم دیده می‌شد. در این مفاصل، فضای حفره مفصلی و غشاء سینوویال کپسول مفصلی از بین رفته و رشد گسترده پانوس، حفره مفصلی را از دو طرف باریک نموده و گاهی نیز آن را پر کرده بود. غالباً سلول‌های سینوویال غشاء مفصلی، به شدت دچار هیپرپلازی شده و به صورت طبقات متراکم و چین خورده در آمده و به فراوانی زوائد انگشتی شکل و رشد پردی (papillary) را نشان می‌دادند (تصویر ۳). در هسته همبندی زوائد انگشتی، عروق خونی و رشته‌های همبندی و سلول‌های التهابی تک هسته‌ای دیده می‌شد (تصویر ۳).

در موارد خیلی شدید ابتلاء، غضروف مفصلی تخریب شده و بافت جوانه‌ای در جهت شکافتن آن و دست‌یابی به استخوان متراکم اسفنجی زیرین (استخوان ساب کندرال) در حال پیشرفت بود (تصویر ۴).

همچنین در مواردی تورم لایه داخلی و بیرونی سرخرگ‌ها (endarteritis and periarteritis) مشاهده شد به طوری که سلول‌های آماسی تک هسته‌ای در پیرامون رگ و ترومبوس‌های در حال سازمان یافتن (organization)، در داخل آن جلب توجه می‌کرد. ضایعات عروقی منجر به ایجاد زخم‌های نسبتاً وسیع و مزمن بویژه در کف پنجه‌ها گردیده بود که با تشکیل مقادیر فراوان بافت همبندی الیتامی و کانون‌هایی از عفونت‌های ثانویه همراه بود. به دلیل وسعت زخم‌ها، سطح آنها به وسیله اپیتلیوم سنگفرشی مطبق پوشانده نشده بود.

عضلات مخطط اندام‌های حرکتی دچار آتروفی بود به طوری که از تعداد رشته‌های عضلانی و از تعداد هسته این سلول‌ها کاسته شده بود و رشته‌های باقی مانده از حد طبیعی کوچک‌تر و دارای قطر کمتری بودند. مابین دستجات سلول‌های عضلانی بافت همبندی بیشتری مشاهده می‌شد. آثاری از میوزیت یا دژنره شدن فیبرهای عضلانی دیده نشد.

در اغلب رت‌های مبتلا به درجات شدید (درجات ۳، ۴)، مطالعه ریزبینی بافت ریه نشان دهنده پنومونی بینابینی مزمن خفیف همراه با ضخیم شدن دیواره آلئول‌ها، افزایش بافت همبندی و هیپرپلازی سلول‌های عضلانی صاف در بافت بینابینی ریه بود. نفوذ سلول‌های آماسی تک هسته‌ای در اطراف عروق خونی در برخی از نواحی، سبب ایجاد پری‌واسکولیت (perivasculitis) شدید گردیده بود. در بافت کلیه، تفاوت محسوس بین رت‌های سالم و مبتلا ملاحظه نشد. آثار آمیلیوئیدوز، گلو مرونفریت و نفریت وجود نداشت. در بافت قلب، غدد درون‌ریز و بخش برون‌ریز پانکراس ضایعه‌بافتی بارزی دیده نشد.

در طحال رت‌های مبتلا به درجات شدید بیماری، رنگ دانه هموسیدرین بیش از حد معمول بود و کانون‌های متراکمی از تجمع سلول‌های تک هسته‌ای با هسته‌های درشت و سیتوپلاسم اندک بسیار شبیه به لنفوسیت‌های بزرگ (لنفوبلاست‌ها) در اطراف پولپ سفید و مرز بین پولپ سفید و قرمز جلب توجه می‌کرد.

بافت کبد در همه رت‌ها پر خون بود به طوری که رگ‌های خونی به بویژه وریدهای مرکزی اتساع شدیدی را نشان می‌دادند و کانون‌های متعدد خونریزی که به نظر می‌رسید تروماتیک باشند جلب توجه می‌کرد. در رت‌های بیمار بافت کبد حالت واکنشی (راکتیو) داشت به طوری که تعداد و اندازه سلول‌های کوپفر در مقایسه با رت‌های سالم افزایش یافته بود. در سایر اندام‌ها تغییرات پاتولوژیک وجود نداشت.

بحث

در مطالعه حاضر، همه رت‌های تحت تیمار به درجاتی از آرتریت مبتلا شدند و ارز‌یابی بالینی نشانگر تورم مفاصل در پای راست بود. همچنین



دگرده شدن آنزیماتیک ماتریکس غضروف، تخریب فعالانه غضروف مفصلی به وسیله سلول‌های التهابی بافت جوانه‌ای، نارسایی در تغذیه غضروف مفصلی بدلیل آسیب‌های عروقی و به‌ویژه افزایش ویسکوزیته مایع مفصلی به علت حضور اکسودای آماسی و کلاژناز ایجاد شده در پانوس نسبت می‌دهند (۱۱،۱۸،۲۲).

در مطالعه حاضر، در پانوس ایجاد شده سلول‌های آماسی عمدتاً از نوع لنفوسیت، پلاسماسل و ماکروفاژ و تعداد اندکی نوتروفیل جلب توجه می‌کرد. چهره بارز التهاب در آرتريت روماتوئید نفوذ منتشر لنفوسیت و پلاسماسل است هر چند تعدادی نوتروفیل نیز به خاطر حضور رشته‌های فیبرین به ناحیه فراخوانده می‌شود (۲،۱۰،۱۵،۱۸،۱۹). در بیماری‌های مفصلی ناشی از عوامل عفونی تیپ سلولی غالب نفوذ سلول‌های پلی مورفونوکلئار است (۲۲). به هر حال تخریب غضروف مفصلی و نفوذ متراکمی از سلول‌های لنفوسیتی و پلاسماسل در غشاء سینوویال، این نوع آرتريت‌ها (آرتريت روماتوئید، آرتريت اروزو و CIA) را از اشکال غیر تخریشی تورم مفاصل (non-erosive type of arthritis) متمایز می‌کند (۵،۷،۹،۱۴،۱۸).

مشاهده ندول‌های روماتوئیدی از چهره‌های بارز و تشخیصی آرتريت روماتوئید است. این ندول‌ها از ناحیه مرکزی نکر و فیبرینوئید که به وسیله سلول‌های اپی تلیوئید و بافت همبندی حاوی سلول‌های التهابی مزمن احاطه شده است تشکیل می‌گردد و در ۲۰ الی ۳۵ درصد بیماران در بافت‌های زیرجلدی و پرده‌های منتر، ریه‌ها و ارگان‌های احشایی مشاهده می‌شوند (۲،۶،۱۳،۱۸،۱۹،۲۲). در صورت عدم مشاهده این ندول‌ها، مابقی تغییرات مفاصل مبتلا، شبیه سایر بیماری‌های مزمن التهابی مفصل‌ها نظیر اسپوندولیت آنکیلوزان، سندرم ریتر (syndrome Reiter) و مواردی از استئوآرتريت خواهد بود (۱۵). در این بررسی هم چنان که ذکر شد ندول‌های روماتوئیدی دیده نشد.

در مطالعه حاضر، در ۱۴ مورد از رت‌های مبتلا، زخم‌های در حال التیام با اسکار نسبتاً وسیع در پنجه پا مشاهده گردید و در مطالعه میکروسکوپی، پری آرتريت و آند آرتريت همراه با نکر و فیبرینوئید جدار شریان، نفوذ سلول‌های آماسی تک هسته‌ای در پیرامون رگ و ترومبوس در حال سازمان یافتن در مجرای آن دیده شد. از ضایعات عروقی آرتريت روماتوئید در انسان به تورم و نکر و جدار آرتريول‌ها و انسداد شریان‌های کوچک تا متوسط به دلیل آند آرتريت مسدود کننده (endarteritis obliterating) اشاره کرده‌اند که به دلیل رسوب کمپلکس‌های ایمنی و فعال شدن سیستم کمپلمان و صدمه به دیواره رگ رخ داده و سبب نکر و پوست و زیر پوست ناحیه مبتلا، گانگرن انگشتان و پنجه‌ها و خونریزی‌های ناخن و اولسرها می‌گردد (۱۲،۱۳،۱۸).

در این پژوهش، بررسی ریزینی عضلات مخطط نشانگر آتروفی عضلات بود. این نوع آتروفی می‌بایست نوعی آتروفی ناشی از عدم استفاده (disuse) دانست که به دلیل درگیری شدید مفاصل و عدم

تزریق محلول کلاژن و اجوان کامل فروند در ناحیه کف پا با پاسخ بهتر نسبت به تزریق در قاعده دم همراه بود به طوری که تزریق هر دو بار کلاژن از این راه با ضایعات شدید تر و در زمان کوتاه‌تری همراه بود. در این موارد دلیل بزرگی مفاصل را در ابتدای بیماری به افزایش کمی مایع سینوویالی نسبت می‌دهند. تورم اولیه مفاصل با ایجاد بافت همبندی فیبروواسکولار، از بین رفتن حفره مفصلی و جایگزینی بافت جوانه‌ای در سطوح و کپسول مفصلی ادامه پیدا می‌کند (۸،۱۸).

در رت‌های مبتلا غضروف مفصلی و غشاء سینوویال ساختمان طبیعی خود را از دست داده و پانوس سطح آنها را پوشانده بود. در موارد شدید بیماری بافت جوانه‌ای مذکور باعث تخریب عمیق غضروف سطح مفصلی شده و در جهت شکافتن آن و دست‌یابی به استخوان زیرین در حال پیشرفت بود. آثار نفوذ سلول‌های التهابی تک هسته‌ای در نواحی سطحی مغز استخوان زیر غضروف مفصلی نیز دیده می‌شد. رشد بافت جوانه‌ای از دو طرف، حفره مفصلی را کاملاً پر کرده و باعث الحاق سطوح مفصلی به هم و جایگزینی کامل آن با بافت همبندی و فیبروز و آنکیلوز (fibrous ankylosis) مفاصل مشهود بود.

در بیماری آرتريت روماتوئید در انسان و پلی آرتريت اروزو یوسگ‌ها، غضروف مفصلی به وسیله پانوسی که از اطراف رشد می‌کند سائیده شده و پوشیده می‌گردد و به علت تهاجم پانوس به بافت استخوانی ساب کندرال و تخریب آن، اریزیون‌های استئوپوروتیک حاشیه‌ای (erosions osteoporotic marginal) در این ناحیه به وجود می‌آید که نهایتاً با فیبروز ناحیه همراه خواهد بود (۲،۷،۱۳،۱۷،۱۸). این نواحی معادل مورفولوژیکی اریزیون‌ها در رادیوگرافی بالینی هستند و از چهره‌های اختصاصی این بیماری محسوب می‌شوند (۱۰،۱۴،۱۵،۱۸). رشد همزمان پانوس در بافت مغز استخوان، می‌تواند سبب تخریب ساختمان‌های مفصلی از قسمت مرکزی آن گردد (۶،۱۴). تخریب گسترده غضروف مفصلی و تکه‌های جدا شده از آن، عامل جدیدی برای ادامه التهاب غشاء سینوویال است (۱۹). گاهی غضروف مفصلی به طور کامل تخریب شده و استخوان ساب کندرال فقط به وسیله پانوس پوشیده می‌شود (۳،۱۸) که منجر به تخریب استخوان ساب کندرال، آنکیلوز فیبروزه و در نهایت آنکیلوز استخوانی و بدشکلی (دفورمیتی) مفاصل مچ دست و پا خواهد شد (۶،۷،۱۱،۱۹،۲۲). درگیری مفاصل سینوویال به ویژه مفاصل زانو، مچ و قلمی بند انگشتی از مشخصات این نوع آرتريت است (۱۳،۱۴).

در بیماری آرتريت/آنسفالیت بزبان (CAE) و پلی آرتريت اروزو یوسگ‌ها نیز رشد پانوس سبب سائیده شدن و ایجاد اریزیون‌های کانونی در غضروف مفصلی و سوراخ شدن آن می‌گردد (۱۰،۲،۱۴،۲۲). در این نواحی پانوس به استخوان ساب کندرال متصل می‌گردد و با تشکیل کیست‌های کاذب ساب کندرال (subchondral pseudocysts) همراه است (۲۲).

علت تخریب غضروف مفصلی و سائیده شدن آن را، پوشانده شدن سطح غضروف و ممانعت از تغذیه آن از طریق انتشار از مایع مفصلی و نهایتاً



References

- Allen, H. L., Newton, C., D. (1975) Animal Model of Human Disease, Juvenile Rheumatoid Arthritis/ Animal Model: Rheumatoid Arthritis in the dog. Am. J. Vet. Pathol. 81: 699-702.
- Bennet, D. (1987) Immune-based erosive inflammatory joint disease of the dog: Canine rheumatoid arthritis. J. Small Anim. Pract. 28: 779-819.
- Brand, D. D., Latham, K.A., Rosloniec, E. F. (2007) Collagen-induced arthritis. Nat. Protoc. 5: 1269-1275.
- Brand, D. D., Kang, A. H., Rosloniec, E. F. (2004) The mouse model of Collagen-induced arthritis. Methods Mol. Med. 102: 295-312.
- Colbatzky, F., Brunnbery, L., link, R.P., Geisel, O., Hermanns, W. (1991) AA-like amyloid deposits confined to arthritic joints in two dogs with rheumatoid arthritis. J. Com. Pathol. 105: 321-342.
- Cotran, R. S., Kumar, V., Collins, T. (1999) Robbins Pathologic Basis of Disease. 6th Ed. W.B. Saunders Company, Philadelphia, USA.
- Ettlinger, S. J., Feldman, E. C. (2005) Textbook of Veterinary Internal Medicine. (6th ed.) Elsevier/ Saunders, St. Louis, Missouri, USA.
- Haque, M. A., Kimoto, M., Inada, S., Tokunaga, O., Kohashi, O. (1998) Autoreactive CD4-CD8-alpha beta T cells to vaccinate adjuvant arthritis. Immunol. 94: 536-42.
- Hermanns, W., Jessen, H., Schulz, L. C., Kerlen, G., Bohm, K. H. (1982) Induction of chronic polyarthritis with constituents of erysipelothrix rhusiopathiae, 2-Arthritis induction in rats. ZBL. Vet. Med. B. 29: 85-98.
- Jones, T. C., Hunt, R. D., King, N. W. (1997) Veterinary Pathology. (6th ed.) Williams and Wilkins, Baltimore, Maryland, USA.
- Kasper, D. L., Braundwaled, E., Fauci, A. S., Hauser, S.L., Longo, D. L., Jemson, J. L. (2005) Harrison's principles of internal medicine. (16th ed.). Mc Graw-Hill, New York, USA.
- Luna, L.G. (1968) Manual of Histologic Staining

بکارگیری اندام حرکتی مبتلا رخ می دهد. آثار میوزیت یا دژنره شدن فیبرهای عضلانی دیده نشد. ضعف عضلات و آتروفی آنها از نشانه های آرتریت روماتوئید شدید و میوزیت لنفوپلاسمو هیستوسیتیک و دژنره شدن سلول های عضلانی از ضایعات این بیماری ذکر شده است (۲،۱۸).
در مطالعه حاضر در بافت ریه، پنومونی بینابینی مزمن خفیف، در جاتی از فیروز ریوی و پری آرتریت تک هسته ای مشاهده گردید. ندول های روماتوئیدی (rheumatoid nodules)، فیروز ریوی منتشر، پلوروزی و واسکولیت را در بیماران مبتلا به آرتریت روماتوئید مشاهده می گردد (۱۲،۱۳،۱۸،۱۹).

همچنین در این مطالعه ضایعه پاتولوژیک در بافت کلیه مشاهده نشد. آثار رسوب آمیلیوئید در بافت کبد و پوست وجود نداشت. در اندام هایی نظیر قلب و پانکراس نیز تغییرات پاتولوژیک دیده نشد. بروز آمیلیوئیدوز ثانویه (AA) در کلیه از عوارض آرتریت روماتوئید و آرتریت های آروزیو طولانی مدت ذکر گردیده است (۵،۷،۱۸،۱۹).

در این تحقیق، در بافت طحال به جز افزایش مقدار رنگ دانه هموسیدرین و همیپریلازی کانونی لنفوسیتی در اطراف پولپ سفید ضایعه خاصی مشاهده نشد. یک درصد از بیماران مبتلا به آرتریت روماتوئید، بزرگی طحال همراه با فعالیت بیش از حد این عضو (Splenomegaly)، گرانولوسیتوینی و بزرگ شدن عقده های لنفاوی را نشان می دهند. تجمع رنگدانه هموسیدرین، در داخل و خارج ماکروفاژها در غشاء سینوویال و بافت همبندی حمایت کننده مفاصل سگ های مبتلا به پلی آرتریت آروزیو و نفوذ پلاسماسل ها در طحال و عقده های لنفی را مشاهده کرده اند (۱،۲،۱۱،۱۳،۱۴،۱۷،۱۸).

در هر صورت یافته های این تحقیق نشان داد که کلاژن تیپ II گاوی در صورت استفاده مناسب از نظر نوع محلول، رقت و محل تزریق می تواند آرتریت آروزیو، بسیار شبیه به آرتریت روماتوئید را در رت ها ایجاد نماید که ضایعات آن در اندام های حرکتی و مفاصل بسیار شبیه به ضایعات گزارش شده از آرتریت روماتوئید در انسان، پلی آرتریت آروزیو سگ ها و بیماری آرتریت / آنسفالیت بزبان خواهد بود (۷،۱۰،۱۴) علاوه بر این ضایعات سایر بافت ها نظیر ریه، کبد، طحال و عضلات اسکلتی با یافته های این بیماری در انسان همخوانی داشت.

تشکر و قدر دانی

بدین وسیله نگارندگان بر خود لازم می دانند از راهنمایی های ارزنده استاد فقید جناب آقای دکتر رضا نقشینه در تشخیص ضایعات میکروسکوپی و از زحمات آقایان رحمان حسنی و محمد مهدی همایی فر برای تهیه و رنگ آمیزی مقاطع بافتی تشکر و قدر دانی نمایند.



- Methods of the Armed Forces Institute of Pathology. (3rd ed.). Mac Graw-Hill Book Company, New York, USA.
13. MacSween, R. N. M., Whaley, K. (1992) Muir's Textbook of Pathology. (13th ed.). Arnold, London, UK.
 14. Maxie, M.G. (2007) Jubb, Kennedy and Palmer's Pathology of Domestic Animals. (5th ed.). Saunders/ Elsevier, Edinburgh, UK.
 15. McGee, J. D., Isaacson, P. G., Wright, N.A (1992) Oxford Textbook of Pathology. Oxford University Press, Oxford, UK.
 16. Mo, J. A., Holmdahl, R. (1996) The B cell response to autologous type II collagen: biased V gene repertoire with V gene sharing and epitope shift. *J. Immunol.* 157: 2440-2448.
 17. Nelson, R.W., Couto, C. G. (2009) Small Animal Internal Medicine. (4th ed.). Mosby, St. Louis, Missouri, USA.
 18. Ritchie, A.C. (1990) Boyd's Textbook of Pathology. (9th ed.). Lea & Febiger, Pennsylvania, USA.
 19. Underwood, J. C. E. (1992) General and Systemic Pathology. Churchill Livingstone, Edinburgh, UK.
 20. Wakabayashi, K., Inoue, M., Ogihara, Y. (1997) The effect of Keishi-bushi-to on collagen induced arthritis. *Biol. Pharm. Bull.* 20: 376-380.
 21. Wood, F. D., Pearson, C. M., Tanaka, A. (1969) Capacity of mycobacterial wax D and its subfractions to induce adjuvant arthritis in rats. *Internat. Arch. Allerg. Appl. Immunol.* 35: 456-467.
 22. Woodard, J. C., Gaskin, J. M., Poulos, P.W., MacKay, R. J., Burridge, M. J. (1982) Caprine arthritis encephalitis: Clinico-pathologic study. *Am. J. Vet. Res.* 43: 2085-2096.



PATHOLOGICAL STUDY OF ARTHRITIS INDUCED BY TYPE 2 BOVINE COLLAGEN AND FREUND'S COMPLETE ADJUVANT IN RAT

Ashrafihelan, J.^{1*}, Roohollah, F.², Rafiei Tehrani, S.³

¹Department of Pathobiology, University of Tabriz, Tabriz- Iran.

²Department of Biology, Faculty of Medicine, Medical Sciences of Tehran Branch, Islamic Azad University, Tehran- Iran.

³Department of Immunology, Faculty of Medicine, Tehran University of Medical Sciences, Tehran- Iran.

(Received 22 July 2009 , Accepted 11 October 2010)

Abstract:

Because of the pathological similarities between collagen induced arthritis (CIA) and rheumatoid arthritis, the CIA model has been the subject of extensive investigations. This study initiated to evaluate the pathologic lesions of induced arthritis by collagen in a total of 50 female rats (*Rattus norvegicus*). Arthritis was induced by two intradermal injections (14 days interval) of type 2 bovine collagen solution and Freund's complete adjuvant (FCA) into the tail and right leg paw of 40 rats. Severity of arthritis in affected leg was represented in grade 1 to 4. Three weeks after beginning of the experiment, 22, 12, 5 and 1 affected rats were clinically diagnosed with 1, 2, 3 and 4 grades of arthritis respectively. Rats were intradermally injected into the tail showed only slight and moderate (grade 1 and 2) arthritis. Macroscopically, the involved joints were enlarged, swollen and stiff and deformity and ankylosis of affected joints were noticed in severe cases. Deep healing ulcers in planter of the paw were diagnosed in 14 rats. Histopathologic examinations revealed infiltration of mononuclear inflammatory cells and papillary hyperplasia of synovial membrane in mild and moderately affected animals (grade 1 and 2) and erosion of articular cartilage with formation of fibrovascular pannus on its surface in synovial membrane in severe cases (grade 3). In very severe cases (grade 4), complete destruction of articular cartilage and access of granulation tissue to subchondral bone were noticed. Pathologic lesions of the involved joints were very similar to those reported from rheumatoid arthritis in human, erosive polyarthritis in dog and caprine arthritis/encephalitis.

Key words: type II bovine collagen, Freund's complete adjuvant, collagen-induced arthritis, CIA, rat.

*Corresponding author's email: ashrafihelan@yahoo.com, Tel: 0411-3392341, Fax: 0411-3357834

