

تأثیر مقادیر مختلف کادمیوم بر تغییرات آسیب شناسی و بروز آپوپتوز لنفوسیت‌ها در بورس فابریسیوس جوجه‌های گوشتی

عباس جواهری وایقان^۱ محمد جواد قراگزلو^{۲*} غلامرضا نیکبخت بروجنی^۲ جمیله سالارآملی^۳ سعید بکائی^۴ سعید حصارکی^۵

(۱) گروه پاتوبیولوژی، دانشکده دامپزشکی دانشگاه سمنان، سمنان - ایران.

(۲) گروه پاتوبیولوژی، دانشکده دامپزشکی دانشگاه تهران، تهران - ایران.

(۳) گروه فیزیولوژی، فارماکولوژی و سم شناسی دانشکده دامپزشکی دانشگاه تهران، تهران - ایران.

(۴) گروه اپیدمیولوژی و بهداشت مواد غذایی، دانشکده دامپزشکی دانشگاه تهران، تهران - ایران.

(۵) گروه آسیب شناسی، دانشکده علوم تخصصی دامپزشکی، واحد علوم و تحقیقات دانشگاه آزاد اسلامی تهران، تهران - ایران.

(دریافت مقاله: ۱۵ شهریور ماه ۱۳۸۹، پذیرش نهایی: ۲۹ آذر ماه ۱۳۸۹)

چکیده

مسمومیت با کادمیوم اثرات زیان‌آوری را بر ارگان‌های حیاتی بدن به جای می‌گذارد که می‌توان به نارسائی کلیوی، آسیب‌های کبدی، تضعیف سیستم ایمنی اشاره نمود. در این مطالعه به منظور نشان دادن برخی از تأثیرات این فلز سمی از جمله مداخله در میزان بروز آپوپتوز سلول‌های لنفوئیدی و ایجاد تغییر در ساختمان بافت لنفوئیدی، پرنده به‌عنوان مدل حیوانی انتخاب گردید. تعداد ۱۲۰ قطعه جوجه خروس گوشتی به ۴ گروه کنترل و گروه‌های ۱ و ۲ و ۳ تقسیم و کلرور کادمیوم به جیره غذایی آن‌ها افزوده شد به طوری که گروه کنترل ۰ ppm، گروه ۱ ۲۵ ppm، گروه ۲ ۵۰ ppm و گروه ۳ ۱۰۰ ppm کادمیوم دریافت داشتند. در روزهای ۱۴ و ۲۸ و ۴۲ از هر گروه ۷ قطعه جوجه به صورت تصادفی انتخاب و پس از وزن‌کشی و کشتار، بورس فابریسیوس آن‌ها جدا شده و بعد از پایدار کردن در فرمالین بافر ۱۰ درصد و آماده‌سازی نمونه‌های بافت، مقاطعی با ضخامت ۵ میکرون با هما توکسیلین و آنوزین و مقاطع ۳-۴ میکرونی با تکنیک ایمونوهیستوشیمی TUNEL رنگ‌آمیزی و از نظر ضایعات و آسیب‌شناسی بورس فابریسیوس، تراکم سلول‌های لنفوئیدی در فولیکول‌ها و میزان سلول‌های آپوپتوتیک مورد ارزیابی قرار گرفت. همچنین میزان کادمیوم موجود در کبد هر یک از نمونه‌ها با روش جذب اتمی اندازه‌گیری شده و با وزن زنده جوجه‌ها و وزن بورس فابریسیوس و میزان آپوپتوز موجود در هر نمونه مورد مقایسه آماری قرار گرفت. نتایج این تحقیق نشان می‌دهد که افزایش وزن جوجه‌ها و ارگان‌های مورد بررسی با افزایش میزان کادمیوم جیره نسبت معکوس داشته (p < ۰/۰۱) و میزان کادمیوم تجمع یافته در کبد و میزان آپوپتوز ایجاد شده در بورس فابریسیوس جیره‌ها افزایش می‌یابد (p < ۰/۰۱). همچنین با افزایش کادمیوم در جیره‌ها به میزان قابل توجهی کاهش جمعیت لنفوسیتی در فولیکول‌های لنفوی و ادم در ساختار بورس‌های مورد مطالعه مشاهده گردید. در مقایسه با گروه کنترل در ۲۸ و ۴۲ روزگی افزایش تعداد و اندازه کیست‌های داخل ایبی تلبالی در گروه‌های ۳ و ۲ مشاهده گردید و در ۴۲ روزگی در گروه ۳ آتروفی بافت اپیتلیوم بورس و افزایش سلول‌های دچار آپوپتوز در آن‌ها نیز مشهود بود. می‌توان نتیجه‌گیری نمود که تحت شرایط تجربی غلظت‌های بالای کادمیوم در جیره (۵۰ و ۱۰۰ ppm) اثرات زیان‌آوری بر بورس فابریسیوس دارد.

واژه‌های کلیدی: کادمیوم، بورس فابریسیوس، آپوپتوز، تست تانل (TUNEL).

کادمیوم گزارش گردید (۱،۸).

مقدمه

در حال حاضر کادمیوم به‌عنوان یک فلز صنعتی مهم مطرح بوده و همراه با استخراج سایر فلزات مانند سرب و روی و مس مقادیری از این فلز نیز به دست می‌آید. این فلز در محصولات صنعتی و خانگی مانند باتری‌ها و رنگ‌ها و پوشش روی فلزات و در صنایع پلاستیک کاربرد دارد (۱). جذب گوارشی این فلز ناچیز بوده و بیشتر جذب آن از طریق تنفس و در کارگاه‌های صنعتی انجام می‌گیرد. کادمیوم دارای نیمه عمر بیولوژیک بسیار طولانی در بدن بوده و به مرور زمان در بدن تجمع می‌یابد و با توجه به گسترش استفاده از آن در فرآیندهای صنعتی به نظر می‌رسد در آینده میزان موارد مسمومیت با این عنصر افزایش یابد (۱،۹). این فلز به‌عنوان یک عامل موتاژن، تراژون و کارسینوژن (۲،۳،۶) شناخته شده است و می‌تواند باعث پراکسیداسیون لیپیدها و شکستگی رشته‌های تک زنجیره‌ای DNA و اختلالات کروموزومی شود. اختلال در ترمیم DNA و

کادمیوم با وزن اتمی ۱۱۲/۴۱ در سال ۱۸۱۷ به‌عنوان یکی از فلزات سنگین کشف شد ولی استفاده از آن به صورت گسترده در صنعت در حدود سال ۱۹۵۰ آغاز گردید (۱). این عنصر به‌عنوان یکی از مهمترین عوامل مسموم کننده محیطی و صنعتی شناخته شده و در موارد مواجهه با مقادیر زیاد، اختلالات حاد و در مقادیر کم و زمان طولانی عوارض مزمن در ارگان‌های مختلف ایجاد می‌کند (۱،۶،۹). اولین گزارش از اختلالات ناشی از مسمومیت با کادمیوم در سال ۱۹۳۸ منتشر شد و مربوط به ریه کارگرانی بوده که با این فلز سروکار داشته‌اند (۱). بعد از آن در سال ۱۹۴۸ وقوع آمفیژم و پروتئینوری در کارگران شاغل در صنعت باتری‌سازی و همچنین پس از جنگ جهانی دوم در ژاپن وقوع شکستگی‌های پاتولوژیک استخوانی همراه با درد شدید مفاصل (بیماری Itai-Itai) ناشی از مسمومیت با



مواجهه با مقادیر کم این عنصر باعث القا آپوپتوز در سلول‌ها می‌شود (۳،۷،۸).

برای تشخیص وقوع آپوپتوز بسته به هدف مطالعه و نوع نمونه از روش‌های مختلف استفاده می‌شود. در این تحقیق برای نشان دادن سلول‌های لنفوئید آپوپتوتیک در بورس فابریسیوس جوجه‌ها از روش TUNEL استفاده شده است که در طی آن نوکلئوتیدهای نشاندار شده با فلورسئین به بنیان '۳OH' انتهایی قطعات شکسته شده DNA متشکل از ۲۰۰-۱۸۰ زوج باز نوکلئوتیدی متصل می‌شوند و این پیوندها می‌تواند با میکروسکوپ فلورسانس در طول موج ۵۶۵-۵۱۵ نانومتر به صورت نقاط سبز درخشان در داخل هسته سلول‌هایی که در مرحله‌ای از آپوپتوز می‌باشند مشاهده کرد. متعاقب آن با استفاده از معرف آنتی‌بادی آنتی‌فلورسانس کنژوگه شده با پراکسیداز هورس رادیش (peroxidase Horse radish) و اضافه کردن دی‌آمینوبنزی‌دین میتوان پدیدار شدن رنگ قهوه‌ای را در هسته‌های آپوپتوتیک با میکروسکوپ نوری مورد ارزیابی قرار داد (۱۵،۱۶).

هدف از این تحقیق ارزیابی کمی تأثیر غلظت‌های مختلف کادمیوم در یک فاصله زمانی ۴۲ روزه بر روی تغییرات آسیب‌شناسی و افزایش القاء آپوپتوزیس در بورس فابریسیوس و ارتباط آن با میزان تجمع کادمیوم در کبد بوده است که برای اولین بار در ایران انجام گرفت.

مواد و روش کار

تعداد ۱۲۰ قطعه جوجه خروس یک روزه گوشتی با وزن 40 ± 2 گرم از نژاد راس از شرکت زربال خریداری و به طور تصادفی در ۴ گروه شامل گروه کنترل و گروه‌های تحت تغذیه با کلرورکادمیوم شامل گروه ۱ (۲۵ppm)، گروه ۲ (۵۰ppm) و گروه ۳ (۱۰۰ppm) تقسیم شدند. هر گروه شامل ۳۰ قطعه جوجه بود. جوجه‌ها به مدت ۴۲ روز در قفس‌های فلزی و تحت شرایط استاندارد نگهداری شدند. این گروه‌ها به صورت آزاد به دان و آب شهری که کادمیوم آن زیر آستانه جداسازی است دسترسی داشتند. از هر گروه در سنین ۴۲ و ۲۸ و ۱۴ روزگی ۷ قطعه جوجه به صورت تصادفی انتخاب گردیده و پس از وزن‌کشی و ذبح کالبدگشایی شدند. پس از بازرسی ظاهری و ثبت تغییرات احتمالی در اندام‌ها، کبد و بورس فابریسیوس این جوجه‌ها جدا شده و بعد از حذف بافت‌های اضافی وزن شدند. بخشی از بورس به ابعاد حدود ۰/۵ سانتیمتر در محلول فرمالین ۱۰ درصد پایدار گردید. به منظور اندازه‌گیری میزان کلرورکادمیوم تجمع یافته در کبد نمونه‌ای به وزن حدود دو گرم از بافت کبد جدا و در فریزر ۲۰- درجه سانتیگراد تا هنگام انجام آزمایشات بعدی نگهداری شد. بعد از جمع‌آوری همه نمونه‌های بورس اقدام به پاساژ نمونه‌ها و تهیه بلوک‌های پارافینی از آن‌ها گردید و برش‌هایی به ضخامت ۴-۳ میکرون برای رنگ‌آمیزی ایمونوهیستوشیمی با تکنیک TUNEL تهیه شد. برای انجام رنگ‌آمیزی TUNEL پس از چسباندن برش‌ها روی لام ابتدا لام‌ها را تا ۶۰ درجه

ایجاد ضایعه اکسیداتیو در آن باعث بروز عوارض توکسیک روی ژن‌ها می‌شود (۲،۶،۱۷). در تعدادی از مطالعات بر قابلیت کادمیوم در ایجاد گونه‌های فعال اکسیژن و رادیکال‌های آزاد به عنوان واسطه ایجاد ضایعات روی ژن‌ها تأکید شده است (۶،۱۲،۱۹،۲۰). این موضوع که گونه‌های فعال اکسیژن باعث ایجاد آپوپتوز می‌شود و از طرف دیگر این که کادمیوم به عنوان یکی از عوامل ایجاد آپوپتوز شناخته شده است به صحت نظریه فوق قوت می‌بخشد.

تأثیر کادمیوم در ایجاد آپوپتوز و نکرور لنفوسیت‌های طحال رت در مطالعات آزمایشگاهی نشان داده شده است (۱۷) همچنین ایجاد آپوپتوز و نکرور در سلول‌های تک هسته‌ای خون انسان در نتیجه تأثیر مقادیر مختلف کادمیوم گزارش شده است (۳).

نشان داده شده است که وجود مقادیر کم کادمیوم (۵ppm) در جیره غذایی جوجه‌های گوشتی بر روند رشد و نمو تأثیر منفی به جای نمی‌گذارد در حالی که وجود مقادیر بالا (۱۰۰ppm و ۵۰ppm) روند رشد را کند یا آن را متوقف می‌کند که این مسئله می‌تواند ناشی از بروز اختلالات رشد و نمو ایجاد آپوپتوز در بافت‌های مختلف باشد (۲۲).

بورس فابریسیوس در طیور به عنوان تنها محل بلوغ و تمایز لنفوسیت‌های B مطرح است (۵،۱۱،۱۴). این عضو بین ۱۲ تا ۴ هفتهگی به حداکثر رشد خود رسیده و تقریباً هم‌زمان با بلوغ جنسی که در حدود ۲۰ هفتهگی شروع می‌شود تحلیل می‌رود و به تدریج با بافت هم‌بند جایگزین می‌شود (۲۱). آنتی‌ژن‌های خارجی در سیر رشد بورس از طریق مکانیسم نوشیدن (Drinking) توسط بورس به این بافت ارائه می‌شوند به این ترتیب که این آنتی‌ژن‌ها پس از عبور از سلول‌های اپی‌لیال بورس فابریسیوس وارد پارانشیم آن شده و پاسخ ایمنی را القای نمایند. بخش قشری بورس فابریسیوس محل تکامل و بلوغ سلول‌های لنفوئیدی بدون حضور آنتی‌ژن خارجی می‌باشد. در بورس فابریسیوس ژن‌های پذیرنده آنتی‌ژنی لنفوسیت‌های B باز آرای شده و این پذیرنده‌ها در سطح سلول ظاهر می‌شوند و در نهایت سلول‌های لنفوئیدی بالغ به بخش مرکزی فولیکول‌ها مهاجرت می‌کنند. در برخورد با آنتی‌ژن‌های خارجی پاسخ ایمنی در بخش مرکزی شکل می‌گیرد (۹،۱۱). شمار قابل توجهی از سلول‌های پیش‌ساز لنفوسیت B در بخش مرکزی به طور طبیعی با مکانیسم آپوپتوزیس نابود می‌شوند، نشان داده شده است که تنها حدود ۵ درصد از سلول‌های لنفوئیدی تکثیر یافته در بورس به مرحله بلوغ رسیده و به ارگان‌های لنفوئیدی ثانویه از طریق گردش خون وارد می‌شوند (۹،۱۱).

به طور کلی آپوپتوز به عنوان یک فرآیند فعال و نیازمند به انرژی به واسطه عوامل محرک (داخل سلولی یا خارج سلولی) آغاز می‌شود (۴،۱۲،۱۳) و مسمومیت با کادمیوم نیز به عنوان یکی از عوامل ایجاد این پدیده شناخته شده است (۲،۶،۷). مواجه شدن با مقادیر بالای کادمیوم می‌تواند منجر به جراحت و مرگ سلولی و ایجاد پدیده نکرور شود ولی



یا قهوه‌های تیره ظاهر شده و از سایر هسته‌ها قابل تفریق خواهند بود. برای ارزیابی میزان آپوپتوز ایجاد شده در هر کدام از نمونه‌های بورس، تعداد ۸ شان میکروسکوپی با بزرگنمایی ۱۰۰۰ به صورت تصادفی انتخاب و سلول‌های آپوپتوتیک در آن‌ها مورد شمارش قرار گرفت و با محاسبه میانگین آن‌ها تعداد متوسط سلول‌های دچار آپوپتوز در بورس در هر نمونه مشخص گردید.

به موازات انجام آزمایشات پاتولوژی، میزان سم تجمع یافته در کبد هر کدام از نمونه‌ها با استفاده از روش جذب اتمی (Atomic Absorption) اندازه‌گیری شد. برای ارزیابی ساختار بافت‌شناسی و تغییرات آسیب‌شناسی نمونه‌ها مانند تراکم سلول‌های لنفوییدی، ادم و نکروز و سایر تغییرات احتمالی پاتولوژیک از هر یک از بلوک‌های پارافینی آماده شده از نمونه‌ها، برش‌هایی به ضخامت ۵ میکرون تهیه و به روش هماتوکسیلین انوزین رنگ‌آمیزی شده و مورد مطالعه قرار گرفتند.

سنجش ارتباط آماری بین وزن زنده جوجه‌ها، وزن بورس‌ها و میزان آپوپتوز ایجاد شده در سلول‌های لنفاوی و میزان کادمیوم تجمع یافته در کبد و مقایسه آن‌ها در گروه‌های مختلف با استفاده از نرم‌افزار آماری SPSS و آزمون ضریب همبستگی پیرسون انجام گرفت.

نتایج

جدول ۱ میانگین وزن زنده، میانگین حضور سلول‌های آپوپتوتیک در هر شان میکروسکوپی با بزرگنمایی ۱۰۰۰، میانگین غلظت کادمیوم در کبد جوجه‌های گروه‌های چهارگانه، میانگین وزن بورس و میزان درصد وزن بورس فابریسیوس به وزن بدن، را در سنین ۱۴، ۲۸ و ۴۲ روزگی نشان می‌دهد. براساس این نتایج در گروه ۲ حضور ۲۵ ppm کلرور کادمیوم در جیره تا ۱۴ روزگی تأثیری در میزان رشد جوجه‌ها و میزان آپوپتوز لنفوسیت‌های بورس ندارد و مقدار کادمیوم تجمع یافته در کبد نیز مانند گروه کنترل کمتر از ۱ ppm است. در حالی که در ۲۸ روزگی در همین گروه نسبت به گروه کنترل کاهش رشد و کاهش وزن بورس و افزایش ناچیز آپوپتوز و تجمع حدود ۳ ppm کلرور کادمیوم در کبد ملاحظه می‌شود و در ۴۲ روزگی نیز این روند ادامه داشته است. در گروه‌های ۳ و ۴ با افزایش سن، کاهش رشد بدن، کاهش رشد بورس و افزایش میزان آپوپتوز و افزایش تجمع کادمیوم در کبد متناسب با افزایش میزان کادمیوم جیره دیده می‌شود. براساس نتایج آزمون ضریب همبستگی پیرسون بین افزایش غلظت کادمیوم در کبد و میزان آپوپتوز سلول‌های لنفاوی بورس فابریسیوس ($r=0/902$, $p<0/01$) و بین وزن زنده نمونه‌ها و وزن بورس‌ها ($r=0/915$, $p<0/01$) ارتباط معنی‌دار و مستقیم وجود دارد و نیز بین وزن زنده نمونه‌ها و میزان آپوپتوز ($r=0/902$, $p<0/01$) و بین وزن بورس‌ها و میزان آپوپتوز ($r=0/902$, $p<0/01$) ارتباط معنی‌دار معکوس وجود دارد.

نمودار ۱ نشان می‌دهد که بین میزان آپوپتوز سلول‌های لنفوییدی

سانتیگراد جهت ذوب شدن پارافین روی نمونه حرارت داده و سپس مراحل پارافین زدایی با گزیدل در ۳ مرحله و آبدهی با درجات نزولی الکل در ۴ مرحله به ترتیب با الکل مطلق و ۹۵ و ۸۰ و ۷۰ درجه انجام شد. برای ایجاد نفوذپذیری در غشای سلولی و هسته‌ها نسبت به ترکیبات به‌کاررفته در تکنیک TUNEL، ابتدا نمونه‌ها تحت تأثیر ترکیب پروتئیناز K با غلظت ۲۰ μg/ml (شرکت Roch و Cat. No. ۰۳۱۱۵۸۳۶۰۰۱) به مدت ۴۵ دقیقه و در ۳۷ درجه سانتیگراد قرار گرفتند و سپس مدت ۵ دقیقه در ظرف پلاستیکی حاوی ۲۰۰ میلی‌لیتر بافر سیترات ۰/۱M در دستگاه مایکروویو با قدرت ۳۵۰ وات قرار داده شدند. پس از آن با قرار دادن نمونه در ترکیب ۳ درصد پراکسید هیدروژن (H2O2) در متانول خالص به مدت ۱۰ دقیقه، پراکسیدازهای درون زاد که باعث ایجاد تداخل در آزمایش می‌شد حذف گردیدند.

برای کنترل صحت آزمایش یک نمونه بافتی به عنوان کنترل مثبت در نظر گرفته شد و با قرار گرفتن در معرض داکسی ریبونوکلاز-۱ (I) (Deoxyribonuclease) (شرکت Ferments، Cat. No. ۰۵۲۱) با غلظت ۱۰۰۰/ml به مدت ۳۰ دقیقه در ۳۷ درجه سانتیگراد، DNA نمونه به قطعات کوچک شکسته شدند. در مرحله بعد ۵۰ میکرولیتر محلول واکنش TUNEL (شرکت Roch Cat. No. ۱۱۶۸۴۸۱۷۹۱۰)، شامل ۵ میکرولیتر محلول حاوی آنزیم (Terminal deoxy nucleotidyl Transferase) و TdT (۴۵ میکرولیتر محلول حاوی نوکلئوتیدهای نشاندار (Lable solution یا Nucleotide mixture in reaction buffer) روی هر کدام از نمونه‌ها ریخته و به مدت ۶۰ دقیقه در ۳۷ درجه سانتیگراد و در محیط مرطوب و تاریک نگهداری شدند. به عنوان کنترل منفی نیز روی یک نمونه بافتی فقط ۵۰ میکرولیتر از محلول حاوی ماده نشان‌دار (Lable Solution) بدون حضور آنزیم (TdT) ریخته شده و در شرایط فوق همراه کنترل مثبت و نمونه‌های تست نگهداری شد. در پایان این مرحله و پس از شستشوی لام‌ها با محلول PBS، از میکروسکوپ فلورسانس و با طول موج ۴۵۰-۵۰۰ نانومتر برای مشاهده فلورسانس ناشی از پیوند نوکلئوتید نشاندار شده با فلورسئین به انتهای ۳OH قطعات DNA شامل ۲۰۰-۱۸۰ جفت باز نوکلئوتیدی استفاده شد. در ادامه مقدار ۵۰ میکرولیتر از محلول Converter-POD شامل آنتی‌بادی آنتی فلورسئین کنژوگه شده با پراکسیداز هورس رادیش (Horse Radish Peroxidase) روی نمونه‌ها ریخته و مدت ۳۰ دقیقه در ۳۷ درجه سانتیگراد و در اتاقک تاریک و مرطوب نگهداری شدند. بعد از آن نمونه را با PBS شسته و با ریختن ۱۰۰ میکرولیتر از محلول دی‌آمینوبنزدین (شرکت Roch Cat. No. ۱۱۷۱۸۰۹۶۰۰۱) مدت ۱۰ دقیقه در ۲۵ درجه سانتیگراد نگهداری و پس از شستشو با محلول PBS، به عنوان رنگ‌آمیزی تفریقی هسته سلول‌ها، نمونه‌ها با رنگ هماتوکسیلین رنگ‌آمیزی شده و مورد ارزیابی با میکروسکوپ نوری قرار گرفتند. در رنگ‌آمیزی ایمونوهیستوشیمی TUNEL هسته سلول‌های دچار آپوپتوز و قطعات هسته موجود در اجسام آپوپتوتیک به رنگ قهوه‌ای



جدول ۱- وزن بدن، وزن بورس فابریسیوس، تعداد سلول‌های آپوتوتیک، غلظت کادمیوم در کبد و نسبت وزن بورس فابریسیوس به وزن بدن در گروه‌ها و سنین مختلف.

| گروه | سن (روز) | وزن بدن (گرم) | وزن بورس (گرم) | میزان آپوتوز در بورس | غلظت کادمیوم کبد (ppm) | نسبت وزن بورس به وزن بدن |
|-----------------|----------|---------------|----------------|----------------------|------------------------|--------------------------|
| کنترل | ۱۴ | ۲۲۸/۸۶±۷/۷۹ | ۰/۶۶±۰/۰۷ | ۱۱/۷۱±۰/۶۱ | ۰/۱±۰/۰۰ | ۰/۰۰۲۸ |
| | ۲۸ | ۹۸۰±۳۴/۰۱ | ۱/۹۶±۰/۱۱ | ۱۱/۰۹±۰/۶۴ | ۰/۱±۰/۰۰ | ۰/۰۰۲۰ |
| | ۴۲ | ۱۹۱۰±۱۵/۲۷ | ۲/۷۶±۰/۰۶ | ۱۳/۲۰±۰/۴۷ | ۰/۲۷±۰/۰۵ | ۰/۰۰۱۴ |
| گروه ۱ (25ppm) | ۱۴ | ۲۳۴/۷۱±۷/۴۹ | ۰/۵۳±۰/۰۴ | ۱۱/۸۵±۰/۳۵ | ۰/۶۶±۰/۰۲ | ۰/۰۰۲۳ |
| | ۲۸ | ۷۶۵/۷۱±۱۹/۲۵ | ۱/۶۴±۰/۰۵ | ۱۱/۸۳±۰/۵۶ | ۲/۹۸±۰/۲۳ | ۰/۰۰۲۱ |
| | ۴۲ | ۱۵۴۲/۸۵±۴۳/۰۸ | ۳/۴۲±۰/۱۶ | ۱۲/۹۳±۰/۳۲ | ۵/۷۱±۰/۳۹ | ۰/۰۰۲۲ |
| گروه ۲ (50ppm) | ۱۴ | ۱۵۶/۸۵±۳/۶۵ | ۰/۳۴±۰/۰۳ | ۱۴/۱۸±۰/۴۰ | ۶/۱۵±۰/۳۶ | ۰/۰۰۲۱ |
| | ۲۸ | ۴۰۸/۸۵±۷/۵۵ | ۱/۰۲±۰/۰۸ | ۱۵/۴۹±۰/۵۰ | ۱۱/۷۹±۰/۷۴ | ۰/۰۰۲۵ |
| | ۴۲ | ۸۴۳/۵۷±۴۰/۶۳ | ۱/۱۹±۰/۲۲ | ۱۵/۹۰±۰/۳۸ | ۱۵/۲۱±۰/۹۹ | ۰/۰۰۱۴ |
| گروه ۳ (100ppm) | ۱۴ | ۸۸/۵۷±۲/۴۱ | ۰/۱۲±۰/۰۱ | ۱۷/۸۴±۰/۳۵ | ۱۱/۰۶±۰/۲۱ | ۰/۰۰۱۶ |
| | ۲۸ | ۲۸۵/۵۷±۳۰/۳۰ | ۰/۴۵±۰/۰۴ | ۱۹/۹۶±۰/۹۴ | ۲۱/۱۴±۲/۷۳ | ۰/۰۰۱۳ |
| | ۴۲ | ۵۶۶/۵۷±۷۶/۷۸ | ۰/۷۶±۰/۱۳ | ۱۹/۳۷±۰/۸۷ | ۲۵/۵۸±۱/۳۳ | ۰/۰۰۱۴ |

این چین‌ها دیده می‌شد. به نسبت افزایش مصرف کادمیوم تراکم سلول‌های لنفوئیدی در فولیکول‌های بورس فابریسیوس در گروه‌های ۲ و ۳ نسبت به گروه کنترل، کاهش پیدا کرده بود (تصویر ۲، ۳، ۴). در هیچ‌کدام از نمونه‌های مورد مطالعه کانون‌های نکروز یا التهاب مشاهده نگردید. در بعضی از نمونه‌های گروه‌های ۲ و ۳ در جاتی از ادم در بین فولیکول‌ها قابل مشاهده بود ولی به طور کلی پراکندگی سلول‌های لنفاوی در بخش‌های مختلف از الگوی طبیعی که شامل فراوانی بالا در ناحیه کورتکس و تراکم کمتر در ناحیه مدولا بود پیروی می‌کرد و آپوتوز در مناطق مرکزی فولیکول‌ها بیش از مناطق قشری دیده می‌شد.

کاهش تراکم سلول‌های لنفوئیدی در کورتکس و مدولای فولیکول‌های بورس و کاهش ضخامت لایه کورتکس آن‌ها در گروه‌های ۲ و ۳ به خوبی قابل رویت بود. در همه نمونه‌ها در بخش قشری و مرکزی فولیکول‌های بورس، اجرام آپوتوتیک به تعداد قابل توجه مشاهده شد اما در گروه‌های ۲ و ۳ در مقایسه با گروه کنترل و گروه یک بیشتر بود (تصویر ۱). در ۴۲ روزگی در گروه ۳، آتروفی بافت اپیتلیوم بورس و افزایش سلول‌های دچار آپوتوز مشهود بود.

بحث

تأثیر کادمیوم در ایجاد آپوتوز در سلول‌ها و بافت‌های مختلف در گونه‌های مختلف حیوانات نشان داده شده است (۱، ۲، ۳، ۶، ۱۰، ۱۹، ۲۰، ۲۳). ولی در مرور مقالات ارائه شده در این زمینه گزارشی در مورد بررسی تأثیر این فلز سنگین بر بورس فابریسیوس طیور مشاهده نشد. غالب مطالعات در زمینه تأثیر کادمیوم بر سلول‌های لنفاوی در شرایط کشت سلولی و در خارج از بدن (invitro) انجام گرفته است و عموماً به این موضوع اشاره می‌نمایند که مسمومیت با کادمیوم در غلظت‌های بالا میزان بروز آپوتوز را در این سلول‌ها افزایش می‌دهد و در صورت مسمومیت با مقادیر بالاتر

بورس در گروه کنترل و گروه ۱ در همه سنین اختلاف معنی‌داری وجود ندارد ولی میزان آپوتوز در گروه ۲ از گروه کنترل و گروه ۳ از بقیه گروه‌ها به صورت معنی‌داری ($p < 0.01$) بیشتر است.

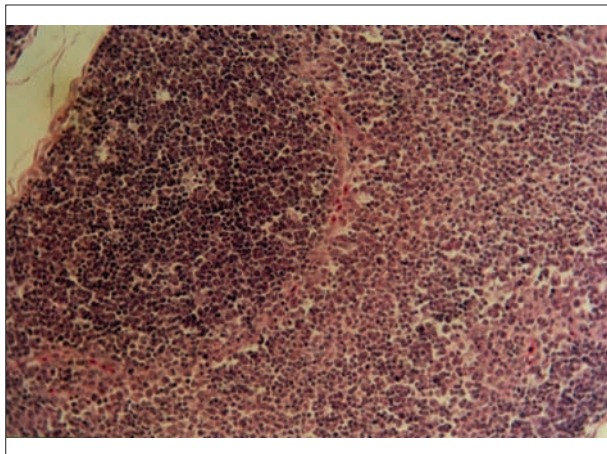
نمودار ۲ نشان می‌دهد که در ۱۴ روزگی با افزایش میزان کادمیوم جیره نسبت درصد وزن بورس به وزن زنده کاهش می‌یابد. این تفاوت بین گروه کنترل و گروه‌های دیگر معنی‌دار بوده ولی بین گروه ۱ و گروه ۲ اختلاف معنی‌داری وجود ندارد. همچنین این نسبت به صورت معنی‌داری در گروه ۳ از سایر گروه‌ها کمتر است. در حالی که در ۲۸ روزگی نسبت درصد وزن بورس به وزن زنده در گروه ۲ با اختلاف معنی‌دار از سایر گروه‌ها بیشتر است ($p < 0.05$) و در ۴۲ روزگی این نسبت در گروه ۱ به صورت معنی‌دار ($p < 0.01$) از سایر گروه‌ها بیشتر است.

در ۱۴ روزگی وزن بورس فابریسیوس در گروه‌های ۲ و ۳ و در روزهای ۲۸ و ۴۲ وزن بورس فابریسیوس در گروه‌های ۱ و ۲ و ۳ کمتر از وزن بورس گروه کنترل بود.

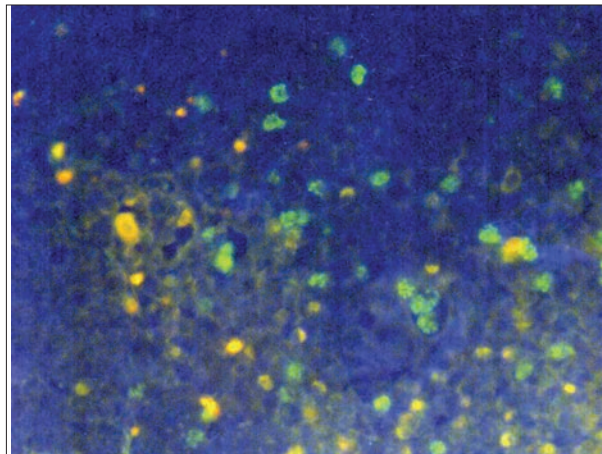
بررسی ماکروسکوپی بورس نشان داد که با وجود کوچکتر بودن اندازه و وزن بورس فابریسیوس در گروه‌های ۲ و ۳ نسبت به گروه کنترل و گروه ۱، تعداد چین‌ها (پلیکاها) در همه گروه‌ها یکسان بوده و اندازه چین‌ها با افزایش سن در هر گروه افزایش یافته ولی در سن مشخص با افزایش کادمیوم در جیره اندازه چین‌ها کوچک‌تر بودند.

مطالعه مقاطع رنگ‌آمیزی شده با H&E نشان داد که متناسب با کاهش اندازه چین‌های بورس در گروه‌های ۲ و ۳ به‌ویژه ۳، اندازه فولیکول‌های لنفاوی کاهش یافته و در تعدادی از پلیکاها آثار فولیکول‌های آتروفیک دیده می‌شد. در این گروه‌ها نسبت قطر بخش قشری فولیکول‌ها به قطر کلی فولیکول در مقایسه با گروه کنترل و گروه ۱ کمتر بود. همچنین در گروه‌های ۲ و ۳ در ۴۲ روزگی با وجود کوچکتر شدن اندازه چین‌ها، کیست‌های داخل اپی‌تلیالی بیشتری درون بافت اپی‌تلیال

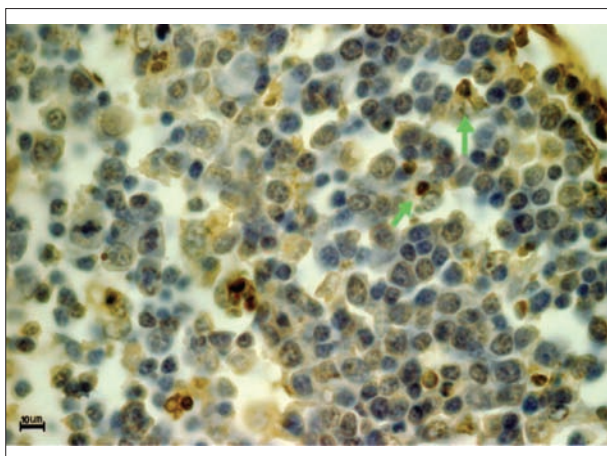




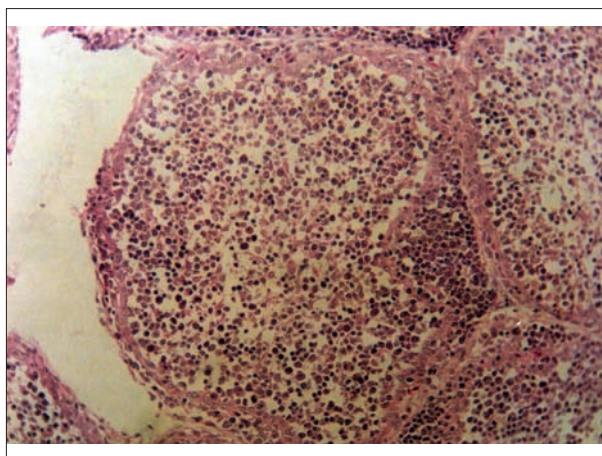
تصویر ۲- نمای میکروسکوپی پارانشیم طبیعی بورس فابریسیوس در جوجه‌های گروه کنترل در ۴۲ روزگی، سلول‌های پیش‌ساز لنفوئیدی به صورت متراکم در کنار یکدیگر قرار گرفته‌اند. (رنگ آمیزی H&E، درشت‌نمایی ۱۰۰×).



تصویر ۱- سلول‌های لنفوی بورس فابریسیوس در مراحل مختلف آپوپتوز. هسته این سلول‌ها پس از اتصال نوکلئوتید نشان‌دار شده با فلورسئین ایزوتیوسیانات رنگ سبز درخشان را به خود گرفته است. (رنگ‌آمیزی TUNEL، میکروسکوپ UV، درشت‌نمایی ۱۰۰۰×).



تصویر ۴- نمای میکروسکوپی بورس فابریسیوس گروه ۳ (۱۰۰ PPM) کادمیوم در جیره غذایی) پس از رنگ‌آمیزی با TUNEL، شماری از سلول‌های پیش‌ساز لنفوئیدی که دچار آپوپتوز شده‌اند دیده می‌شوند. هسته این سلول‌ها متراکم شده و رنگ قهوه‌ای یا قهوه‌ای تیره به خود گرفته‌اند. برخی از اجرام آپوپتوتیک توسط سلول‌های فاگوسیتیک موجود در بورس بلعیده شده‌اند. (نوکلئیک پیکان) (رنگ‌آمیزی TUNEL، درشت‌نمایی ۱۰۰۰×).



تصویر ۳- نمای میکروسکوپی پارانشیم بورس فابریسیوس در جوجه‌های گروه ۳ (۱۰۰ PPM) کادمیوم در جیره غذایی) در ۴۲ روزگی، تراکم سلول‌های پیش‌ساز لنفوئیدی در مقایسه با گروه کنترل بسیار کمتر می‌باشد. هسته تعدادی از سلول‌های پیش‌ساز لنفوئیدی دچار تراکم هسته (پیکنوز) شده‌اند. (رنگ‌آمیزی H&E، درشت‌نمایی ۴۰۰×).

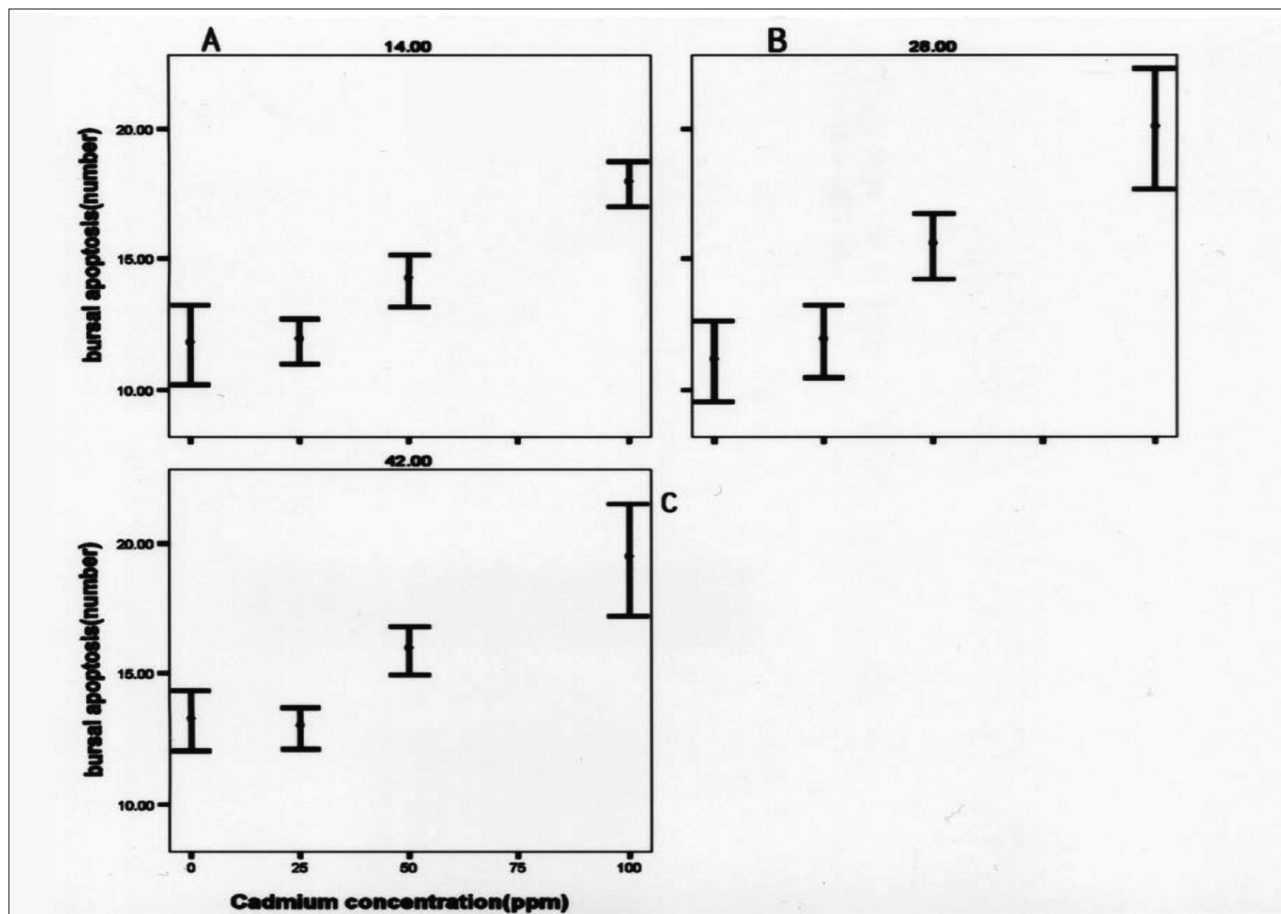
موضوع از طریق الکتروفورز DNA و روش فلوسیتومتری (Cytometry Flow) نشان داده شد.

Pathak و همکاران در سال ۲۰۰۷ نشان دادند که مسمومیت با کادمیوم در موش‌ها باعث آتروفی تیموس و بزرگی طحال (Splenomegaly) و کاهش قدرت ایمنی‌زایی هومورال و سلولی از طریق ایجاد آپوپتوز و استرس اکسیداتیو می‌شود. در این گزارش اظهار شده است که نسبت لنفوسیت‌های $CD4^+/CD8^+$ که به عنوان یک نشانگر حیاتی در ارزیابی مسمومیت ایمنی‌زایی مورد استفاده قرار می‌گیرد بسته به مقدار و مدت مواجهه با کادمیوم کاهش می‌یابد که کاهش این نسبت ناشی از کاهش $CD4^+$ است (۱۹).

کانون‌هایی از نکروز نیز دیده می‌شود. Azzouzi و همکاران در سال ۱۹۹۴ نشان دادند که کادمیوم در لنفوسیت‌های T انسان (CEM-C12) با میزان ۱۰ میکرومول باعث بروز تراکم کروماتین و خرد شدن هسته و آپوپتوز می‌شود در حالی که در مقدار ۵۰ میکرومول مرگ سلولی از طریق نکروز اتفاق می‌افتد (۲). Feng F و همکاران در سال ۲۰۰۱ نشان دادند که کاهش کارایی طحال موش‌ها در مسمومیت با کادمیوم با میزان آپوپتوز ایجاد شده در آن‌ها رابطه مستقیم دارد (۷).

Deiafuate و همکاران در سال ۲۰۰۲، در مطالعه‌ای که برای نشان دادن تأثیر آرسنیک، کادمیوم و سرب روی سلول‌های ایمنی انسان انجام دادند گزارش کردند که کادمیوم در غلظت $65 \mu M$ در محیط کشت در سلول‌های تک هسته‌ای خون انسان باعث بروز آپوپتوز می‌شود که این





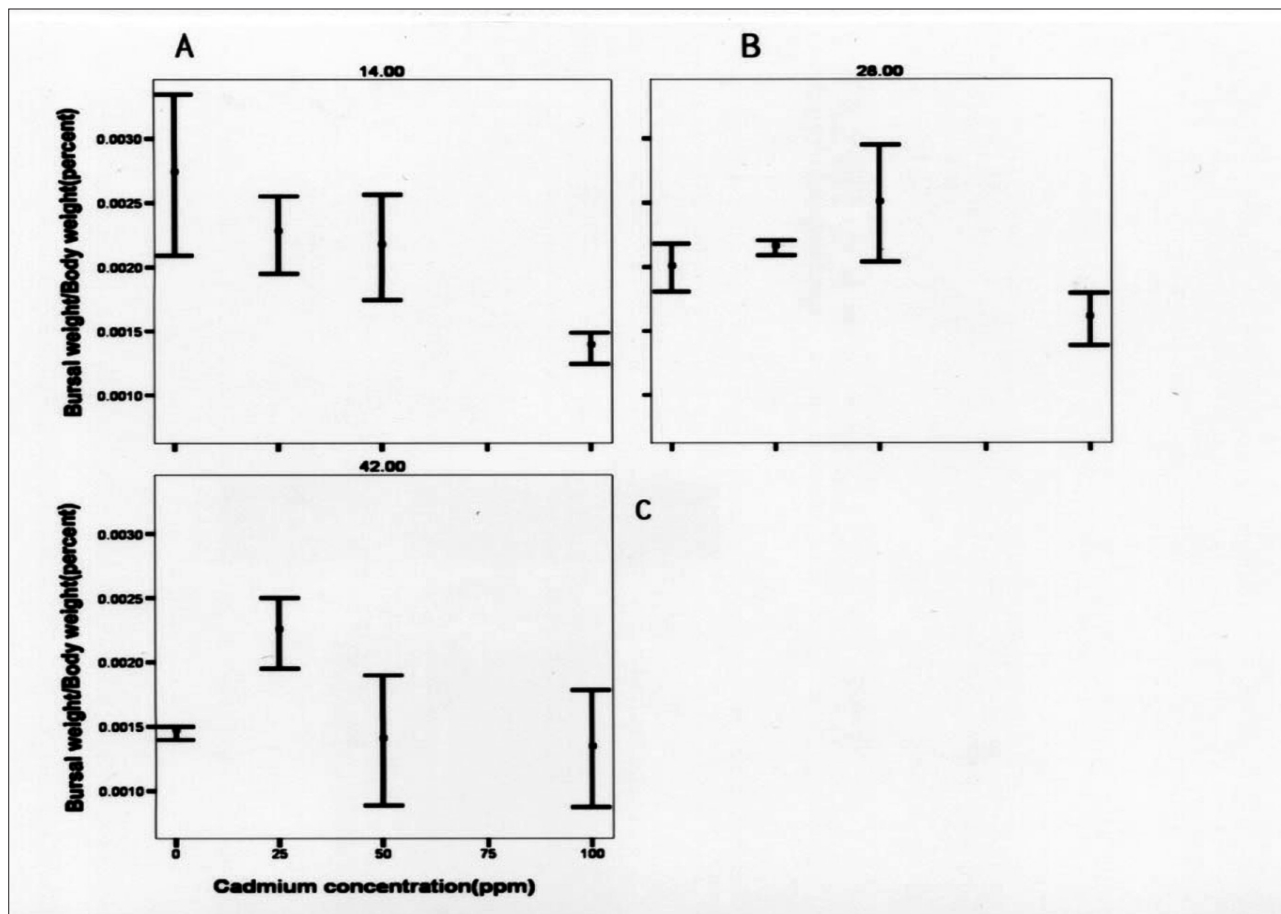
نمودار ۱- تعداد سلول‌های آپوپتوتیک در بورس فابریسیوس در گروه‌ها و سنین مختلف در جوجه‌های دچار مسمومیت تجربی با کادمیوم: تعداد سلول‌های آپوپتوتیک در همه سنین در غلظت ۲۵ ppm همانند گروه شاهد بوده اما با افزایش میزان کادمیوم (گروه‌های ۲، ۳) در همه سنین شمار سلول‌های آپوپتوتیک به صورت معنی‌داری افزایش یافته است. (A=۱۴ روزگی، B=۲۸ روزگی، C=۴۲ روزگی).

مشاهده شد (جدول ۱). براساس اطلاعات حاصل از این جدول با افزایش مقدار و مدت زمان مصرف کادمیوم، تعداد سلول‌های دچار آپوپتوز در هر شان میکروسکوپی افزایش می‌یافت که این مسئله با توجه به قابلیت تجمع کادمیوم در بدن کاملاً هم‌خوانی دارد. میزان متوسط کادمیوم موجود در کبد در هر یک از گروه‌ها در سنین مختلف نیز بیانگر قابلیت تجمع کادمیوم بود. در گزارش Salar Amoli و همکاران در سال ۲۰۰۲ ذکر شده است که افزایش مقدار و مدت مصرف کادمیم در جوجه‌ها باعث کاهش رشد بدن و بعضی از ارگان‌ها می‌شود (۲۲) که در مطالعه حاضر نیز مسئله فوق بخصوص در گروه‌های ۲ و ۳ به خوبی نشان داده شد. ضمن این‌که علاوه بر کاهش رشد بدن، کاهش قابل توجهی در رشد بورس فابریسیوس دیده می‌شد. از طرف دیگر نسبت وزن بورس به وزن بدن در گروه ۳، در ۲۸ روزگی و در گروه‌های ۱، ۲ و ۳، در ۱۴ روزگی نسبت به گروه کنترل کمتر بود (نمودار ۲) که این مسئله بیانگر تأثیر خاص کادمیوم بر بورس فابریسیوس در مقایسه با سایر ارگان‌ها می‌باشد. با توجه به این‌که در مطالعات قبلی جذب گوارشی کادمیوم ناچیز عنوان شده است (۳، ۱۷) تأثیرات کادمیوم بر بافت بورس که در نتایج این تحقیق مشاهده می‌شود

در مطالعه حاضر نیز آتروفی فولیکول‌های لنفاوی بورس فابریسیوس بخصوص در گروه‌های ۲ و ۳ به دنبال بروز آپوپتوز در سلول‌های لنفوئیدی دیده می‌شد و با افزایش مقدار کادمیوم در جیره و طولانی‌تر شدن مدت مصرف آن بر میزان بروز آپوپتوز در سلول‌های لنفوئیدی بورس فابریسیوس افزوده می‌شد.

در این تحقیق، به کار بردن روش‌های رنگ‌آمیزی H&E و TUNEL امکان مطالعه آسیب‌شناختی نمونه‌ها و ارزیابی کمی و شمارش سلول‌های دچار آپوپتوز در مقایسه با نمونه‌های کنترل را فراهم نمود. در مورد وقوع آپوپتوز در جوجه‌های کنترل در گزارش Higgins و همکاران در سال ۲۰۰۲ ذکر شده است که با وجود این‌که کلیه لنفوسیت‌های B بدن طیور در بورس فابریسیوس تکامل یافته و بالغ می‌شوند اما تنها ۵ درصد از لنفوسیت‌های B به خارج از این عضو راه یافته و مابقی لنفوسیت‌ها از طریق آپوپتوز از بین می‌روند. نامبردگان حضور بیش از ۱۷ لنفوسیت آپوپتوتیک، در مربعی به ابعاد ۱۰۰ میکرون را در بافت بورس گزارش نموده‌اند (۱۱، ۱۸). در تحقیق حاضر نیز در گروه کنترل در سنین مختلف جوجه‌ها تعداد قابل توجهی سلول دچار آپوپتوز در هر شان میکروسکوپی با بزرگنمایی ۱۰۰





نمودار ۲- نسبت درصد وزن بورس فابریسیوس به وزن بدن، در گروه‌ها و سنین مختلف در جوجه‌های دچار مسمومیت تجربی با کادمیوم: این نسبت تا سن ۱۴ روزگی با افزایش غلظت کادمیوم در جیره کاهش می‌یابد. در سنین ۲۸ و ۴۲ روزگی تغییرات این نسبت از قاعده خاصی پیروی نمی‌کند. (A= ۱۴ روزگی، B= ۲۸ روزگی، C= ۴۲ روزگی).

است که در درمان با استروئیدها علاوه بر بروز آپوپتوز، کاهش پروليفراسیون لنفوسیتی نیز در کاهش جمعیت سلولی در فولیکول‌های بورس فابریسیوس دخالت دارد (۱۱). همان‌طور که نمودار ۲ نشان می‌دهد علاوه بر کاهش رشد جوجه‌ها در گروه‌های ۱، ۲ و ۳ نسبت وزن بورس به وزن بدن در ۱۴ روزگی به صورت معنی‌داری کاهش یافته است که این مسئله ممکن است علاوه بر افزایش بروز آپوپتوز ناشی از کاهش پروليفراسیون سلول‌های پیش‌ساز لنفوسیتی نیز باشد که به نوبه خود باید از طریق آزمون‌های ارزیابی پروليفراسیون سلولی مانند (Assay-PCNA) مورد سنجش قرار گیرد.

نمودار ۲، در ۲۸ و ۴۲ روزگی نشان می‌دهد که تغییرات نسبت درصد وزن بورس به وزن بدن در مقایسه با گروه کنترل و در مقایسه با ۱۴ روزگی از قاعده خاصی پیروی نمی‌کند. از آن‌جا که در مشاهدات میکروسکوپی در ۲۸ و ۴۲ روزگی درجات شدید ادم در پارانشیم بافت بورس بسیاری از نمونه‌ها دیده می‌شد که می‌تواند توجیه‌کننده اضافه وزن کاذب بورس باشد. از طرف دیگر با توجه به اختلاف بین وزن زنده جوجه‌ها که ممکن است ناشی از اختلاف در مقاومت فردی در مقابل مسمومیت با کادمیوم باشد این عدم هم‌خوانی ارقام به دست آمده قابل توجیه است.

می‌تواند ناشی از تأثیر باقی مانده‌های کادمیوم موجود در مدفوع که از طریق Drinking توسط بورس به آن وارد می‌شود اتفاق افتد.

در گزارش‌های متعددی بر بروز آتروفی پیش از موعد طبیعی مانند ابتلا به ویروس برونشیت عفونی طیور (۱۴) یا ابتلا به ویروس گامبور (۵) اشاره شده و اظهار شده است که در طی این آتروفی فولیکول‌ها دچار کاهش سلول‌های لنفوسیتی و ادم در پارانشیم بورس و افزایش کیست‌های داخل اپی‌تلیالی حاوی ترشحات موسینی شده‌اند. در این تحقیق نیز کیست‌های اپی‌تلیالی با اندازه‌های بزرگ‌تر در داخل بافت اپیتلیوم چین‌ها بخصوص در گروه‌های ۲ و ۳ در ۲۸ و ۴۲ روزگی و همچنین تغییرات آتروفیک اپی‌تلیوم چین‌ها در ۴۲ روزگی در گروه‌های ۲ و ۳ نشان داد که مسمومیت با کادمیوم در مقادیر ۵۰ و ۱۰۰ ppm می‌تواند باعث بروز آتروفی در بورس گردد.

همچنین در مطالعه حاضر متناسب با میزان کادمیوم جیره در گروه‌های ۲ و ۳ کاهش قابل توجهی در جمعیت لنفوسیتی دیده شد. به نظر می‌رسد این تغییر علاوه بر آن‌که مربوط به ایجاد آپوپتوز در این سلول‌ها بوده بلکه ممکن است ناشی از کاهش تکثیر لنفوسیت‌ها نیز باشد. هم‌چنان‌که در گزارش Higgins و همکاران در سال ۲۰۰۲ عنوان شده



References

- Armenta, M. M., Rios, C. (2007). Cadmium neurotoxicity. *Environ. Toxicol. pharmacol.* 23:350-35.
- Azzouzi, B., Tsangaris, G. T., Pellegrini, O., Manuel, Y., Benveniste, J., Thomas, Y. (1994). Cadmium induces apoptosis in a human T cell line. *J. Toxicol.* 88:127-139.
- Deiafuentes, M. D., Portalez-Perez, L., Barriga. F. (2002). Effect of arsenic, cadmium and lead on the induction of apoptosis of normal human mononuclear cells. *clin. Exp. Immunol.* 129: 69-75.
- Eimore, S. (2007). Apoptosis: A review of Programmed cell death. *J. Toxicol. Pathol.* 35: 495-516.
- Elankumaran, S., Heckert, R. A., Moura, L. (2002). Pathogenesis tissue distribution of a variant strain of infectious bursal disease virus in commercial broiler chickens. *J. Avian Dis.* 46:169-176.
- Faverney. C. R., Dvaux. A., Lafeuire. M., Girard. J. P., Bailly. B., Rahmany. R. (2001). Cadmium induces apoptosis and genotoxicity in rainbow trout hepatocytes through generation of reactive oxygen species. *J. Aquatic Toxicol.* 53: 65-76.
- Feng, F., Xue, B., Zhang X. (2001). The relationship between cadmium- induced inhibition of splenic lymphocyte function and cell apoptosis *Zhonghua Yu Fang Yi Xue Za Zhi.* 35:44-47.
- Friberg, L., Elinder, C. G., Kjellstrom, T., Nordberg, G. F. (1986). Cadmium and health A Toxicological and Epidemiological Appraisal. Volume II, Effect and Response. CRC Press, Inc. Boca Raton, Florida USA.
- Glick, B. (1988). Bursa of fabricius: development, growth, modulation, endocrine function. *J. Poult. Biol.* 1:107-132.
- Habeebu, S. S. M., Liu, J., Klaassen, C. D. (1998). Cadmium-induced apoptosis in mouse liver. *J. Toxicol. Appl. Pharmacol.* 149: 203-209.
- Higgins, S. E., Berghman, L. R., Moore, R. W., Hargis, B. M. (2002). In situ detection and quantification of bursa of fabricius cellular proliferation or apoptosis in normal of steroid-treated neonatal chicks. *Poult. Sci.* 81: 1136-1141.
- Haerta, S., Goulet, B. S., Yopez, S. H., Livingston, E. H. (2007). Screening and detection of apoptosis. *J. Surg. Res.* 139: 143-156.
- Lockshin, R. A., Zakeri, Z. (2004). Apoptosis autophagy and more. *J. Int. J. Biochem. cell Biol.* 36: 2405-2419.
- Macdonald, J. W., Mc Martin, D. A. (1976). Observations on the effect of the H52 and H120 vaccine strains of infectious bronchitis virus. *J. Avian Pathol.* 5:157-173.
- Negoescu. A., Iorimier. P., Azoti. L. (1997). TUNEL: improvement and evaluation of the method for in situ apoptotic cell identification. *J. Biochem.* 2: 12-17.
- Negoescu. A., Guillermet. Ch., Iorimier. Ph., Labat-Moleur. F. (1998). TUNEL apoptotic cell detection in archived paraffin-embedded tissues. *J. Biochem.* 3: 36-47.

تشکر و قدردانی

بدین وسیله از معاونت محترم پژوهشی دانشگاه تهران و معاونت محترم پژوهشی دانشکده دامپزشکی دانشگاه تهران که هزینه انجام این طرح پژوهشی را در قالب پایان نامه تخصصی آسیب شناسی فراهم نمودند و همچنین از کارشناسان محترم آزمایشگاه آسیب شناسی آقایان بنی نجار و سامانی و آزمایشگاه مرکزی آقای طاهری و خانم احمدزاده و خانم یوسفی و آزمایشگاه سم شناسی خانم اصفهانی تشکر و قدردانی می نماید.



17. Nordberg, F. G. (2004). Cadmium and health in the 21st century-historical remarks and trends for the future. *J. Biometals*. 17: 485-489.
18. Paramithiotis, E., Ratcliffe, M. J. (1994). Survivors of bursal B cell and emigration. *J. Poult. Sci.* 73:991-997.
19. Pathak, N., Khandelwal, S. (2007). Impact of cadmium in T lymphocyte subsets and cytokine expression: differential regulation by oxidative stress and apoptosis. *J. Biometals*. 21: 179-187.
20. Polihandri, A. H., Velardes, M. O., Cabilla, J. P., Bodo, C. C., Machiavelli, L. I., Quinteros, A. F., Duvilanski, B. H. (2004). Nitric oxide protects anterior pituitary cells from cadmium induced apoptosis. *J. Free Radic. Biol. Med.* 37:1463-1471.
21. Rhddell, C. (1987). *Avian Histopathology*. American Association of Avian Pathology. University of Pennsylvania. Pennsylvania, USA.
22. Salar amoli, J., Gharagozlou, M. J., Bokaei, S., Modirsanei, M., Khaki, Z. (2002). The effects of cadmium on growth pattern and feed conversion rate in broiler chicken. *J. Vet. Res.* 57: 913- 919.
23. Watjen, W., Cox, M. Biagioli, M., Beyersman, D. (2002). Cadmium-induced apoptosis in C6 glioma cells: mediation by caspase 9- activation. *J. Biometals*. 15:89-9.



THE EFFECT OF DIFFERENT LEVELS OF CADMIUM ON THE HISTOPATHOLOGICAL CHANGES AND THE RATE OF LYMPHOID CELLS APOPTOSIS OF BURSA OF FABRICIUS IN BROILER CHICKENS

Javaheri Vayeghan, A.¹, Gharagozlou, M. J.^{2*}, Nikbakht Broujeni, Gh. R.², Salar Amoli, J.³, Bokaee, S.⁴, Hesarakhi, S.⁵

¹Department of Pathobiology, Faculty of Veterinary Medicine, University of Semnan, Semnan-Iran.

²Department of Pathobiology, Faculty of Veterinary Medicine, University of Tehran, Tehran- Iran.

³Department of Physiology, Pharmacology and Toxicology, Faculty of Veterinary Medicine, University of Tehran, Tehran- Iran.

⁴Department of Epidemiology, Faculty of Veterinary Medicine, University of Tehran, Tehran- Iran.

⁵Department of Pathology, Faculty of Specialized Veterinary Science, Islamic Azad University, Science and Research campus of Tehran, Tehran- Iran.

(Received 6 September 2010 , Accepted 20 December 2010)

Abstract:

Cadmium toxicity can cause kidney failure, liver damage and a weakened immune system in experimental and naturally occurring toxicities. This study was designed to investigate the effects of cadmium (Cd) on the histology and the rate of lymphoid apoptosis in the bursa of fabricius of chicken. One-hundred 20-day-old male Ross broilers were purchased and randomly divided into four groups. The control group (C) received no Cd, whereas groups 1, 2, and 3 had rations administered containing 25, 50 and 100 ppm cadmium as CdCl₂, respectively. At days 14, 28 and 42, seven chicks from each group were randomly selected and sacrificed. The bursa of Fabricius of each chick was removed, weighed, fixed in 10% buffered formalin and processed for histopathology and assessment of the rate of lymphoid cells apoptosis. The apoptotic cells were demonstrated in paraffin embedded tissue sections using the TUNEL (terminal deoxynucleotidyl transferase-mediated dUTP nick end labeling) method. The concentration of Cd in the liver samples was measured by atomic absorption. A reverse correlation between the levels of Cd in the rations and the body weight of the chickens ($p < 0.01$) was found. The concentration of Cd in the liver showed a positive correlation with the levels of Cd in the rations ($p < 0.01$). The number of apoptotic lymphoid cells was significantly increased in those groups receiving higher levels of Cd (especially groups 2 and 3) ($p < 0.01$). Morphologically, plicae and lymphoid follicles of groups 2 and 3 were smaller than of the control group. In the histological analysis they were found to be hypocellular and some of them were edematous. Compared to the control group, there was an increase in the number of intraepithelial cysts in groups 2 and 3 at days 28 and 42. In addition, atrophic changes of bursal paranchyma were observed in group 3 after 42 days. It can be concluded that under experimental conditions the higher concentrations of Cd in the rations (50 and 100 ppm) has detrimental effects on the bursa of Fabricius of chickens.

Key words: cadmium, bursa of Fabricius, apoptosis, TUNEL test.

*Corresponding author's email: mjavad@ut.ac.ir, Tel: 021-61117064, Fax: 021-66933222

