

فصلنامه علمی-پژوهشی تحقیقات گیاهان دارویی و معطر ایران
جلد ۲۳، شماره ۲، صفحه ۲۳۳-۲۲۶ (۱۳۸۶)

بررسی اثرات منتخبی از فرمولاسیونهای گیاهی موجود در بازار دارویی ایران بر عملکرد کبدی در رت

احمد موحدیان^۱، صدیقه عسگری^۲، غلامعلی نادری^۲ و حسین صادقی منصورخانی^۳

۱- دانشیار گروه بیوشیمی بالینی و مرکز تحقیقات علوم دارویی، دانشکده داروسازی، دانشگاه علوم پزشکی اصفهان،
پست الکترونیک: movahedian@pharm.mui.ac.ir

۲- دانشیار مرکز تحقیقات قلب و عروق، دانشگاه علوم پزشکی اصفهان

۳- دانشجوی دکترای داروسازی، گروه بیوشیمی بالینی، دانشکده داروسازی، دانشگاه علوم پزشکی اصفهان

چکیده

دیدگاه عمومی در مورد ایمن بودن فرآورده‌های گیاهی منجر به افزایش مصرف این محصولات شده است. با توجه به توزیع محصولات گیاهی و خطر خوددرمانی بیماران و نیز با توجه به گزارشهای موجود در خصوص اثر سمی برخی از گیاهان دارویی، تحقیق حاضر انجام گرفت. بدین منظور اثر قطره‌های پروستاتان، شیرافزا، سنکل و هایپیران در دوزهای مختلف شامل دوز حداقل، دوز حداکثر و ۲/۵ برابر دوز حداکثر ارائه شده در بروشور قطره‌ها بر عملکرد کبدی رت مورد بررسی قرار گرفت. دوزهای مورد نظر برای مدت ۵۰ روز به طریق خوراکی (feeding tube) به حیوانات تجویز گردید و پس از اتمام دوره عوامل مربوط به عملکرد کبدی آلبومین، اوره، آسپاراتات آمینوترانسفراز (AST)، آلانین آمینوترانسفراز (ALT)، لاکتات دهیدروژناز (LDH)، آلکالین فسفاتاز (ALP) و پروتئین توتال در سرم رتهای تیمار با استفاده از روش اسپکتروفتومتریک اندازه‌گیری گردید و کبد حیوانات نیز از نظر پاتولوژیک مورد بررسی قرار گرفت. نتایج حاصل نشان می‌دهد که قطره پروستاتان در دوزهای تجویز شده تغییر معنی‌داری بر پارامترهای اندازه‌گیری شده نداشته ولی قطره شیرافزا در بالاترین دوز تجویز شده باعث افزایش LDH به میزان ۳۴٪ نسبت به گروه کنترل گردیده و قطره‌های سنکل و هایپیران نیز در دوزهای بالا بطور معنی‌دار باعث افزایش آنزیمهای ALT، AST و LDH نسبت به گروه کنترل شده‌اند. یافته‌های هیستولوژیک تأثیر احتمالی قطره‌های سنکل و هایپیران را بر سلولهای بافت کبدی نشان می‌دهد.

واژه‌های کلیدی: هایپیران، سنکل، شیرافزا، پروستاتان، ALT، AST، LDH، آلبومین.

مقدمه

اخیراً، سازمان بهداشت جهانی تخمین زده است که ۸۰ درصد مردم جهان بر اساس همان خواص درمانی اولیه از گیاهان دارویی استفاده می‌کنند و در اواخر قرن بیستم به دلیل نارضایتی عمومی از قیمت‌های بالای داروهای شیمیایی همراه با علاقه عمومی به بازگشت

به درمانهای طبیعی منجر به افزایش استفاده از گیاهان دارویی شده است. به طوری که در آلمان تقریباً ۶۰۰ تا ۷۰۰ نوع داروی گیاهی در دسترس می‌باشد که توسط ۷۰٪ پزشکان آلمانی تجویز می‌شود (Ang Lee, et al., 2001; Barrett et al., 1999; Egan,) (2002; Fungh-Berman, 2002). از آنجا که محصولات

شرایط استاندارد از لحاظ نور، حرارت و تغذیه نگهداری شدند. حیوانات به گروههای ۵ تایی بصورت اتفاقی تقسیمبندی شده و برای هر قطره گیاهی ۳ گروه ۵ تایی در نظر گرفته شد. فرآوردههای دارویی مورد نظر بر اساس دوزهای حداقل و حداکثر ارائه شده در بروشور و یک دوز ۲/۵ برابر دوز حداکثر موجود در بروشور به مدت ۵۰ روز بصورت خوراکی با استفاده از *feeding tube* به رتها تجویز گردید. دوزهای تجویزی هایپیران $ml/kg.b.w$ (۱۱/۵، ۴/۵ و ۲)، سنکل $ml/kg.b.w$ (۲۲/۵، ۹ و ۷/۵)، شیرافزا $ml/kg.b.w$ (۱۱/۵، ۴/۵ و ۳) و پروستاتان $ml/kg.b.w$ (۱۵، ۶ و ۴/۵) در نظر گرفته شد. گروه کنترل به دلیل وجود الکل در عصاره قطرهها، الکل دریافت می نمودند. در پایان دوره پس از بیهوش کردن حیوانات از قلب آنها خونگیری بعمل آمده و پس از لخته شدن، سرم آنها با سانتریفوژ به مدت ۱۵ دقیقه در 3000 rpm جدا و میزان آنزیمهای آسپاراتات آمینوترانسفراز (AST)، آلانین آمینوترانسفراز (ALT)، لاکتات دهیدروژناز (LDH)، آلکالین فسفاتاز (ALP) و پروتئین توتال، آلبومین و اوره با استفاده از کیت‌های آزمایشگاهی زیست شیمی اندازه‌گیری گردید. کبد حیوانات مورد آزمایش پس از کشتن و خونگیری حیوانات جدا و پس از شستشو با نرمال سالین در فرمالین ۱۰٪ نگهداری و پس از دهیدرته کردن توسط الکل با استفاده از پارافین، قطعاتی با ضخامت ۴ الی ۵ میکرون تهیه و برای بررسی پاتولوژیک توسط فتومیکروسکوپ مورد استفاده قرار گرفت. میانگین مقادیر بدست آمده در گروههای کنترل و گروههای مورد آزمایش با استفاده از آنالیز (ANOVA) و آزمون *t-student* مقایسه شد و از لحاظ آماری $P < 0/05$ معنی دار تلقی گردید.

گیاهی به عنوان فرآورده‌های طبیعی و ایمن معرفی گردیده‌اند؛ در حالی که مصرف کنندگان آگاهی کاملی از اثرات جانبی این فرآورده نداشته و همزمان با افزایش مصرف درمانهای گیاهی عوارض جانبی گزارش شده نیز افزایش یافته است. در این رابطه هپاتیت و بیماری *Veno-occlusive* دو عارضه خطرناک مشاهده شده می‌باشد (Shad et al., 1999; Bach et al., 1989).

Chaparral که به عنوان یک آنتی‌اکسیدانت به منظور تأخیر انداختن در پیری و درمان سرماخوردگی و مواردی از بیماریهای پوستی بکار می‌رود و نیز *germander* که برای معالجه چاقی بکار می‌رود می‌توانند منجر به ایجاد هپاتیت حاد گردند (Shad et al., 1999). زیره سبز (*Cuminum cyminum*) و خارخاسک (*Tribulus terrestris*) از جمله گیاهان دارویی بوده که در بعضی از فرآورده های گیاهی مانند پروستاتان، سنکل، شیرافزا مورد استفاده قرار گرفته‌اند و برخی گزارشها حاکی از آسیب های کبدی ناشی از مصرف آنها در حیوانات می‌باشد (Tapia et al., 1994; Glostonbury et al., 1984;) (Sangeeta et al., 1994; Haroun et al., 2002). بنابراین با توجه به اهمیت موضوع در این تحقیق، اثرات کبدی منتخبی از فرآورده‌های گیاهی موجود در بازار دارویی کشور که گزارشهایی در مورد هپاتوتوکسیک بودن برخی از اجزاء این فرآورده‌ها وجود دارد، مورد بررسی قرار گرفت.

مواد و روشها

این مطالعه از نوع تجربی شاهددار می‌باشد که در آن از رت با نژاد *Wistar* استفاده شده است. حیوانات از انستیتو پاستور تهران خریداری و در لانه حیوانات تحت

نتایج

قطره پروستاتان در هیچ یک از دوزهای تجویزی تغییر معنی‌داری بر فاکتورهای اندازه‌گیری شده گروه‌های تحت درمان نسبت به گروه کنترل ایجاد نکرده است (جدول ۱).
قطره شیرافزا در دوز ۱۱/۵ ml/kg.b.w باعث افزایش آنزیم LDH به میزان ۳۴٪ گردیده است (جدول ۲). در بررسی پاتولوژیک کبد این گروه فضاهای پورت شریانها و وریدها متسع و پرخون شده، مجاری صفراوی نیز نسبتاً متسع گردیده و در برخی از فضاهای بین وریدها و شریانها و مجاری صفراوی انفیلتراسیون سلولهای تک‌هسته‌ای مشاهده می‌شود (شکل ۱).
متعاقب تجویز قطره سنکل در دوز ۲۲/۵ ml/kg.b.w افزایش معنی‌دار آنزیمهای AST، ALT و LDH به ترتیب

به میزان ۱۹٪، ۳۵٪ و ۵۹٪ مشاهده شده است (جدول ۳). در بررسی بافت کبد این گروه، اتساع برخی از وریدهای مرکز لوبولی همراه با جمع شدن مایع ادم در آنها مشاهده می‌شود (تصویر ۲).
پس از تجویز هایپیران با دوز ۱۱/۵ ml/kg.b.w آنزیمهای AST، ALT و LDH به ترتیب به میزان ۲۵٪، ۳۳٪ و ۲۸۶٪ افزایش نشان داده‌اند (جدول ۴). در بررسی هیستولوژیک کبد رت‌ها در این گروه وریدهای مرکز لوبول و سینوزوئیدها متسع و پرخون بوده و در فضاهای پورت انفیلتراسیون نسبتاً زیاد سلولهای آماسی تک‌هسته‌ای مشاهده می‌شود (تصویر ۳). این قطره در دوزهای ۴/۵ ml/kg.b.w و ۲ بر پارامترهای بیوشیمیایی اندازه‌گیری شده تأثیری نداشته است.

جدول ۱- میانگین پارامترهای بیوشیمیایی مربوط به عملکرد کبدی رت متعاقب تجویز قطره پروستاتان با دوزهای مختلف

پارامتر اندازه‌گیری شده	گروه کنترل	گروه آزمایش	گروه آزمایش	گروه آزمایش
آلانین آمینوترانسفراز (IU/L) آمینوترانسفراز	۷۰ ± ۹	۷۳ ± ۶	۶۸ ± ۷	۶۸ ± ۷
آسپاراتات آمینوترانسفراز (IU/L)	۱۴۰ ± ۲۱	۱۴۵ ± ۱۲	۱۳۳ ± ۱۸	۱۳۹ ± ۱۱
آلکالین فسفاتاز (IU/L)	۱۳۶ ± ۱۷	۱۴۳ ± ۱۷	۱۴۷ ± ۱۷	۱۳۴ ± ۱۰
لاکتات دهیدروژناز (IU/L)	۳۶۰ ± ۳۲	۳۴۲ ± ۴۴	۳۳۷ ± ۴۴	۳۶۱ ± ۴۸
پروتئین توتال (g/dl)	۸ ± ۰/۶	۷/۶ ± ۰/۶	۷/۸ ± ۰/۴	۶/۶ ± ۰/۴
آلبومین (g/dl)	۴/۵ ± ۰/۳	۴/۱ ± ۰/۳	۴/۳ ± ۰/۴	۴/۳ ± ۰/۲
اوره (mg/dl)	۳۸ ± ۶	۵۰ ± ۸	۴۸ ± ۶	۳۷ ± ۵

نتایج به صورت $Mean \pm SD$ بیان گردیده است. تعداد رت‌ها در هر گروه ۵ عدد می‌باشد.

*، معنی‌دار بودن اعداد را در سطح $P < ۰/۰۵$ نشان می‌دهد.

IU: International unit

جدول ۲- میانگین پارامترهای بیوشیمیایی مربوط به عملکرد کبدی رت متعاقب تجویز قطره شیرافزا با دوزهای مختلف

پارامتر اندازه گیری شده	گروه کنترل	گروه آزمایش	گروه آزمایش	گروه آزمایش
آلانین آمینوترانسفراز (IU/L)	۷۰ ± ۹	۶۶ ± ۸	۷۰ ± ۸	۷۲ ± ۱۰
آسپاراتات آمینوترانسفراز (IU/L)	۱۴۰ ± ۲۱	۱۴۸ ± ۱۸	۱۴۴ ± ۲۰	۱۵۱ ± ۱۵
آلکالین فسفاتاز (IU/L)	۱۳۶ ± ۱۷	۱۳۷ ± ۱۳	۱۴۱ ± ۲۱	۱۴۳ ± ۱۹
لاکتات دهیدروژناز (IU/L)	۳۶۰ ± ۳۲	۳۵۶ ± ۲۶	۳۴۰ ± ۴۵	*۴۱۹ ± ۵۸
پروتئین توتال (g/dl)	۸ ± ۰/۶	۷/۱ ± ۰/۸	۷/۱ ± ۰/۶	۶/۸ ± ۰/۵
آلبومین (g/dl)	۴/۵ ± ۰/۳	۴/۱ ± ۰/۴	۴/۵ ± ۰/۵	۴/۵ ± ۰/۶
اوره (mg/dl)	۳۸ ± ۶	۳۶ ± ۵	۴۹ ± ۸	۳۸ ± ۸

نتایج به صورت Mean ± SD بیان گردیده است. تعداد رتها در هر گروه ۵ عدد می باشد.

*، معنی دار بودن اعداد را در سطح $P < 0/05$ نشان می دهد.

IU: International unit

جدول ۳- میانگین پارامترهای بیوشیمیایی مربوط به عملکرد کبدی رت متعاقب تجویز قطره سنکل با دوزهای مختلف

پارامتر اندازه گیری شده	گروه کنترل	گروه آزمایش	گروه آزمایش	گروه آزمایش
آلانین آمینوترانسفراز (IU/L)	۷۰ ± ۹	۷۱ ± ۹	۶۶ ± ۸	*۸۴ ± ۷
آسپاراتات آمینوترانسفراز (IU/L)	۱۴۰ ± ۲۱	۱۳۶ ± ۱۸	۱۴۵ ± ۲۱	*۱۸۴ ± ۱۵
آلکالین فسفاتاز (IU/L)	۱۳۶ ± ۱۷	۱۴۵ ± ۱۶	۱۳۳ ± ۲۱	۱۴۲ ± ۱۹
لاکتات دهیدروژناز (IU/L)	۳۶۰ ± ۳۲	۳۳۷ ± ۶۱	۳۴۰ ± ۴۱	*۴۹۸ ± ۴۳
پروتئین توتال (g/dl)	۸ ± ۰/۶	۷/۹ ± ۰/۸	۷/۹ ± ۰/۷	۷/۶ ± ۰/۹
آلبومین (g/dl)	۴/۵ ± ۰/۳	۴/۷ ± ۰/۷	۴/۲ ± ۰/۶	۴/۷ ± ۰/۴
اوره (mg/dl)	۳۸ ± ۶	۴۸ ± ۱۴	۴۷ ± ۷	۴۳ ± ۶

نتایج به صورت Mean ± SD بیان گردیده است. تعداد رتها در هر گروه ۵ عدد می باشد.

*، معنی دار بودن اعداد را در سطح $P < 0/05$ نشان می دهد.

IU: International unit

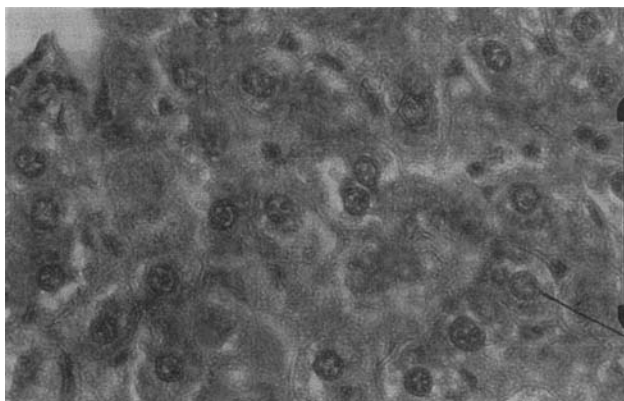
جدول ۴- میانگین پارامترهای بیوشیمیایی مربوط به عملکرد کبدی رت متعاقب تجویز قطره هایپیران با دوزهای مختلف

پارامتر اندازه گیری شده	گروه کنترل	گروه آزمایش	گروه آزمایش	گروه آزمایش
آلانین آمینوترانسفراز (IU/L)	۷۰ ± ۹	۷۴ ± ۱۰	۶۹ ± ۸	*۸۸ ± ۹
آسپاراتات آمینوترانسفراز (IU/L)	۱۴۰ ± ۲۱	۱۴۸ ± ۱۹	۱۳۹ ± ۱۸	*۱۸۰ ± ۲۵
آلکالین فسفاتاز (IU/L)	۱۳۶ ± ۱۷	۱۴۰ ± ۱۶	۱۴۴ ± ۱۵	۱۴۷ ± ۱۱
لاکتات دهیدروژناز (IU/L)	۳۶۰ ± ۳۲	۳۸۷ ± ۳۱	۳۵۲ ± ۵۷	*۱۲۰۵ ± ۱۲۱
پروتئین توتال (g/dl)	۸ ± ۰/۶	۷/۲ ± ۰/۸	۶/۸ ± ۰/۶	۷/۵ ± ۰/۹
آلبومین (g/dl)	۴/۵ ± ۰/۳	۴/۱ ± ۰/۳	۴/۵ ± ۰/۳	۴/۱ ± ۰/۴
اوره (mg/dl)	۳۸ ± ۶	۴۲ ± ۶	۳۷ ± ۸	۵۰ ± ۹

نتایج به صورت Mean ± SD بیان گردیده است. تعداد رتها در هر گروه ۵ عدد می باشد.

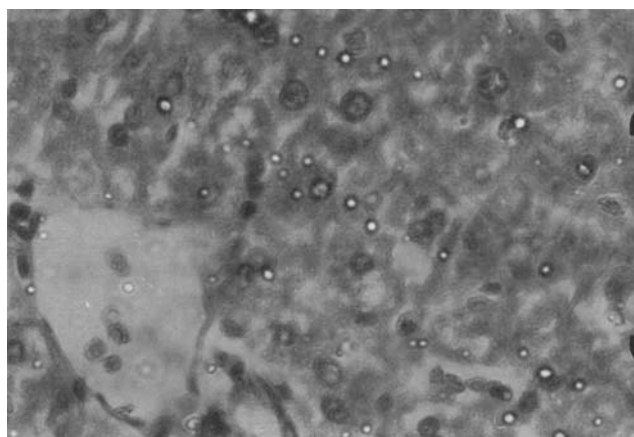
*، معنی دار بودن اعداد را در سطح $P < 0/05$ نشان می دهد.

IU: International unit



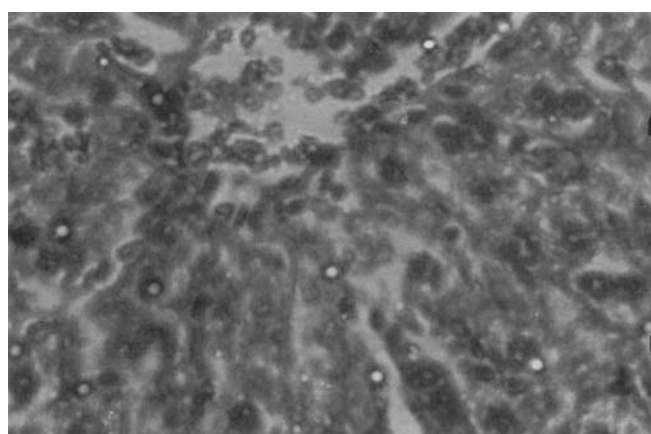
شکل ۱- بررسی هیستولوژیک کبد گروه شیرافزا با دوز ۱۱/۵ ml/kg

فضاهای پورت شریانها و وریدها متسع و پر خون شده، مجاری صفراوی نیز نسبتاً متسع گردیده و در برخی از فضاهای بین وریدها و شریانها و مجاری صفراوی انفیلتراسیون سلولهای تک هسته‌ای مشاهده می‌شود.



شکل ۲- بررسی هیستولوژیک کبد گروه سنکل با دوز ۲۲/۵ ml/kg

اتساع برخی از وریدهای مرکز لوپولی همراه با جمع شدن مایع ادم در آنها مشاهده می‌شود.



شکل ۳- بررسی هیستولوژیک کبد گروه‌های پیران با دوز ۱۱/۵ ml/kg

وریدهای مرکز لوپول و سینوزوئیدها متسع و پر خون بوده و در فضاهای پورت انفیلتراسیون نسبتاً زیاد سلولهای آماسی تک هسته‌ای مشاهده می‌شود.

بحث

قطره پروستاتان در موارد التهاب حاد و مزمن پروستات، سوزش و تکرر ادرار بکار می‌رود. این فرآورده حاوی ۲۰٪ میوه خارخاسک (*Tribulus terrestris*) است. گزارشها حکایت از آسیبهای کبدی در حیواناتی که از این گیاه تغذیه نمودند، دارد (Tapia et al., 1994;) با (Glostobury et al., 1984; Sangeeta et al., 1994). این وجود، در این تحقیق مصرف خوراکی قطره پروستاتان در هیچ یک از دوزهای مورد استفاده تأثیری بر عملکرد کبدی در رتهای تیمار نداشته است (جدول ۱).

قطره شیرافزا که عمدتاً به منظور افزایش شیر مادر بکار رفته، حاوی ۲۰٪ زیره سبز (*Cuminum cyminum*) می‌باشد. در این رابطه نیز گزارش شده است که *Cuminum cyminum* در دوزهای بالا باعث افزایش آنزیم AST و اوره سرم در رتهای تیمار شده است (Haroun et al., 2002). در این مطالعه تجویز خوراکی دوزهای پائین قطره شیرافزا بر عملکرد کبدی بدون تأثیر بوده ولی در دوز ۱۱/۵ ml/kg.b.w، افزایش LDH سرم به میزان ۳۴٪ نسبت به گروه کنترل مشاهده شده است (جدول ۲). هر چند که این آنزیم دارای ایزوآنزیمهای مختلف بوده و بررسی LDH تام برای بررسی عملکرد کبدی به تنهایی کافی نمی‌باشد. بررسی هیستولوژیک کبد رتها در این گروه نشان داد که فضاهای پورت شریانها و وریدها متسع و پرخون شده و مجاری صفراوی نیز نسبتاً متسع گردیده و در برخی از فضاهای بین وریدها و شریانها و مجاری صفراوی انفیلتراسیون سلولهای تک‌هسته‌ای مشاهده می‌شود. قطره شیرافزا نیز حاوی ۵۰٪ دانه رازیانه (*Foeniculum vulgare*) بوده و گزارشها حکایت از اثرات هپاتوپروتکتیو این گیاه در مقابل هپاتوتوکسیسیته

ایجاد شده توسط تتراکلریدکربن در رتها دارد (Ozbek et al., 2003). بنابراین ممکن است در این فرآورده گیاهی وجود رازیانه مانع از بروز اثرات توکسیک زیره سبز بر کبد رتها شده باشد.

قطره سنکل از دیگر فرآورده‌های گیاهی مورد بررسی در این تحقیق می‌باشد. این قطره نیز حاوی ۱۲/۵ درصد زیره سبز (*Cuminum cyminum*) و ۱۲/۵ درصد میوه خارخاسک (*Tribulus terrestris*) و همچنین ۲۵٪ رازیانه (*Foeniculum vulgare*) است. سنکل نیز در دوزهای پائین تأثیری بر عملکرد کبدی در رت نداشته است؛ ولی در دوزه ۲/۵ برابر حداکثر دوز ارائه شده در بروشور (۲۲/۵ ml/kg.b.w) منجر به افزایش معنی‌دار آنزیمهای ALT، AST و LDH سرم نسبت به گروه کنترل گردیده است (جدول ۳). در بررسی هیستولوژیک کبد رتها نیز اتساع برخی از وریدهای مرکز لوبولی همراه با جمع شدن مایع ادم در آنها مشاهده گردیده و در مجاری صفراوی تعداد نسبتاً کم سلولهای آماسی تک‌هسته‌ای نیز دیده شد. هایپیران حاوی عصاره هیدروالکلی گیاه علف چای (*Hypericum Perforatum*) است و در درمان افسردگی، بیخوابی، اضطراب، سردردهای عصبی و میگرن بکار می‌رود. علف چای باعث حساسیت به اشعه UV خورشیدی شده و ممکن است باعث واکنشهای آلرژیک و ناراحتی معده شود. این مطالعات، بیانگر این نکته است که گیاه علف چای با بعضی از داروها از قبیل وارفارین و قرصهای ضدبارداری تداخل می‌نماید (Mcintyre, 2000). گزارشی در خصوص سمیت کبدی این گیاه تاکنون ارائه نگردیده است. با این وجود در این تحقیق مصرف دوز بالای هایپیران (۱۱/۵ ml/kg.b.w) باعث افزایش معنی‌دار آنزیمهای ALT، AST و LDH سرم نسبت به گروه کنترل

- Journal of the American Medical Association, 286(2): 208-216.
- Bach, N., Thung, S.N. and Schaffner, F., 1989. Comfrey herb tea-induced hepatic Venocclusive disease. The American journal of Medicine, 87(1): 97-99.
 - Barrett, B., Kiefer, D. and Rabago, D., 1999. Assessing the risks and benefits of herbal medicine: an overview of scientific evidence. Alternative therapies in health and medicine, 5(4): 40-49.
 - Egan, C.D., 2002. Addressing the use of herbal medicine in the primary care setting. Journal of the American Academy of Nurse Practitioners, 14(4): 166-171.
 - Fungh-Berman, A., 2002. Herbal supplements: Indications, clinical concerns, and safety. Nutrition today, 37(30): 122-124.
 - Glostonbury, J.R., Doughty, F.R., Whitaker, S.J. and Sergeant, E., 1984. A syndrome of hepatogenous photosensitisation, resembling geeldikkop, in sheep grazing Tribulus Terrestris. Australian veterinary journal, 61(10): 314-316.
 - Haroun, M.E., Mohmoud, O.M. and Adam S.E., 2002. Effect of feeding Cuminum cyminum fruits, Thymus vulgaris leaves or their mixture to rats. Veterinary and human toxicology, 44(2): 67-69.
 - McIntyre, M., 2000. A review of the benefits, adverse events, drug interactions, and safety of St. John's Wort (*Hypericum perforatum*): the implications with regard to the regulation of herbal medicines. Journal of alternative complementary medicine, 6(2) 115-124.
 - Ozbek, H., Ugras, S., Dulger, H., Bayram, I., Tuncer, I., Ozturk, G. and Ozturk, A., 2003. Hepatoprotective effects of foeniculum Vulgare essential oil. Fitoterapia, 74(3): 317-319.
 - Sangeeta, D., Sidhu, H., Thind, S.K. and Nath, R., 1994. Effect of Tribulus Terrestris on oxalate Metabolism in rats. Journal of Ethnopharmacology, 44(2): 61-66.
 - Shad, J.A., Chin, C.G. and Brane, O.S., 1999. Acute hepatitis after ingestion of herbs. Southern medical journal, 92(11): 1095-1097.
 - Tapia, M., O-Giordano, M.A. and Grouper, H.G., 1994. An outbreak of hepatogenous photosensitization in Sheep grazing Tribulus Terrestris in Argentina. Veterinary and human toxicology, 36(4): 311-313.

شده و بررسیهای هیستولوژیک بافت کبدی در این گروه مؤید تأثیر آن بر عملکرد کبدی در رتھای تیمار بوده است.

هر چند تعمیم اطلاعات مربوط به سمیت دارو از حیوان به انسان قابل اطمینان نیست، ولی به هر حال برای هر ترکیب مورد نظر اطلاعات بدست آمده از سمیت آن ترکیب در حیوان ارزش بالایی در پیشگویی سمیت آن فرآورده در انسان دارد. در مطالعه حاضر مسمومیت کبدی در هیچ یک از فرآوردههای مورد بررسی در دوزهای توصیه شده در بروشور آنها مشاهده نگردید. ولی در دوزهای بالاتر فرآوردههای شیرافزا، سنکل و هایپیران بر عملکرد کبد در رتھای مؤثر واقع شده و تغییراتی را در آنزیمهای مربوط به عملکرد کبدی ایجاد کردهاند، با این وجود، برای اثبات این موضوع نیاز به مطالعات و بررسیهای بیشتر ضروری به نظر می رسد. آنچه مسلم است، امروزه بایستی فرمولاسیونهای گیاهی موجود در بازار دارویی با دقت و اهمیت بیشتری مورد کنترل کیفی قرار گرفته و بعضی تستهای سمیت از جمله سمیت کبدی مورد ارزیابی قرار گیرد.

سپاسگزاری

از مرکز تحقیقات علوم دارویی دانشکده داروسازی اصفهان که حمایت لازم را جهت انجام این تحقیق نمودند، تشکر می گردد.

منابع مورد استفاده

- Ang-Lee, M.K., Moss, J. and Yuan, C.S., 2001. Herbal medicines and perioperative care. The

The effects of some Iranian herbal medicines on liver function in rat

A. Movahedian¹, S. Asgary¹, G.A. Naderi¹ and H. Sadeghi Mansoorkhani¹

1- Department of Clinical Biochemistry, School of Pharmacy, Isfahan University of Medical Sciences, Isfahan, Iran,
E-mail: movahedian@pharm.mui.ac.ir

Abstract

As a result of the public view on the advantage of herbal medicines, there has been an increasing demand for these products. Since they are widely available and are used as self-remedies and also due to the reports regarding their toxic effects, the present study was conducted to investigate the effects of some Iranian herbaceous products such as prostatan, sankol, shirafza, and hypiran drops on liver function in rats. Three doses of each drug (highest being 2.5 times the maximum recommended dose) were administered orally to the animals for seven weeks. The rats were then sacrificed, the blood sample was collected and the serum was separated at the end of treatment's period. The parameters related to liver function were determined using spectrophotometric methods. The liver itself was also examined for pathological damage. The obtained results showed that prostatan did not alter the measured parameters significantly while shirafza resulted in a 34% increase in LDH levels when highest dose was used. Sankol and hypiran also increased serum ALT, AST and LDH in high doses when compared to the control group. Histopathological studies demonstrated a possible effect of sankol and hypiran on rat liver tissue.

Key words: Prostatan, Sankol, Shirafza, Hypiran, liver enzyme, herbal medicines.