

فصلنامه علمی-پژوهشی تحقیقات گیاهان دارویی و معطر ایران  
جلد ۲۶، شماره ۱، صفحه ۲۹-۲۲ (۱۳۸۹)

## اثر عصاره چای سبز (*Camellia sinensis* L.) بر مسمومیت حاد کبدی ناشی از استامینوفن در موش سوری

لعیا سادات خرسندی<sup>۱\*</sup>، فاطمه جوادنی<sup>۲</sup>، محمود اوراضی زاده<sup>۳</sup> و معصومه عبدالمهی<sup>۴</sup>

\*۱- نویسنده مسئول، استادیار، مرکز تحقیقات سلولی- مولکولی، دانشگاه علوم پزشکی جندی شاپور، اهواز  
پست الکترونیک: layasadat@yahoo.com

۲- دانشیار، گروه علوم تشریحی، دانشکده پزشکی، دانشگاه علوم پزشکی جندی شاپور، اهواز

۳- استادیار، مرکز تحقیقات سلولی- مولکولی، دانشگاه علوم پزشکی جندی شاپور، اهواز

۴- کارشناس ارشد، گروه علوم تشریحی، دانشکده پزشکی، دانشگاه علوم پزشکی جندی شاپور، اهواز

تاریخ پذیرش: آبان ۱۳۸۸

تاریخ اصلاح نهایی: شهریور ۱۳۸۸

تاریخ دریافت: اسفند ۱۳۸۶

### چکیده

با توجه به تجویز روزانه مقادیر زیادی از داروها توسط پزشکان؛ در سالهای اخیر توجه زیادی به اثر گیاهان در درمان و پیشگیری مسمومیت ناشی از داروها معطوف شده است. چای سبز (*Camellia sinensis* L.) نوشیدنی مرسوم در دنیا می باشد و دارای خواص آنتی اکسیدان و سم زدایی می باشد. در تحقیق حاضر اثر محافظتی عصاره چای سبز در مسمومیت کبدی حاد ناشی از استامینوفن مورد بررسی قرار گرفته است. به طوری که ۳۲ موش سوری نر بالغ به طور تصادفی به ۴ گروه تقسیم شدند. گروه شاهد تنها سرم فیزیولوژی دریافت کرد. گروه عصاره چای سبز، ۷ میلی گرم در لیتر عصاره چای سبز به جای آب نوشیدنی به مدت ۳۰ روز دریافت کرد؛ به گروه استامینوفن ۵۰۰ میلی گرم بر کیلوگرم استامینوفن به طور خوراکی تجویز شد و گروه آزمایش (استامینوفن + عصاره چای سبز) عصاره چای سبز به مدت ۳۰ روز دریافت کرد و در روز بیست و نهم نیز دوز سمی استامینوفن تجویز شد. روز سی و یکم برای اندازه گیری آلانین ترانسفراز (ALT) و آسپاراتات ترانسفراز (AST) خون گیری انجام شد و پس از آن جهت بررسی های هیستوپاتولوژیک کبد حیوانات در فرمالین ۱۰٪ قرار داده شد. سطوح سرمی آنزیم های ALT و AST در گروه آزمایش نسبت به گروه استامینوفن کاهش معنی داری پیدا کرده بود ( $P < 0.05$ ). به طوری که در مطالعات هیستوپاتولوژیک نیز نکروز کبدی، احتقان گلبولهای قرمز و تجمع سلولهای التهابی در گروه آزمایش نسبت به گروه استامینوفن کاهش نشان داد. با توجه به نتایج این تحقیق چای سبز احتمالاً در نکروز کبدی ناشی از استامینوفن نقش محافظتی دارد.

واژه های کلیدی: هپاتوتوکسیسیته، چای سبز (*Camellia sinensis* L.)، استامینوفن.

### مقدمه

می شود (Goldstein & Schnellman, 1996). در عرض دهه

گذشته مصرف استامینوفن بشدت افزایش پیدا کرده است و حدود ۴۰٪ داروهایی که مصرف می شوند، حاوی استامینوفن

استامینوفن یک داروی متداول ضد درد و تب است که در مقادیر بالا منجر به نکروز کبدی و کلیوی در انسان و حیوان

اثر عصاره چای سبز (*Camellia sinensis* L.)...

معرفی می‌شوند. اگر پس از چیدن برگهای گیاه آن را با گرمای خشک به سرعت خشک کنند چای سبز حاصل می‌شود. خشک کردن در دمای بالا باعث غیرفعال شدن آنزیمهای اکسیداتیو می‌شود (Zhen, 2004a)؛ آنزیمهای اکسیداتیو در بیش از ۲۰٪ انواع چای وجود دارند. عدم وجود آنزیمهای اکسیداتیو یکی از مزایای چای سبز می‌باشد (Zhen, 2004b). علاوه بر این، چای سبز حاوی ترکیبهای پلی‌فنلی است که شامل کاتچینهای EGC (Epigallocatechin-3-gallate)، EGC (Epigallocatechin) و EC (Epicatechin) می‌باشد (Almada, 2005).

مطالعات اپیدمیولوژیک و آزمایشگاهی بیانگر اثر مثبت چای سبز بر سلامتی انسان می‌باشد. از جمله خواص مفید چای سبز، می‌توان به اثر آنتی‌اکسیدانی (Sung et al., 2000)، پائین‌آورنده قند و کلسترول خون (Tsuneki et al., 2004)، ضد سرطان (Fujiki et al., 2005) و محافظت کبدی (Sai et al., 1998) را نام برد. مطالعه حاضر به منظور بررسی اثر محافظت کبدی چای سبز انجام شده است.

### مواد و روشها

در این مطالعه ۳۲ سر موش سوری نر نژاد NMRI با سن ۱۰ هفتگی و محدوده وزنی ۲۵-۳۰ گرم به مدت یک هفته در اتاق حیوانات دانشکده پزشکی دانشگاه علوم پزشکی جندی‌شاپور اهواز در شرایط آزمایشگاهی و در درجه حرارت محیط ۲۰ تا ۲۲ درجه با شرایط ۱۲ ساعت تاریکی و ۱۲ ساعت روشنایی نگهداری شدند. چای سبز از فروشگاه مواد گیاهی در اهواز خریداری شد و توسط کارشناس گیاه‌شناسی دانشگاه شهید چمران اهواز مورد تأیید قرار گرفت. برای تهیه عصاره ابتدا چای سبز را به صورت

هستند (Laura et al., 2003). علت این موضوع را می‌توان به متابولیسم آسان، امکان تهیه بدون نسخه و قیمت ارزان آن نسبت داد. از سوی دیگر، بسیاری از پزشکان از عوارض مسمومیت با این دارو و جزئیات درمان آن اطلاعات کافی نداشته و بیش از حد این دارو را در اختیار همگان قرار می‌دهند (Rowden et al., 2005). از آنجایی که آسیب کبدی ناشی از استامینوفن می‌تواند منجر به مرگ شود، دستیابی به ترکیبی که بتواند اثر آن را خنثی کند ضروری به نظر می‌رسد. استفاده از گیاهان دارویی برای درمان بیماریها از دیرباز در جوامع بشری معمول بوده و تا حدود نیم قرن پیش گیاهان یکی از مهمترین منبع تأمین دارو برای درمان دردها به شمار می‌رفتند. لزوم بررسی اصولی و واقع‌بینانه طب سنتی و گیاهان دارویی از مدتها قبل در جوامع علمی کشورمان احساس شده و در سالهای اخیر به ضرورت بررسی گیاهان دارویی توجه بسیاری شده است (مدرسی، ۱۳۸۴).

در طی دهه اخیر تعداد زیادی از محصولات گیاهی و ترکیبهای غذایی به‌عنوان محافظ کبدی مورد بررسی قرار گرفته‌اند. Ayman و همکاران (۲۰۰۳) نشان دادند که تجویز صمغ عربی (Arabic gum)، نکرز کبدی و افزایش حاد ترانس آمینازهای سرمی ناشی از استامینوفن را به‌طور چشمگیری کاهش می‌دهد. به‌طوری که اثر محافظتی عصاره گیاه خارمریم نیز بر مسمومیت کبدی به دنبال تجویز استامینوفن، نشان داده شده است (کیخانی، ۱۳۸۱).

به‌طور کلی چای نوشیدنی مرسوم در سراسر دنیا محسوب می‌شود. چای از خشک کردن برگهای جوان گیاه *Camellia sinensis* L. بدست می‌آید و اختلاف تمامی انواع چای مربوط به عملیاتی است که پس از چیده شدن برگ انجام می‌شود و به نامهای چای سیاه، قرمز، سبز و سفید

میکروتوم چرخشی برشهای پارافینی به ضخامت ۵ میکرون گرفته شد. سپس با روش رنگ آمیزی هماتوکسیلین و آئوزین برشها رنگ آمیزی شدند و توسط میکروسکوپ نوری مورد مطالعه قرار گرفتند.

### روشهای آماری

در مورد اطلاعات کمی از روش آماری ANOVA دو سویه و متعاقب آن از روش Tukey استفاده شد. کلیه نتایج به صورت (M±SD) بیان و سطح معنی داری نتایج حداقل با  $P < 0.05$  در نظر گرفته شد.

### نتایج

#### بررسی های هیستوپاتولوژیک

مطالعات هیستوپاتولوژیک نشان داد که در گروه شاهد و گروه عصاره چای سبز که به ترتیب سرم فیزیولوژی و ۷ گرم بر لیتر عصاره چای سبز به مدت ۳۰ روز به جای آب نوشیدنی دریافت کرده بودند، بافت کبدی طبیعی بوده و هیچ گونه اثری از نکروز کبدی مشاهده نگردید.

در گروه مسموم که تنها استامینوفن دریافت کرده بودند، نکروز مرکز لوبولی، تجمع سلولهای التهابی و احتقان شدید در سراسر لامهای مورد مطالعه مشاهده شد که به صورت از بین رفتن حدود سیتوپلاسمیک سلولهای کبدی در مناطق نکروز شده و تغییراتی در هسته سلولها (لیزشدگی، قطعه قطعه شدن و مچاله شدن هسته) نمایان بود (شکل ۱).

در گروه تجربی که علاوه بر عصاره چای سبز روز سی ام نیز استامینوفن دریافت کرده بود. محدوده نکروز کاهش چشمگیری یافته بود. به طوری که تعداد زیادی از لوبولهای کبدی سالم بوده و در لوبولهای درگیر علاوه بر کاهش قابل ملاحظه محدوده نکروز تجمع سلولهای التهابی و احتقان بسیار کمتر از گروه مسموم (استامینوفن) بود (شکل ۲).

پودر درآورده و بعد در اتانول ۸۰٪ به مدت ۲۴ ساعت خیسانده شد. پس از صاف کردن محلول بدست آمده با روش تغلیظ در خلأ عصاره گیری بعمل آمد (Perva-Uzunalic et al., 2006). عصاره حاصل در سرم فیزیولوژی قابل حل بود.

حیوانات به طور تصادفی به ۴ گروه تقسیم شدند: گروه شاهد: حیوانات به مدت ۳۰ روز سرم فیزیولوژی دریافت کردند.

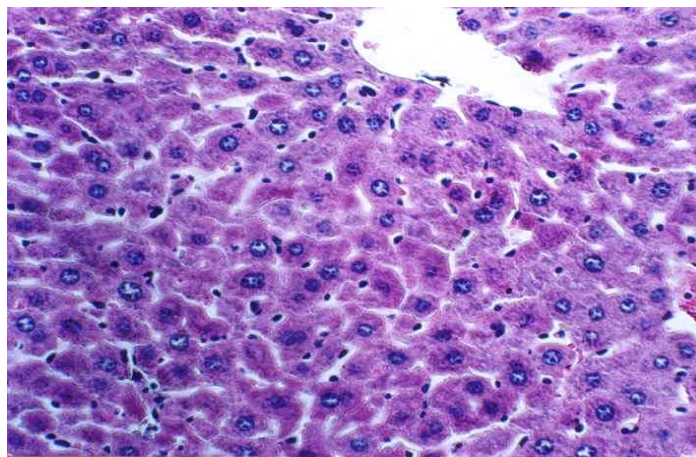
گروه استامینوفن: موشهای این گروه ۵۰۰ میلی گرم بر کیلوگرم استامینوفن به طور خوراکی و از طریق گاوآژ دریافت کردند.

گروه عصاره چای سبز: حیوانات این گروه با عصاره چای سبز به میزان ۷ میلی گرم در لیتر (در آب) به جای آب نوشیدنی (Sugiyama et al., 1999) به مدت ۳۰ روز تیمار شدند.

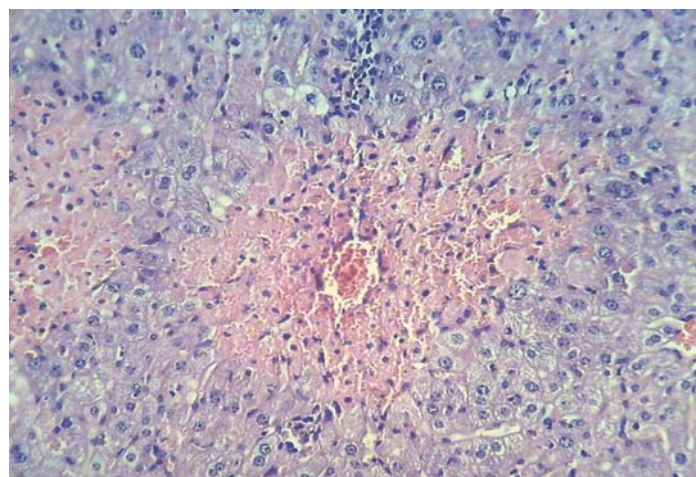
گروه آزمایش (عصاره چای سبز + استامینوفن): عصاره چای سبز به میزان ۷ میلی گرم در لیتر به جای آب نوشیدنی به مدت ۳۰ روز داده شد و علاوه بر این در روز بیست و نهم دوز سمی (۵۰۰ میلی گرم بر کیلوگرم) استامینوفن نیز تجویز شد.

بنابراین روز سی و یکم پس از بیهوشی از عروق ژوگولار گردن حیوان جهت اندازه گیری ترانس آمینازهای سرمی (ALT و AST) خونگیری انجام شد. ترانس آمینازهای سرمی به روش دستی و با استفاده از کیت شرکت سیگما اندازه گیری شدند. پس از خونگیری موشها به روش جابجایی مهره های گردنی قربانی شده و کبد آنها جدا گردید و جهت بررسی های هیستوپاتولوژیک در فرمالین ۱۰٪ قرار داده شدند. پس از ۴۸ ساعت، مراحل آماده سازی بافتی انجام گرفت و بلوکهای پارافینی تهیه شدند و با استفاده از

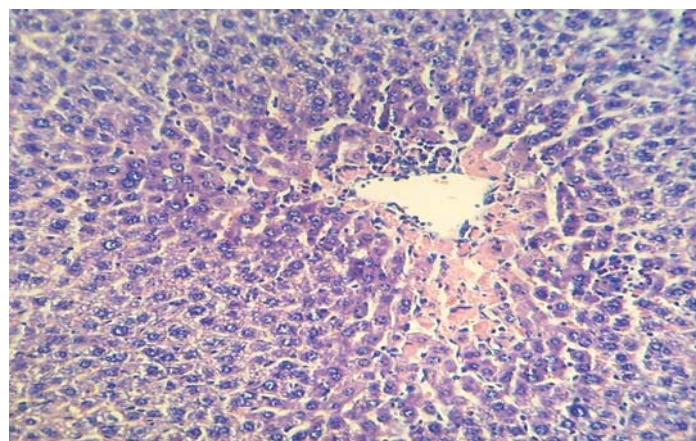
اثر عصاره چای سبز (*Camellia sinensis* L.)...



شکل ۱- بافت کبدی طبیعی بدون هیچ‌گونه اثری از نکروز (کنترل و عصاره چای سبز)  $\times 400$  H&E



شکل ۲- نکروز وسیع مرکز لوبولی همراه با احتقان و تجمع سلولهای التهابی (گروه استامینوفن)  $\times 200$  H&E



شکل ۳- کاهش محدوده نکروز، احتقان و تجمع سلولهای التهابی (گروه استامینوفن + عصاره چای سبز)  $\times 200$  H&E

### بررسی‌های بیوشیمیایی

نتایج بیوشیمیایی حاصل از اندازه‌گیری آنزیم‌های ALT و AST سرم در جدول ۱ نشان داده شده است. به طوری که در گروه استامینوفن میزان ALT و AST سرم افزایش حادی را نشان داد که نشان‌دهنده نکرروز کبدی است و از نظر آماری تفاوت معنی‌داری با گروه شاهد

دارد. در حالی که بین گروه عصاره چای سبز و گروه شاهد تفاوت معنی‌داری وجود نداشت. از این رو، تفاوت گروه تجربی با گروه مسموم معنی‌دار بود ( $P < 0.01$ ) و همچنین تفاوت معنی‌داری بین گروه تجربی با گروه شاهد وجود داشت ( $P < 0.05$ ).

جدول ۱- مقایسه میزان سرمی ALT و AST در گروه‌های دریافت‌کننده استامینوفن، چای سبز و مصرف توأم آنها در مقایسه با گروه کنترل در موشهای آزمایشگاهی

| گروه‌ها                                  | ALT (IU)   | AST (IU)   |
|--|------------|------------|
| شاهد                                     | ۱۶۳±۱۳     | ۲۳۱±۸      |
| عصاره چای سبز                            | ۸۰±۶       | ۱۸۵±۱۱     |
| استامینوفن                               | ۳۶۹۳±۳۲۱** | ۲۵۹۳±۱۲۳** |
| گروه آزمایش (عصاره چای سبز + استامینوفن) | ۴۸۳±۱۲*    | ۵۳۱±۲۱*    |

مقادیر به صورت M±SEM هستند.

$p^* < 0.05$  و  $p^{**} < 0.001$

### بحث

استامینوفن توسط سیستم P450 سیتوکروم به یک متابولیت سمی به نام ان-استیل پارابنزوکین ایمین (NAPQI) تبدیل می‌گردد، این متابولیت با اتصال به گلوپروتئین به اسید مرکاپتوریک محلول در آب تبدیل و از طریق کلیه دفع می‌شود. در مواردی که مقادیر زیادی از این دارو مصرف شود تولید بیش از حد متابولیت‌های سمی، سبب تمام شدن گلوپروتئین‌های در دسترس می‌شود و ایجاد نکرروز می‌کند (Tan et al., 2008). در بافت کبد بیشترین میزان P450 سیتوکروم در سلولهای کبدی مرکز لوبولی وجود دارد (Hau et al., 2009). در این مطالعه در گروهی که استامینوفن (مسموم) دریافت کرده بود نکرروز کبدی اغلب در ناحیه مرکز لوبولی که

مقادیر بیشتری از P450 سیتوکروم وجود دارد بیشتر مشاهده شد. نتایج بدست آمده از مطالعه حاضر نشان می‌دهد که تجویز عصاره چای سبز کاهش عمده‌ای را در افزایش حاد ترانس آمینازهای سرم ناشی از استامینوفن ایجاد می‌کند. نتایج مطالعات هیستوپاتولوژیک نیز با یافته‌های فوق هم‌سو می‌باشد و گروه آزمایش در مقایسه با گروه مسموم کاهش قابل ملاحظه‌ای را در نکرروز و آسیب کبدی نشان داد. بررسی نتایج آزمایشهای بیوشیمیایی کبد نشان داد که در گروه آزمایش ترانس آمینازهای کبدی نسبت به گروه شاهد افزایش یافته است. این بدان معنی است که اگرچه مصرف عصاره چای سبز به مدت یک ماه و به مقدار ۷ میلی‌گرم بر لیتر باعث کمتر شدن آسیب کبدی

مطالعه حاضر بیانگر آن است که مصرف خوراکی عصاره چای سبز بر مسمومیت حاد کبدی ناشی از استامینوفن تأثیر داشته و باعث بهبود نکرده کبدی و کاهش ترانس آمینازهای سرم می شود. اگرچه مکانیسم اثر حفاظتی چای سبز در این مطالعه نشان داده شده است، اما توصیه می شود برای اثبات این اثر و همچنین بررسی مکانیسم عملکرد آن، مطالعات وسیعتری در سطح فراساختاری و مولکولی انجام گیرد.

### منابع مورد استفاده

- کیخانی، ر.، ۱۳۸۱. بررسی اثر حفاظتی عصاره خارمریم بر مسمومیت کبدی ناشی از استامینوفن در موش صحرایی. پایان نامه دکترای حرفه‌ای، دانشکده داروسازی، دانشگاه علوم پزشکی جندی شاپور اهواز.
- مدرسی، م.، ۱۳۸۴. تأثیر عصاره الکلی گیاه گلرنگ بر محور هورمونی هیپوفیز- گناد در موشهای آزمایشگاهی. مجله علمی پژوهشی دانشگاه علوم پزشکی مشهد، ۱۳(۵۳): ۷-۱.
- Almada, A., 2005. Leveraging the science behind tea. *Functional Foods and Nutraceuticals*, 3: 34-36.
- Artali, R., Beretta, G., Morazzoni, P., Bombardelli, E. and Meneghetti, F., 2009. Green tea catechins in chemoprevention of cancer: a molecular docking investigation into their interaction with glutathione S-transferase (GST P1-1). *Journal of Enzyme Inhibition and Medicinal Chemistry*, 24(1): 287-295.
- Ayman, M., Gamal, A., Mostafa, O.A., Al-Shabanah, A. and Al-Bekairi M., 2003. Protective effect of arabic gum against acetaminophen induced hepatotoxicity in mice. *Pharmacological Research*, 48: 631-635.
- Fujiki, H., Sukanuma, M., Matsuyama, S. and Miyazaki, K., 2005. Cancer prevention with green tea polyphenols for the general population and for patients following cancer treatment. *Current Cancer Therapy Reviews*, 1: 109-114.
- Goldstein, R.S. and Schnellman, R.G., 1996. Toxic response of the kidney. 117-142, In: Klaassen, C.D., Amdur, M.O. and Doll, J., (Eds.). *Casarett and Doull Toxicology: the basic science of poisons*. McGraw-Hill Co., New York, 1100p.
- Hau, D.K., Gambari, R., Wong, R.S., Yuen, M.C., Cheng, G.Y., Tong, G., Yuan, Z.C. and Leung,

ناشی از استامینوفن می شود، اما باعث پیشگیری کامل از آسیب کبدی نمی شود.

در پژوهش Sai و همکاران (۱۹۹۸) اثر مهاری عصاره چای سبز بر مسمومیت کبدی ناشی از نیتروپروپان نشان داده شده است. به نحوی که در پژوهشی دیگر که توسط Sugiyama و همکارانش (۱۹۹۹) انجام شد مشخص شد که عصاره چای سبز مسمومیت کبدی ناشی از بتا-د-گالاکتوز آمین را بهبود می بخشد. نتایج حاصل از مطالعه حاضر با یافته‌های فوق همخوانی دارد. Xu و همکارانش (۲۰۰۷) نیز نشان دادند که تجویز چای سبز باعث مهار پارامترهای بیوشیمیایی و تغییرات هیستوپاتولوژیکی ناشی از میکرومایسین می شود.

مکانیسم محافظتی چای سبز ممکن است به علت خاصیت آنتی‌اکسیدانی آن باشد (Sung et al., 2000). علاوه بر این، تجویز عصاره چای سبز باعث افزایش غلظت گلوکوتایون می شود (Artali et al., 2009). Shin و Gregory (۲۰۰۵) و Muto و همکاران (۲۰۰۱) در تحقیقات خود اثر مهاری چای سبز بر بیان سیتوکروم P-450 را نشان دادند. بنابراین چای سبز از طریق کاهش سیتوکروم P-450 از تشکیل متابولیت سمی استامینوفن در کبد جلوگیری کرده و از طرفی با افزایش غلظت گلوکوتایون باعث افزایش ظرفیت سم‌زدایی کبد می شود.

علاوه بر این، مطالعات اخیر بیانگر اثر ضد آپوپتوزی چای سبز می باشد (Khan et al., 2006). Oz و Chen (۲۰۰۸) نشان دادند که پلی‌فنل‌های چای سبز باعث افزایش فاکتور ضد آپوپتوزی Bcl-2 در هیپاتوتوکسیسیته ناشی از استامینوفن در موش می شود. بنابراین چای سبز احتمالاً با کاهش یا مهار آپوپتوز باعث کاهش مرگ سلولی ناشی از استامینوفن می شود.

- Shin, Y. and Gregory, M., 2005. Cytochrome P450 expression and activities in human tongue cells and their modulation by green tea extract. *Toxicology and Applied Pharmacology*, 202: 140-150.
- Sugiyama, K., Puming, H. and Wada, S., 1999. Teas and other beverages suppress D-Galactosamine-induced liver injury in rats. *Nutrition*, 129 (7): 1361-1367.
- Sung, H., Nah, J., Chum, S., Park, H., Yang, S.E. and Min, W.K., 2000. In vivo antioxidant effect of green tea. *European Journal of Clinical Nutrition*, 54: 527-529.
- Tan, S.C., New, L.S. and Chan, E.C., 2008. Prevention of acetaminophen (APAP)-induced hepatotoxicity by leuonimide via inhibition of APAP biotransformation to *N*-acetyl-*p* benzoquinone imine. *Toxicology Letters*, 180: 174-181.
- Tsuneki, H., Ishizuka, M., Terasawa, M., Sasaoka, T. and Kimura, I., 2004. Effect of green tea on blood glucose levels and serum proteomic patterns in diabetic mice and on glucose metabolism in healthy humans. *BMC Pharmacology*, 4: 18-28.
- Xu, C., Shu, W.Q., Qiu, Z.Q., Chen, J.A., Zhao, Q. and Cao, J., 2007. Protective effects of green tea polyphenols against subacute hepatotoxicity induced by microcystin-LR in mice. *Environmental Toxicology and Pharmacology*, 24: 140-148.
- Zhen, Y.S., 2004a. Tea bioactivity and therapeutic potential. 23-38, In: Tylor, F., (Ed.). *Herbal Medicine*. Kingstone, London, 830p.
- Zhen, Y.S., 2004b. Tea bioactivity and therapeutic potential. 52-54, In: Tylor, F., (Ed.). *Herbal Medicine*. Kingstone, London, 830p.
- A.K., 2009. *Phyllanthus urinaria* extract attenuates acetaminophen induced hepatotoxicity, Involvement of cytochrome P450 CYP2E1. *Phytomedicine*, 16(8): 751-760.
- Khan, N., Afaq, F., Saleem, M., Ahmad, N. and Mukhtar, H., 2006. Targeting multiple signaling pathways by green tea polyphenol-Epigallocatechin-3-Gallate. *Cancer Research*, 66(5): 2500-2505.
- Laura, P., Philip, R. and Jack, A., 2003. Acetaminophen-induced hepatotoxicity. *Toxicology*, 31: 1499-1506.
- Muto, S., Fujita, K., Yamazaki, Y. and Kamatak, T., 2001. Inhibition by green tea catechins of metabolic activation of procarcinogens by human cytochrome p450. *Mutation Research*, 479: 197-206.
- Oz, H.S. and Chen, T.S., 2008. Green-tea polyphenols downregulate cyclooxygenase and Bcl-2 activity in acetaminophen-induced hepatotoxicity. *Digestive Disease and Sciences*, 53(11): 2980-2988.
- Perva-Uzunalic, A., Skerget, M., Knez, Z., Weinreich, B., Otto, F. and Gruner, S., 2006. Extraction of active ingredients from green tea (*Camellia sinensis*): Extraction efficiency of major catechins and caffeine. *Food Chemistry*, 96(4): 597-605.
- Rowden, A.K., Norvell, J., Eldridge, D.L. and Krik, M.A., 2005. Update on acetaminophen toxicity. *Medical Clinics of North America*, 89(6): 1145-1159.
- Sai, K., Kai, S., Umemora, T., Tanimura, A., Hasegawa, R., Inoue, T. and Kurokawa, Y., 1998. Protective effect of green tea on hepatotoxicity, oxidative DNA damage and cell proliferation in the rat liver induced by repeat oral administration of 2-nitropropane. *Food and Chemical Toxicology*, 36: 1043-1051.

## Effect of green tea (*Camellia sinensis* L.) extract on acetaminophen induced acute hepatotoxicity in mice

L. Sadat Khorsandi<sup>1\*</sup>, F. Javadnia<sup>2</sup>, M. Orazizadeh<sup>3</sup> and M. Abdolahi<sup>2</sup>

1\*- Corresponding author, Cell & molecular research center, Faculty of Medicine, Ahwaz Jundi-Shapour University of Medical Sciences, Ahwaz, Iran, E-mail: layasadat@yahoo.com

2- Department of Anatomical Sciences, Faculty of Medicine, Ahwaz Jundi-Shapour University of Medical Sciences, Ahwaz, Iran

3- Cell & molecular research center, Faculty of Medicine, Ahwaz Jundi-Shapour University of Medical Sciences, Ahwaz, Iran

Received: March 2008

Revised: September 2009

Accepted: November 2009

### Abstract

Regarding highly prescription of medicines, in recent years, herbal effects on prevention and treatment of toxicity induced by various drugs have received a great deal of attention. After water, tea is the most widely consumed beverage in the world. Green tea (*Camellia sinensis* L.) has antioxidant and detoxification activities. In this study protective effect of green tea extract on hepatotoxicity induced by acetaminophen has been evaluated. 32 male mice were randomly divided into 4 groups. Control group received only normal saline. Green tea extract group was fed by 7mg/l green tea extract for 30 days. 500 mg/kg acetaminophen was administrated to acetaminophen group. Experimental group received 7mg/l green tea extract for 30 days and a single dose of 500 mg/kg acetaminophen prescribed in 29<sup>th</sup> day. In 31<sup>st</sup> day blood samples were taken from jugular arteries for biochemical tests. Then the liver placed in 10% formalin for histopathology assessments. ALT (Alanin Transferase) and AST (Aspartate Transferase) reduced significantly in experimental group ( $p < 0.05$ ). Histopathology assessments showed that necrosis of liver, congestion of blood cells and accumulation of inflammatory cells also reduced in experimental group compared to acetaminophen treated mice. These finding suggest that Green tea extract might have protective effect on liver damage induced by acetaminophen.

**Key words:** Hepatotoxicity, green tea (*Camellia sinensis* L.), acetaminophen.