

نتایج جراحی باکلینگ اسکلا با استفاده از فوتوکواگولیشن لیزری در بیماران دچار جداشدگی اولیه شبکیه

دکتر مهدی نیلی^۱، دکتر علیرضا لاشیایی^۲ و دکتر عبدالله رشیدی^۳

چکیده

پیشینه و هدف: با توجه به عوارض جدی و شناخته شده جراحی باکلینگ اسکلا توام با کرایو، پژوهش حاضر به منظور تعیین میزان موفقیت جراحی باکلینگ اسکلا بدون استفاده از کرایو و جایگزینی فوتوکواگولیشن لیزری حین عمل جراحی یا پس از آن، بر روی بیماران دچار جداشدگی اولیه شبکیه مراجعه کننده به بیمارستان فارابی طی سالهای ۷۸-۱۳۷۲ انجام شد.

مواد و روشها: پژوهش به روش مطالعه مجموعه موارد (case series) صورت گرفت. کلیه بیمارانی که دچار جداشدگی اولیه شبکیه و کاندید عمل جراحی باکلینگ اسکلا بودند تحت این عمل جراحی قرار گرفتند. لیزردرمانی با لیزر آرگون بر روی باکل و اطراف سوراخها به روش indirect، حین عمل جراحی و یا کلاسیک (اسلیت لامپ)، پس از عمل جراحی انجام و نتایج آنها ثبت و بررسی شد.

یافتهها: پژوهش بر روی ۷۳ بیمار شامل ۷۴ درصد مرد و ۲۶ درصد زن با میانگین سنی ۵۹/۶ سال انجام شد. چشمها، ۶۴ درصد فاکیک، ۱۹ درصد پسودوفاکیک و ۱۷ درصد آفاک بودند. میزان PVR از درجه B تا C_۲ شامل ۸۸ درصد B، ۸ درصد C_۱ و ۴ درصد C_۲ بود. میزان موفقیت حین عمل جراحی، ۱۰۰ درصد بود و پس از آن در ۱۲/۵ درصد از موارد، طی سه هفته تا دو ماه بعد از عمل، جداشدگی مجدد مشاهده شد که در ۷ درصد موارد با تزریق گاز SF_۶ و لیزردرمانی، شبکیه دوباره چسبید (موفقیت نهایی ۹۴/۵ درصد) و در ۵/۵ درصد باقی مانده، منجر به عمل جراحی ویتروکتومی و برداشتن پردهها و آندولیزر و تزریق سیلیکون شد. در کلیه موارد جراحی مجدد، شبکیه تا پایان مطالعه چسبیده بود. متوسط زمان پی گیری ۴ سال و ۱۰ ماه بود.

نتیجه گیری: از فوتوکواگولیشن لیزری می توان برای ایجاد اسکار کوریوریتینال استفاده کرد و نتایج قابل قبولی به دست آورد. انجام یک کارآزمایی بالینی را توصیه می نماید.

CME: cystoid macular edema

ECCE: extracapsular cataract extraction

ICCE: intracapsular cataract extraction

PVR: proliferative vitreoretinopathy

۱- استادیار- چشم پزشکی- دانشگاه علوم پزشکی

تهران

RD: retinal detachment
RPE: retinal pigment epithelium

۲- دانشیار- چشم پزشکی- دانشگاه علوم پزشکی
تهران

۳- استادیار- چشم پزشکی- دانشگاه علوم پزشکی
اراک

☒ تهران- میدان قزوین- بیمارستان فارابی

تاریخ دریافت مقاله: ۶ خرداد ۱۳۸۱

تاریخ تایید مقاله: ۹ آذر ۱۳۸۱

Schepens retinal Jaccoma^۱ و مستندات کتاب **detachment**^۲ و با وجود تجهیزاتی مانند لیزر **indirect** و یا اسلیت لامپ آیا می‌توان از فوتوکواگولیشن لیزری که عوارض کم‌تری دارد به جای روش‌های قبلی استفاده نمود؟ به منظور پاسخ به این سوال، در فاصله سال‌های ۷۸-۱۳۷۲، تعدادی از بیماران دچار جداشدگی اولیه سوراخ‌دار شبکیه با **PVR** از درجه **B** تا **C** در بیمارستان فارابی تحت عمل جراحی باکلینگ اسکلا و لیزردرمانی با لیزر آرگون قرار گرفتند و نتایج عمل، پس از پی‌گیری کافی تعیین گردید.

مواد و روش‌ها

پژوهش به روش بررسی مداخله‌ای مجموعه موارد (**interventional case series**) انجام شد و ۷۳ بیمار دچار جداشدگی اولیه شبکیه که کاندید عمل جراحی باکلینگ اسکلا بودند، تحت این عمل قرار گرفتند. همه

مقدمه

جداشدگی اولیه شبکیه یکی از عوامل مهم اختلالات بینایی است و انجام عمل باکلینگ اسکلا، یکی از روش‌های متداول درمان آن می‌باشد.^۱ در این روش برای ایجاد چسبندگی کوریورینال اطراف سوراخ‌ها، از شیوه‌های مختلفی استفاده می‌شود که عبارتند از کرایوترابی، دیاترمی و فوتوکواگولیشن لیزری. دیاترمی در گذشته بیش‌تر مورد توجه بود ولی به دلیل پاره‌ای مشکلات، امروزه کم‌تر به کار می‌رود اما کرایوترابی هنوز متداول‌ترین روش مورد استفاده است.^۲

با توجه به عوارض جدی و قابل ملاحظه کرایوترابی در شکسته شدن سد خونی-شبکیه‌ای و پراکندگی سلول‌های زنده به داخل زجاجیه و افزایش ورود پروتئین و تقسیم سلولی و در نهایت ایجاد **PVR** که مهم‌ترین عامل شکست جراحی باکلینگ اسکلا می‌باشد^{۳-۵} و همچنین افیوژن کوروئیدی و **CME** (به ویژه در آفاک‌ها)^{۶،۷}، به کارگیری تجزیه‌دیگر، ضروری به نظر می‌رسد. نظر به نتایج و پیشنهادهای

شامل ۶۴ مورد B (۸۷٫۷ درصد)، ۶ مورد C_۱ (۸٫۲ درصد) و ۳ مورد C_۲ (۴٫۱ درصد) بود.

در ۴۸ مورد (۶۵٫۷ درصد) دارای یک گسست، ۱۴ مورد (۱۹٫۲ درصد) دارای ۲ گسست و ۷ مورد (۹٫۶ درصد) دارای گسست‌های متعدد بودند و در ۴ مورد (۵٫۵ درصد) گسست واضحی دیده نشد. در ۳۰ مورد گسست نعل اسبی و ۲۸ مورد لاتیس همراه با یک یا چند سوراخ آتروفیک، ۸ مورد سوراخ آتروفیک بدون لاتیس و ۳ مورد دیالیز داشتند.

در ۳۸ مورد (۵۲ درصد)، تاثیر سیلیکون ۲۷۶ به صورت سگمتال و باند ۲۴۰؛ در ۲۷ مورد (۳۷ درصد)، تایپر ۲۷۶ کامل و باند ۲۴۰ و در ۸ مورد (۱۱ درصد)، اسفنج سگمتال به صورت شعاعی گذاشته شد.

در ۵۶ مورد (۷۷ درصد) درناژ مایع زیر شبکه انجام شد که در یک مورد منجر به خونریزی زیرشبکیه‌ای شد و در یک مورد حین بخیه‌زدن، درناژ زودهنگام رخ داد که با اقدام به موقع و لازم، مشکلی پیش نیامد. در ۲۵ مورد (۳۴ درصد) بلافاصله پس از عمل، لیزردرمانی **indirect** با لیزر آرگون بر روی باکل و اطراف گسست‌ها صورت گرفت. در ۴۸ مورد (۶۶ درصد)، در فاصله ۴ روز تا دو هفته پس از عمل، لیزر آرگون بر روی باکل و اطراف گسست‌ها به روش استاندارد (اسلیت لامپ) انجام شد. متوسط زمان پی‌گیری ۴ سال و ۱۰ ماه بود (از ۲ سال و یک ماه تا ۶ سال و ۲ ماه).

در همه بیماران، نتایج آناتومیک پایان عمل و یا اثرات باکل، خوب بود (۱۰۰ درصد). در یک مورد که حین درناژ مایع زیر شبکه، خونریزی اتفاق افتاد؛ به ناحیه ماکولا سرایت نکرد و در مواردی که درناژ مایع زیرشبکیه انجام نشد، در ۱۷ مورد (۲۳ درصد) مایع در فاصله ۳-۱

موارد با پریتمومی، گذاردن بخیه **Bridle** عضلات رکتوس و لوکالیزیشن پارگی همراه بودند.

سن، جنس، میزان دید، وضعیت فاکیک، آفایک، **RD** و ماکولا، میزان **PVR** و نوع گسست (**break**)، بررسی و ثبت گردید.

نوع باکل، درناژ مایع و موارد خونریزی زیر شبکه، استفاده از لیزر آرگون به صورت **indirect** در زمان عمل و یا پس از آن به صورت استاندارد و زمان پی‌گیری نیز بررسی و ثبت گردید. نتایج عمل براساس وضعیت آناتومی و خوب بودن اثرات باکل و میزان دید بعد از عمل در آخرین پی‌گیری بررسی و ثبت گردید. نوع اقدامات درمانی بعد از فوتوکواگولیشن لیزری نیز بررسی شد و همه این داده‌ها در یک برگه اطلاعاتی ثبت گردیدند. تغییرات دید کم‌تر یا بیش‌تر از ۵/۱۰ با آزمون مربع کای مورد قضاوت آماری قرار گرفتند.

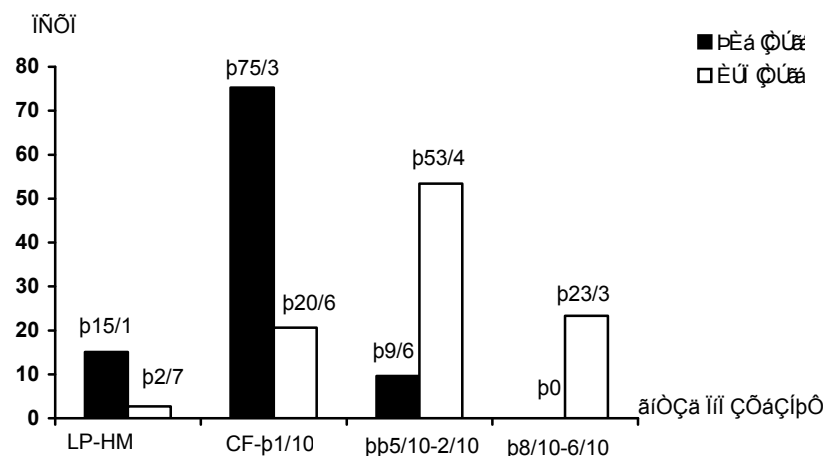
یافته‌ها

طی مدت مورد مطالعه، ۷۳ بیمار واجد شرایط، شامل ۵۴ مرد (۷۴ درصد) و ۱۹ نفر زن (۲۶ درصد) با میانگین سنی ۵۹٫۱ سال (۷۹-۲۱ سال) مورد بررسی قرار گرفتند. از نظر وضعیت عدسی، ۴۷ نفر (۶۴٫۴ درصد) فاکیک، ۱۴ نفر (۱۹٫۱ درصد) پسودوفاکیک، ۱۲ نفر (۱۶٫۵ درصد) آفاک بودند که موارد آفاک شامل ۷ نفر **ECCE** و ۵ نفر **ICCE** بودند.

از نظر نوع **RD**، ۳۱ مورد **RD** توتال (۴۲٫۵ درصد) و ۴۲ مورد **RD** ساب‌توتال (۵۷٫۵ درصد) داشتند. از ۴۲ مورد **RD** ساب‌توتال، در ۳۵ مورد ماکولا **off** و در ۷ مورد **on** بود. میزان **PVR** با درجه **B** تا **C_۲**

در ۱۱ مورد، افیوژن کوروییدی واضح پس از عمل دیده شد که ظرف دو هفته جذب شدند. میزان دید اصلاح شده قبل و بعد از درمان بیماران در نمودار (۱) ارایه شده است و نشان می‌دهد که میزان دید بعد از درمان در همه گروه‌ها افزایش داشته است. قبل از درمان، همه بیماران دید کم‌تر از ۶/۱۰ داشتند و بعد از درمان ۲۳/۳ درصد بیماران دید بیش‌تر از ۵/۱۰ پیدا کردند.

روز پس از عمل جذب شد. در ۵ مورد که طی ۳-۵ هفته پس از عمل، علایمی از وجود مایع زیر شبکیه دیده شد، تزریق گاز SF₆ و لیزردرمانی انجام گردید و شبکیه دوباره چسبید. در ۴ بیمار (۵/۵ درصد)، شامل ۳ نفر پسودوفاکیک و یک نفر آفاک، در فاصله بین ۴۵-۱۵ روز پس از عمل، جداشدگی مجدد اتفاق افتاد که تحت عمل پارس‌پلانا و ویتراکتومی استاندارد و برداشتن پرده‌ها و آندولیزر و تزریق سیلیکون قرار گرفتند و تا پایان مطالعه شبکیه چسبیده بود.



LP: light perception, HM: hand motion, CF: count finger

نمودار ۱- توزیع ۷۳ بیمار مبتلا به جداشدگی شبکیه بر حسب دید اصلاح شده به تفکیک قبل و بعد از فوتوکواگولیشن لیزری

نشان داد که این اختلاف به لحاظ آماری معنی‌دار است (P < ۰,۰۰۰۱).

قبل از درمان، ۶۶ بیمار (۹۰/۴ درصد) دید اصلاح شده کم‌تر از ۲/۱۰ داشتند و پس از عمل، ۱۷ نفر (۲۳/۳ درصد) دید اصلاح شده کم‌تر از ۲/۱۰ داشتند و هیچ بیماری نبود که دید کم‌تر پیدا کرده باشد. آزمون مک‌نمار

بحث

همچنین در کتاب **Schepens retinal detachment**، سال ۲۰۰۰، ذکر شده است که لیزردرمانی، بسیار کم‌تر از کرایوتراپی باعث شکسته شدن سد خونی-شبکیه‌ای می‌گردد و توصیه نموده است که استفاده از فوتوکواگولیشن لیزری جهت ایجاد اسکار کوریوریتینال، بر کرایوتراپی برتری دارد.^۹ با توجه به موارد فوق چنین به نظر می‌رسد که فوتوکواگولیشن لیزری، روش خوبی برای ایجاد اسکار کوریوریتینال در جراحی باکلینگ اسکلرا باشد و باعث چسبندگی قوی اطراف سوراخ‌ها و مانع عبور زجاجیه به فضای زیرشبکیه‌ای گردد. در این روش، قدرت چسبندگی ایجادشده پس از ۱۸ ساعت به ۹۵ درصد مقدار طبیعی، پس از ۲۴ ساعت به ۱۴۰ درصد و پس از ۵ روز به ۲۳۰ درصد مقدار طبیعی می‌رسد که البته پس از مدتی، دوباره کاهش می‌یابد و در حدود ۱۹۰ درصد باقی می‌ماند. چسبندگی بین شبکیه و RPE در اثر فوتوکواگولیشن، در روزهای اول احتمالاً به دلیل انعقاد پروتئینی و پس از چند روز، ناشی از چسبندگی سلولی می‌باشد.^{۱۶-۱۴، ۲۱}

در سری بیماران مورد مطالعه ما در ۷۳ بیمار مورد بررسی با PVR درجه B-C، میزان موفقیت آناتومیک و موثر بودن باکل در پایان عمل ۱۰۰ درصد بود و پس از آن در ۹ مورد (۱۲/۵ درصد) جدادشدگی مجدد ایجاد شد که در ۵ مورد (۷ درصد) با تزریق مجدد گاز SF_۶ و لیزر اضافی اطراف گسسته‌ها، مایع جذب شد و شبکیه تا پایان مطالعه چسبیده بود (۹۴/۵ درصد موفقیت نهایی). در ۴ مورد (۵/۵ درصد) نیز منجر به پارس‌پلانا و پترکتومی استاندارد همراه با برداشتن پرده‌ها و آندولیزر و تزریق سیلیکون شد که در نهایت،

گرچه روش‌های مختلفی جهت درمان جدادشدگی‌های سوراخ‌دار شبکیه نظیر رتینوپکسی پنوماتیک، استفاده از بالون و ویتراکتومی به کار می‌روند ولی عمل جراحی باکلینگ اسکلرا به عنوان روش استاندارد، همچنان مطرح می‌باشد.^۱

در جراحی باکلینگ اسکلرا، کرایوتراپی متداول‌ترین روش جهت ایجاد اسکار کوریوریتینال است.^۲ کرایوتراپی را روی بافت‌ها با تجزیه و تلاشی غشا سلولی اعمال می‌کند و در زمان یخ‌زدگی، کریستال یخی داخل سلولی تشکیل و موجب صدمه مکانیکی می‌گردد. در زمان ذوب شدن، آب و الکترولیت جدا شده و تغییر PH و پاره شدن غشا سلولی اتفاق می‌افتد. قدرت چسبندگی و عوارضی که کرایوتراپی بر شبکیه و RPE ایجاد می‌کند متناسب با میزان سرما، مدت استفاده و میزان فشار روی اسکلراست.^{۶، ۷}

یکی از اثرات و عوارض ناشی از کرایوتراپی، شکسته شدن قابل ملاحظه سد خونی-شبکیه‌ای است که باعث پراکندگی سلول‌های زنده به داخل زجاجیه و افزایش ورود پروتئین و تقسیم سلولی و در نهایت افزایش خطر به وجود آمدن PVR می‌گردد.^{۱۰-۱۳} براساس تحقیقات انجام‌شده به ویژه مطالعاتی که توسط Kreissig و Lincoff و به تازگی توسط دکتر آذرینا انجام گرفته‌اند؛ مهم‌ترین عامل شکست جراحی باکلینگ اسکلرا، PVR می‌باشد.^{۳-۵}

در تحقیقات مقایسه‌ای به ویژه پژوهشی که توسط Jaccoma و همکاران در سال ۱۹۸۵ انجام پذیرفت، افزایش قابل توجه اثر کرایوتراپی در شکسته شدن سد خونی-شبکیه‌ای و ایجاد PVR در مقایسه با لیزر آرگون تایید گردید.^۸

شبکیه با PVR درجه C₁ یا کم تر شامل ۴۴ درصد زن و ۵۶ درصد مرد با متوسط سنی ۶۶/۴±۱۴/۹ سال که تحت عمل جراحی باکلینگ اسکلرا همراه با کرایوپکسی قرار گرفته بودند انجام شد. در این مطالعه، با حداقل سه ماه پی گیری، میزان موفقیت ۸۴ درصد ذکر شد^{۱۹}. لذا چنین استنباط می شود که تحقیق حاضر با ۹۴/۵ درصد موفقیت نهایی و متوسط زمان پی گیری ۴ سال و ۱۰ ماه، نتایج قابل قبولی دارد.

نظر به این که مطالعه حاضر به روش بررسی مجموعه موارد انجام پذیرفته و تنها به بررسی نتایج آناتومیک پس از عمل و مقایسه با روش های کلاسیک پرداخته است و فاقد گروه شاهد می باشد، توصیه می شود مطالعه دیگری به صورت کارآزمایی بالینی شاهددار در این مورد انجام گیرد.

شبکیه در این موارد تا پایان بررسی چسبیده بود. متوسط زمان پی گیری ۴ سال و ۱۰ ماه بوده است.

در مطالعه فلیپ و همکاران میزان موفقیت جراحی به روش کلاسیک، ۸۹/۵ درصد بود^{۱۷} و Josephe و Obestone میزان موفقیت خود را در بیمارانی که فقط لاتیس داشته اند، ۹۵ درصد ذکر کرده اند^{۱۸}. Kreissig و همکاران در مطالعه ای که بر روی ۱۰۷ بیمار دچار جداشدگی شبکیه اولیه و PVR حداکثر (درجه C_۲) که تحت عمل جراحی باکلینگ اسکلرا به روش مینیمال همراه با کرایوتراپی قرار گرفتند، انجام دادند؛ میزان موفقیت اولیه را ۹۲/۶ درصد و با عمل مجدد را ۹۷ درصد گزارش کردند که طی حدود ۱۱ سال در ۱۲/۱ درصد موارد، جداشدگی مجدد ایجاد شده بود^۳.

مشابه ترین مورد در متون، پژوهشی است که توسط دکتر منصوری بر روی ۱۰۰ بیمار دچار جداشدگی اولیه

منابع

- 1- Williams GA, Aaberg TM. Techniques of scleral buckling. In: Ryan SJ. Retina. 3rd ed. Philadelphia: Mosby; 2001:2010-2043.
- 2- Michaels Retinal detachment. 2nd ed. New York Mosby; 1997 Chap.7;391-397.
- 3- Kreissig I, Rise D, Jost B. Minimized surgery for retinal detachment with segmental buckling and nondrainage. Retina 1992;12:224-231.
- 4- Lincoff H, Melean J, Nano H. Cryosurgical reattachment of retinal detachment. Trans Am Acad

Ophthalmol Otolaryngol 1953;18:102-105.

۵- آذرمینا محسن، نظری روشنگر، ولایی ناصر، مشایخی آرمان، احمدیه حمید، سهیلیان مسعود و همکاران. نتایج اسکلرال باکلینگ به روش مینیمال سرجری و عوامل مرتبط با آن در جداشدگی شبکیه. مجله بینا ۱۳۸۱؛ سال هفتم؛ شماره ۳: ۲۱۹-۲۱۲.

6- Bloch D, O'Connor P, Lincoff H. The mechanism of the cryosurgical adhesion. III: statistical analysis. Am J Ophthalmol 1971;71:666-673.

- 7- Kreissig I, Lincoff H. Mechanism of retinal attachment after cryosurgery. *Trans Ophthalmol Soc Uk* 1975;95:148-157.
- 8- Jaccoma, EH, Conway BP, Campochiaro PA. Cryotherapy causes extensive breakdown of the blood-retinal barrier: a comparison with argon laser photocoagulation. *Arch Ophthalmol* 1985;103:1728-1730.
- 9- Hartent ME. Prophylaxis of retinal detachment. In: *Schepens Retinal Detachment and Allied Diseases*. 2000:271-278.
- 10- Hilton GF. Subretinal pigment migration: effects of cryosurgical retinal reattachment. *Arch Ophthalmol* 1974;91:445-450.
- Campochiaro PA, Kaden IH, Vidaurri--۱۱
Leal J, Glaser BM. Cryotherapy enhances intravitreal dispersion of viable retinal pigment epithelial cells. *Arch Ophthalmol* 1985;103:434-436.
- Bonnet M, Fleury J, Guenoum S,--۱۲
Yanial A, Dumas C, Hajjari C. Cryopexy in primary rhegmatogenous retinal detachment: a risk factor for proliferative vitreoretinopathy. *Graefes Arch Clin Exp Ophthalmol* 1996;234:739-743.
- 13- Peyman GA. Vitreoretinal surgical techniques. London: Martin Dunitz; 2001.
- 14- Kain HL. Chorioretinal adhesion after argon laser photocoagulation. *Arch Ophthalmol* 1984;102:612-615.
- 15- Folk JC, Sneed SR, Folberg R, Coonan P, Pulido JS. Early retinal adhesion from laser photocoagulation. *Ophthalmology* 1989;96:1523-1525.
- 16- Marshall J, Bird AC. A comparative histopathological study of argon and krypton laser irradiations of the human retinal. *Br J Ophthalmol* 1979;63:657-668.
- 17- Philippe G, Gerard M, Joanis K, Guy M. Clinical risk factor for proliferative vitreoretinopathy after retinal detachment surgery. *Retina* 1994;5:417-424.
- 18- Joseph R, Oberston JR. Hereditary vitreoretinal degeneration. In: Ryan SJ. *Retina*. 2nd ed. Philadelphia: Mosby; 1994:515-527.
- ۱۹- منصورى محمدرضا. بررسى نتايج يك صدمورد عمل جداشتدگى شبكيه به روش اسكلرال باكلينگ. مجله بينا ۱۳۷۴؛ سال اول؛ شماره ۲: ۵-۹.

Scleral Buckling Surgery with Laser Photocoagulation in Primary Retinal Detachment (without Cryopexy)

Nili M, MD; Lashay AR, MD; Rashidi A, MD

Purpose: To determine the success rate of scleral buckling procedure without cryopexy with intraoperative or postoperative laser photocoagulation in patients with primary retinal detachment.

Patients and methods: In an interventional case series study, 73 patients with primary retinal detachment underwent scleral buckling surgery with argon laser application around the breaks and on the buckle which was delivered by indirect ophthalmoscope intraoperatively in 34% of the cases, or by slitlamp and contact lens technique postoperatively in 66% of the cases.

Results: Fifty four patients were male (74%) and 19 were female (26%), with mean age of 59.1 years (range 21-79 year). Fourty seven were phakic (64%), 14 were pseudophakic (19%), and 12 were aphakic (17%). PVR range was from B to C2 (B: 88%, C1: 8%, C2: 4%). Anatomic success rate was 100% intraoperatively, however and within 3 to 8 weeks redetachment occurred in 12.5% of cases; reattachment was accomplished in 7% of cases by SF₆ injection and laser reapplication (final success rate 94.5%). The remaining 5.5% cases, led to pars plana vitrectomy, membrane peeling, endolaser application, and silicone oil injection. All cases of reoperation had reattached retina up to the end of the study. Mean follow up time was 58 months.

Conclusion: Considering the proven adverse effects of cryopexy and its role in PVR formation which is the major cause of failure in scleral buckling surgery, laser photocoagulation can be a good substitute to create chorioretinal scar and obtain acceptable results.

Key words: Scleral buckling surgery, Laser photocoagulation, Primary retinal detachment