

نتایج روش اصلاح جراحی در مبتلایان به آنروپیون **Involuntal** پلک تحتانی

دکتر حسین سالور^۱، دکتر محمد ابریشمی^۲، دکتر عباس باقری^۱، دکتر مهدی شاعری^۳ و دکتر آرش انیسیان^۴

چکیده

پیشینه و هدف: اصلاح جراحی آنروپیون **involuntal** همواره مورد بحث و اختلاف نظر پزشکان بوده است. این مطالعه جهت تعیین نتایج درازمدت عمل **LTS (lateral tarsal strip)** و روش سه‌بخیه‌ای فورنیکس (**fornix-3-suture**) و انجام توام این دو روش جهت اصلاح آنروپیون **involuntal** بر روی مراجعان به بیمارستان لبافی‌نژاد تهران طی سال‌های ۸۰-۱۳۷۱ انجام شد.

مواد و روش‌ها: تحقیق به روش مطالعه داده‌های موجود بر روی پرونده‌های بیمارستانی همه بیمارانی انجام شد که با تشخیص آنروپیون **involuntal** پلک تحتانی مورد عمل جراحی قرار گرفته بودند. روش جراحی اصلاح آنروپیون در این بیماران در طول مدت ۱۰ سال مورد نظر، بررسی و ثبت گردید. معیارهای خروج از مطالعه شامل پی‌گیری کم‌تر از ۳ ماه و عمل جراحی قبلی (غیر از آنروپیون) بر روی همان پلک بوده است. ویژگی‌های سن، جنس، نوع عمل جراحی (**LTS**)، روش سه‌بخیه‌ای فورنیکس یا روش توام، نتایج عمل از نظر اصلاح وضعیت پلک بعد از عمل و بهبود علائم بیماری و در نهایت عوارض عمل جمع‌آوری و ثبت شدند و با آماره توصیفی و تحلیلی ارایه گردیدند.

یافته‌ها: طی مدت مورد بررسی، ۵۱ بیمار و ۶۷ پلک مورد مطالعه قرار گرفتند. بیماران حداقل ۳ ماه و به طور متوسط ۶٫۵ ماه پی‌گیری شدند. از مجموع ۶۷ پلک مورد مطالعه، ۲۶ پلک (۳۸٫۸ درصد) تحت عمل **LTS**، ۱۱ پلک (۱۶٫۴ درصد) تحت عمل سه‌بخیه‌ای فورنیکس و ۳۰ پلک (۴۴٫۸ درصد) تحت عمل توام قرار گرفتند. علائم بیماری به ترتیب شیوع شامل اشک‌ریزش، احساس جسم خارجی، وضعیت غیرعادی پلک، کاهش دید و سوزش چشم بودند. اصلاح وضعیت پلک در موارد عمل **LTS**، ۸۸٫۵ درصد؛ در موارد عمل سه‌بخیه‌ای فورنیکس، ۹۰٫۹ درصد و در موارد عمل توام، ۹۶٫۷ درصد بود. بهبود کامل علائم بیماری در عمل **LTS**، ۷۶٫۹ درصد؛ در عمل سه‌بخیه‌ای فورنیکس، ۷۲٫۷ درصد و در عمل توام، ۸۶٫۶ درصد بود. دو مورد عارضه شامل یک مورد ایجاد بافت گرانولاسیون در کانتوس خارجی و یک مورد آبسه بخیه زخم، دیده شد که هر دو مورد با عمل جراحی خارج کردن بافت نابه‌جا و بخیه کردن، بهبود یافتند.

نتیجه‌گیری و پیشنهاد: به نظر می‌رسد که اصلاح جراحی آنروپیون **involuntal** به روش انجام توام **LTS** و سه‌بخیه‌ای در مقایسه با هر کدام از روش‌های فوق به تنهایی، از نظر اصلاح وضعیت پلک و بهبود علائم بیماری با نتایج بهتری همراه است. انجام یک تحقیق تجربی توصیه می‌گردد.

۱- استادیار- چشم پزشکی- دانشگاه علوم پزشکی شهید بهشتی

۲- دانشیار- چشم پزشکی- دانشگاه علوم پزشکی شهید بهشتی

۳- استادیار- چشم پزشکی- دانشگاه علوم پزشکی کاشان

۴- پزشک عمومی- مرکز تحقیقات چشم- دانشگاه علوم پزشکی شهید بهشتی

□پاسداران- بوستان نهم- بیمارستان لبافی نژاد- مرکز تحقیقات چشم

کانتال، بسیار مهم تر است تا تغییرات خود تارس^۲. شلی کانتوس خارجی مهم تر از شلی کانتوس داخلی یا شلی در صفحه تارسال است^۴. ۳- ناپایداری عضلات چشمی پرهسپتال که به صورت همپوشانی عضله پرهسپتال روی قسمتی از عضله پره تارسال است^{۱،۲}. ۴- آنوفتالموس که علائم بیمار شامل تحریک چشم، اشک ریزش و ترس از نور است. در معاینه، لبه پلک به داخل برگشته است و ممکن است صدمات قرنیه در اثر تماس مژه ها با قرنیه مشاهده شود. اغلب به صورت دوره ای است و حین معاینه ممکن است آنتروپیون وجود نداشته باشد^۳.

درمان آنتروپیون

الف- غیرجراحی: در مواردی که درمان جراحی قابل انجام نباشد می توان به صورت موقت از درمان غیرجراحی استفاده کرد. در آنتروپیون اسپاستیک، از بین بردن عامل زمینه ای که باعث اسپاسم عضله اوربیکولاریس شده مثل برداشتن بخیه ای که چشم را تحریک می کند نیز باعث بهبود آنتروپیون می شود^۵. استفاده از چسب های بافتی (tissue glue) در پلک تحتانی نیز به عنوان درمان موقت پیشنهاد شده است^۶. وقتی آنتروپیون بیش از ۶ هفته باقی بماند، مزمن قلمداد می گردد و عمل جراحی الزامی است^۵.

مقدمه

آنتروپیون به وضعیتی از پلک گفته می شود که لبه پلک به طرف داخل (به سمت قرنیه) برگشته است که می تواند یک طرفه یا دوطرفه، در پلک تحتانی یا فوقانی باشد^۱. تماس لبه پلک و مژه ها با سطح چشم می تواند باعث زخم قرنیه و در نهایت از دست رفتن دید شود. آنتروپیون از نظر سبب شناسی به ۴ دسته مختلف تقسیم می شود: ۱- مادرزادی، ۲- involucional، ۳- سیکاتریسی و ۴- اسپاستیک^{۱،۲}. نوع involucional پیش از این به نام های سنی یا اسپاستیک معروف بود ولی امروزه از واژه involucional استفاده می شود که مناسب تر است زیرا نام اسپاستیک بیانگر همه سازوکارهای ایجادکننده آنتروپیون involucional نمی باشد^۳. نوع involucional، شایع ترین نوع آنتروپیون در مناطقی است که تراخم شایع نیست^۳.

چهار عامل مهم سبب شناختی برای آنتروپیون involucional ذکر شده اند: ۱- جداسدن یا ضعیف شدن رترکتورهای پلک تحتانی؛ بررسی وسیع آناتومی پلک توسط Jones در سال ۱۹۶۳ توضیح داده شد. وی معتقد بود که ضعف رترکتورها، مهم ترین عامل است^۳. ۲- شلی جنرالیزه پلک؛ Bosniak معتقد است که شلی تاندون

ویژگی‌های مربوط به سن، جنس، علایمی که بیمار به علت آن مراجعه کرده بود، بیماری‌های همراه چشمی و پلکی، سابقه عمل جراحی قبلی چشم، زمان شروع علایم تا زمان اولین معاینه بیمار و نوع عمل جراحی انجام شده از پرونده‌ها استخراج و ثبت شدند. نوع اعمال جراحی به صورت **lateral tarsal strip (LTS)** **quiekert rathbum suture**، تنه‌ای، **(three fornix suture)** به تنه‌ای و یا عمل جراحی توام با این دو روش و نتایج مربوط به هر کدام، به صورت جداگانه ثبت شدند. در هر روش عمل، نوع بی‌حسی موضعی و نوع نخ عمل **LTS** بررسی و ثبت گردید.

معاینات بعد از عمل از نظر وضعیت اصلاح آنتروپیون به ۳ گروه اصلاح مناسب، بیش‌اصلاحی و کم‌اصلاحی تقسیم شدند. وضعیت شکایت بیماران پس از عمل نیز به ۴ گروه بهبود کامل، بهبود نسبی، عدم بهبود و تشدید علایم تقسیم شدند و در نهایت عوارض پس از عمل نیز ثبت گردیدند.

موارد پی‌گیری کم‌تر از ۳ ماه و مواردی که عمل جراحی قبلی غیر از آنتروپیون بر روی پلک تحتانی همان چشم داشتند از مطالعه حذف شدند. داده‌های فوق با آماره توصیفی و تحلیلی ارایه گردیدند.

یافته‌ها

از بررسی ۴۷۲ پرونده مربوط به اصلاح آنتروپیون پلک، ۷۳ بیمار (۱۵/۵ درصد) با تشخیص آنتروپیون **involutional** تحت عمل **LTS**، بخیه فورنیکس یا عمل توام قرار گرفته بودند که بررسی شدند. تعداد ۲۵۳ بیمار (۵۳/۶ درصد) تحت عمل جراحی **Wies** قرار گرفته بودند و ۱۴۶ بیمار (۳۰/۹ درصد) نیز دچار آنتروپیون مادرزادی

ب- درمان جراحی: تا کنون روش‌های متفاوتی بالغ بر ۲۰۰ روش جراحی در درمان انواع آنتروپیون گزارش شده است و موفقیت هر عمل جراحی بستگی به میزان اصلاح پاتوفیزیولوژی ایجادکننده آنتروپیون دارد.^۲ در مورد آنتروپیون **involutional** بالغ بر ۱۰۰ نوع جراحی پیشنهاد شده است ولی عملاً تعداد انگشت‌شماری از آنان می‌توانند سازوکارهای متفاوت آنتروپیون را به طور هم‌زمان اصلاح نمایند.^۵ به طور کلی اگر ۲ عامل از ۳ عامل ایجادکننده آنتروپیون اصلاح شوند، احتمال عود بیماری بسیار کاهش می‌یابد.^۷

با توجه به اثر بیماری از نظر زیبایی و کیفیت زندگی و عدم گزارش انواع آنتروپیون در کشور و نظر به گزارش‌های مختلف از عودهای مکرر در عمل‌های جراحی آنتروپیون **involutional** و سازوکارهای متفاوت ایجادکننده آن، این مطالعه انجام شد تا حتی‌الامکان دلیل عودها و روش‌های موثرتر در درمان این نوع آنتروپیون شناخته شود و به ویژه نتیجه درمان در سه روش جراحی که به طور معمول در مرکز پزشکی لبافی‌نژاد تهران در درمان آنتروپیون **involutional** انجام می‌گردند یعنی **LTS**، روش سه‌بخیه‌ای فورنیکس و یا انجام توام این دو روش مشخص گردد. این تحقیق بر روی مراجعان به این مرکز طی سال‌های ۱۳۷۱ تا ۱۳۸۰ انجام شد.

مواد و روش‌ها

تحقیق به روش مطالعه داده‌های موجود و با بررسی اطلاعات موجود در پرونده بیمارستانی بیمارانی بود که با تشخیص آنتروپیون، تحت عمل جراحی قرار گرفتند. از کل پرونده‌ها، موارد آنتروپیون **involutional** پلک تحتانی جهت بررسی انتخاب شدند.

یا انواع آنتروپیون سیکاتریسی بودند که بررسی نشدند. از ۷۳ بیمار مورد بررسی، ۲۲ بیمار پی گیری کم تر از ۳ ماه یا سابقه عمل های دیگر (غیر از آنتروپیون) بر روی همان پلک داشتند که از مطالعه خارج شدند.

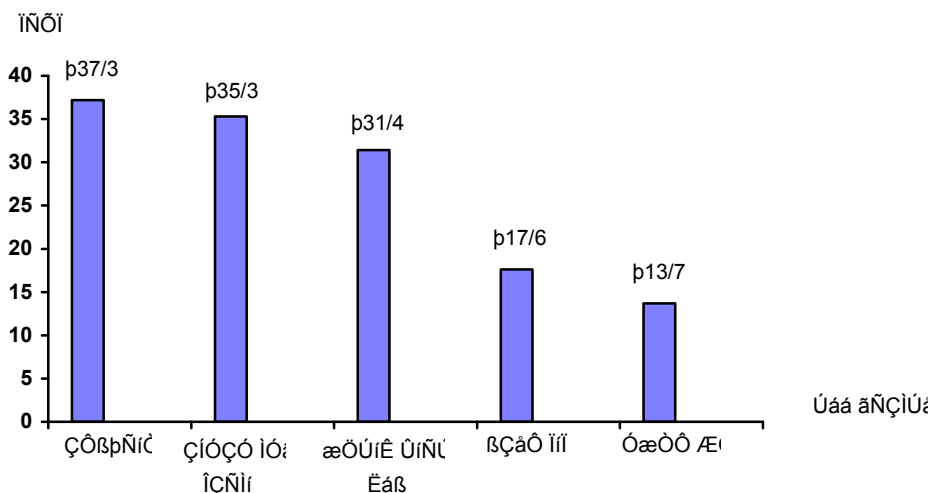
در مجموع ۵۱ بیمار وارد مطالعه شدند. سن بیماران بین ۵۳ تا ۸۹ سال با میانگین ۷۱/۹ سال بود. بیماران شامل ۱۸ زن (۳۵ درصد) و ۳۳ مرد (۶۴/۷ درصد) بودند. در ۱۶ مورد هر دو چشم تحت عمل قرار گرفته بودند و در نتیجه در مجموع ۶۷ پلک تحت این عمل ها قرار گرفته بودند. توزیع بیماران از نظر علل مراجعه به درمانگاه در نمودار (۱) ارایه شده است و نشان می دهد که اشک ریزش در ۱۹ نفر (۷۳/۳ درصد) و بعد احساس جسم خارجی به میزان ۳۵/۳ درصد، بیش ترین فراوانی علایم بیماران را تشکیل می دادند و ۱۸ بیمار (۳۵/۳ درصد) با بیش از یک علامت مراجعه کرده بودند.

ویژگی های بیماران مورد بررسی به تفکیک نوع عمل جراحی در جدول (۱) آمده است و نشان می دهد که

۴۴/۸ درصد آن ها با انجام توام دو روش، جراحی شدند و در ۱۶/۴ درصد موارد پلک ها، عمل از نوع بخیه فورنیکس بوده است. بیماران به طور متوسط ۱۹۵ روز یا حدود ۶/۵ ماه پی گیری شدند که از حداقل ۳ ماه تا ۴۲ ماه متفاوت بود.

وضعیت اصلاح بیماران به تفکیک نوع عمل در جدول (۲) ارایه شده است و نشان می دهد که در ۶۵/۷ درصد موارد، اصلاح مناسب وجود داشته است که بیش ترین آن ها مربوط به روش عمل LTS به میزان ۹۳/۱ درصد و کم ترین مربوط به روش بخیه فورنیکس به میزان ۲۷/۳ درصد بود. در ۲۶/۹ درصد، بیش اصلاحی و در ۷/۴ درصد، کم اصلاحی مشاهده شد.

از مواردی که از نخ های ۰-۴ غیر قابل جذب در LTS یا عمل توام استفاده شده بود، ۹۴/۴ درصد اصلاح مناسب پلک روی داد و از مواردی که از نخ های ۰-۵ یا ۰-۶ غیر قابل جذب استفاده شده بود، ۷۸ درصد اصلاح مناسب پلک ایجاد شد ($P=0.04$).



نمودار ۱- توزیع ۵۱ بیمار مبتلا به آنتروپیون بر حسب علل مراجعه

جدول ۱- توزیع ویژگی‌های بیماران مبتلا به آنتروپیون پلک تحتانی بر حسب نوع عمل

نوع عمل جراحی	شرح	فراوانی پلک عمل شده	میانگین سنی (سال)	جنس		متوسط پی گیری (روز)
				زن	مرد	
LTS		۲۶ (۳۸٫۸)	۶۹٫۷	۳	۱۴	۱۶۷
فورنیکس		۱۱ (۱۶٫۴)	۷۳٫۲	۴	۴	۲۳۹
عمل توام		۳۰ (۴۴٫۸)	۷۳٫۴	۱۱	۱۵	۲۱۳
جمع		۶۷ (۱۰۰)	۷۱٫۹	۱۸	۳۳	۱۹۵

LTS: lateral tarsal strip

جدول ۲- توزیع بیماران مبتلا به آنتروپیون پلک تحتانی بر حسب و به تفکیک نوع عمل

نوع عمل	اصلاح	اصلاح مناسب	بیش اصلاحی	کم اصلاحی	جمع
بخیه فورنیکس	۳ (۲۷٫۳)	۷	۱	۱۱	
عمل توام	۲۲ (۷۳٫۳)	۷	۱	۳۰	
جمع	۴۴ (۶۵٫۷)	۱۸	۵	۶۷	

LTS: lateral tarsal strip

بیشترین موفقیت مربوط به روش عمل توام بود. در ضمن در هیچ موردی، علایم بیماری تشدید نیافت.

وضعیت بهبود علایم بیماری بر حسب نوع عمل در جدول (۳) آمده است و نشان می‌دهد که در ۸۰٫۶ درصد موارد، بهبود کامل علایم بیماری وجود داشت که

جدول ۳- توزیع بیماران مبتلا به آنتروپیون بر حسب بهبود علایم بیماری به تفکیک نوع عمل

نوع عمل	بهبود علایم	کامل	نسبی	عدم بهبود	جمع
LTS	۲۰ (۷۶٫۹)	۴	۲	۲۶	
بخیه فورنیکس	۸ (۷۲٫۷)	۳	-	۱۱	
توام	۲۶ (۸۶٫۷)	۲	۲	۳۰	
جمع	۵۴ (۸۰٫۶)	۹	۴	۶۷	

LTS: lateral tarsal strip

بیمار، متوسط ۷۴٫۷ سال (۵۱ تا ۹۲ سال) شامل ۳۷ درصد مرد و ۶۳ درصد زن بود.^۹

از علل پاتوفیزیولوژی ایجادکننده این نوع آنتروپیون که شامل شلی افقی در پلک تحتانی در اثر شلی تاندون کانتوس خارجی و **attenuation** یا **disinsertion** رترکتور پلک تحتانی از تارس و همپوشانی عضله اوربیکولاریس و انوفتالموس نسبی ناشی از کاهش حجم بافت نرم و چربی اوربیت در افراد مسن می‌باشد؛ در بسیاری موارد ۲ یا ۳ عامل فوق به طور توأم در یک فرد موجود است.

در معاینه بالینی براساس پرونده بیماران ما علاوه بر برگشتن پلک به داخل، شلی شدید پلک در ۴۳ درصد و اسپاسم عضله اوربیکولاریس نیز در ۹ درصد پلک‌ها به طور مشهود موجود بوده است. به هر حال درمان انوفتالموس ناشی از سن به عنوان اصلاح آنتروپیون عملاً قابل انجام نیست^۳ و بنابراین باید از اصلاح ۲ یا ۳ عامل مسبب دیگر آنتروپیون سود برد.

آنتروپیون **involutional** یک مشکل عمده پلک در افراد مسن است که از نظر عملکرد و نیز از نظر زیبایی، کیفیت زندگی را تحت تاثیر قرار می‌دهد.^۸ شایع‌ترین نوع

دید قبل و بعد از عمل بیماران مقایسه شد که بعد از عمل، با تبدیل به **Log MAR**، بهبود دید به طور میانگین در حد یک خط از تابلوی اسنلن به دست آمد. عوارض حین عمل در هیچ‌کدام از بیماران ثبت نشده بود ولی دو عارضه بعد از عمل دیده شد. یک مورد گرانولومای پیوژنیک کانتوس خارجی پس از عمل **LTS** که در ۳۸ روز پس از عمل به وجود آمده بود، به طور سرپایی برداشته شد. مورد دوم، بافت گرانولاسیون و آبنه‌بخیه‌ای، یک سال بعد از عمل **LTS** بود که با برداشتن بافت گرانولاسیون و بخیه‌های پرولین، بهبود یافت.

بحث

در این مطالعه، سن متوسط بیماران ۷۱٫۹ سال (۵۳ تا ۸۹ سال) بود و ۳۵ درصد بیماران زن و ۶۵ درصد آن‌ها مرد بودند. مطالعه‌ای مشابه در مرکز پزشکی **Madison Wisconsin** در انجام شد که شامل ۳۱ بیمار با میانگین سنی ۷۵٫۸ سال (۵۸ تا ۹۲ سال) شامل ۵۵ درصد مرد و ۴۵ درصد زن بود.^۸ مطالعه‌ای مشابه در کشور چین انجام شد که شامل ۳۸

آنتروپيون در کشورهایی است که تراخم شایع نیست.^۳ اما به دلیل شیوع تراخم در کشور ما، آنتروپيون سیکاتریسی شیوع فراوانی دارد و به این دلیل در مطالعه ما از تعداد کل عمل‌های آنتروپيون (۴۷۲ مورد)، ۵۳/۶ درصد مورد عمل جراحی **wies** قرار گرفته بودند که اغلب برای اصلاح آنتروپيون سیکاتریسی مورد استفاده قرار می‌گیرد. تاکنون در ایران مطالعه‌ای بر روی انواع آنتروپيون منتشر نشده است.

تحقیق نشان داد که در بیش‌تر موارد عمل توام انجام شد که میزان اصلاح مناسب و بهبود کامل علایم در این روش نسبت به دو روش دیگر بیش‌تر بود. روش‌های متفاوتی (بین ۸۰ تا ۲۰۰ نوع عمل) در منابع جهت اصلاح آنتروپيون بیان شده‌اند و تعداد زیاد روش‌های عمل شاید نشان از عدم دسترسی آسان به حل این مشکل باشد.^{۱۱} برخی افراد معتقدند که این مشکل با انجام یک عمل قابل حل است برای مثال **Caldato** و همکاران بر روی ۳۰ بیمار، عمل **reinsertion** رترکتورهای پلک تحتانی از طریق پوست را انجام دادند و گزارش کردند که ۹۶/۶ درصد آن‌ها پس از ۲۹ ماه پی‌گیری، موفقیت داشته‌اند.^{۱۱} **Wright** و همکاران گزارش نمودند که عمل **everting suture** بر روی ۵۷ بیمار، فقط ۱۵ درصد (پس از میانگین ۳۱ ماه پی‌گیری) عود داشته است.^{۱۲} ولی در بیماران وی، شلی افقی پلک و عملکرد ناقص رترکتورها در پلک آنتروپیونی در مقایسه با پلک سالم، اختلاف شدیدی نداشته است. **Cook** و همکاران از روش **advance** کردن رترکتورها از طریق ملتحمه به علاوه **LTS** در ۳۶ پلک استفاده کردند و با میانگین ۳۱/۵ ماه پی‌گیری، ۸/۳ درصد عود را گزارش نمودند.^{۱۳} اما به نظر می‌رسد عمل **advance** کردن رترکتورها و بخیه کردن

به تارس تحتانی نسبت به عمل بخیه فورنیکس، مشکل‌تر است. به هر حال چنانچه از جدول مقایسه چند نمونه روش اصلاح آنتروپيون پیداست؛ در عمل‌هایی که یک یا ۲ عامل آنتروپيون را اصلاح کرده‌اند، میزان عود صفر تا ۱۷ درصد بوده و در عمل‌هایی که ۳ عامل آنتروپيون را اصلاح کرده‌اند، عود صفر تا ۵ درصد بوده است.

با عمل جراحی **LTS** می‌توان عامل شلی افقی را به طور کامل اصلاح نمود به شرط آن که شلی تاندون کانتوس داخلی عامل شلی پلک نباشد.^۵ عمل جراحی **advance** کردن رترکتورهای پلک تحتانی باعث نزدیک شدن رترکتورها به تارس پلک تحتانی می‌گردد، وضعیت **attenuation** یا **disinsertion** رترکتورها را اصلاح می‌کند و از سوی دیگر چون از بخیه‌های قابل جذب استفاده می‌شود، التهاب اطراف سوچورها باعث ایجاد سدی از بافت سیکاتریسی می‌گردد و از همپوشانی عضله اوربیکولاریس جلوگیری می‌کند. حال با انجام توام این دو روش، در واقع ۳ عامل از عوامل ایجادکننده آنتروپيون **involutional** اصلاح می‌شود. در مطالعه ما عود پس از عمل **LTS** در ۳ پلک دیده شد که یک مورد ۴۵ روز بعد از عمل، یک مورد ۶ ماه بعد از عمل و یک مورد یک سال و نیم بعد از عمل رخ داده بود. در مورد اول با عمل بخیه فورنیکس و در مورد دوم با عمل **LTS** مجدد اصلاح شد. مورد سوم نیز جهت عمل جراحی مجدد مراجعه نکرد. در مورد بخیه فورنیکس نیز یک مورد عود دیده شد که پس از ۳ ماه اتفاق افتاد و با عمل **LTS** بهبود یافت. در مورد عمل توام، یک مورد عود روی داد که در بیماری بود که در اثر تراخم، هر ۴ پلک وی آنتروپيون سیکاتریسی به علاوه **involutional** داشتند و پلک‌های فوقانی ۲ ماه قبل از مراجعه، تحت عمل **Wies** قرار گرفته بودند و ۲

شود^۳ و چنانچه این بیش‌اصلاحی، یک هفته بعد از عمل ادامه داشته باشد، با برداشتن زودهنگام بخیه‌های قابل جذب، قابل درمان است.^۴ در مطالعه ما، در کل، ۱۸ مورد (۲۷ درصد) پلک‌ها در هفته اول و دوم بعد از عمل، بیش‌اصلاحی داشتند که همگی بدون دخالت جراحی، خودبه‌خود بهبود یافتند.

سال بعد از عمل توام، با عود آنتروپیون پلک تحتانی یک چشم مراجعه کرد که با عمل اریکولکتومی اصلاح شد (تصور می‌شود که عود به علت وجود سیکاتریس بوده است). در مورد بیش‌اصلاحی باید گفت که در حین عمل بخیه فورنیکس، پلک باید به صورت بیش‌اصلاحی عمل

نمونه‌هایی از روش‌های اصلاح جراحی آنتروپیون involuntional^۵

منابع	روش عمل	عوامل اصلاح شده آنتروپیون	تعداد نمونه	پی‌گیری (ماه)	میزان عود (درصد)	عوارض
Saunders Hill	wedge resection	شلی افقی ± همپوشانی	۵۸	۱۷	۳	عفونت، تریکیازیس
Corin	modified Wheeler II orbicularis resection + LTS	شلی افقی + همپوشانی	۲۶	>۶	۱۷	تریکیازیس
Hurwitz Hiff	modified Biek or Fox بخیه فورنیکس	شلی افقی + همپوشانی	۲۱	۳-۳۶	۰	بدون عارضه
Boboridis Dresner	retractor attenuation + همپوشانی	همپوشانی ± شلی افقی	۹۰	>۳	۳	بررسی نشده بود
Carroll	Weis عمل retractor reinsertion + LTS	retractor disinsertion	۲۲	>۶	۹	بدون عارضه
Allen	retractor reinsertion + wedge resection	هر ۳ عامل آنتروپیون*	۶۵	۹-۱۸	۰	بیش‌اصلاحی عفونت
Rainin	بخیه فورنیکس + wedget	هر ۳ عامل آنتروپیون	۱۲۷	۲۳	۰	اکتروپیون، گرانولوما، dehiscence lid notch
		هر ۳ عامل آنتروپیون	۴۶	۱۵-۴۲	۰	اکتروپیون، notch
		هر ۳ عامل آنتروپیون	۲۰	۳-۵۴	۵	Convex lid margin

نتیجه‌گیری و پیشنهادها
 به نظر می‌رسد که اصلاح جراحی آنتروپیون
 involucional پلک تحتانی به صورت عمل جراحی توام
 LTS و روش سه‌بخیه‌ای فورنیکس، عملی است
 که هر ۳ عامل شلی افقی و attenuation و
 disinsertion رترکتورها و همپوشانی عضله
 اریبیکولاریس را اصلاح می‌کند و عملی است که از نظر
 تکنیکی آسان است، عوارض کمی به دنبال دارد و میزان
 عود در آن کم‌تر از روش‌های مجزای LTS و روش
 سه‌بخیه‌ای فورنیکس است. انجام یک تحقیق تجربی توصیه
 می‌گردد.

تقدیر و تشکر

از کارکنان مرکز تحقیقات چشم که زحمات فراوانی را
 در تنظیم و تایپ این مطالب متحمل شدند به ویژه خانم
 فرهادی، سپاسگزاری می‌گردد.

به طور کلی در موارد عمل توام نسبت به عمل LTS،
 وضعیت اصلاح مناسب پلک در مقایسه با بیش‌اصلاحی یا
 کم‌اصلاحی، بیش‌تر بود و در موارد عمل توام نسبت به
 عمل سه‌بخیه‌ای، میزان اصلاح مناسب پلک بیش‌تر بود. از
 نظر بهبود علایم بیماری نیز عمل توام در مقایسه با عمل
 LTS و عمل سه‌بخیه‌ای، موفقیت‌آمیزتر بود. در مورد
 نخ‌های مورد استفاده در عمل سه‌بخیه‌ای که معمولاً از نخ
 کاتکوت کرومیک ۰-۴ استفاده می‌شود، چنان‌چه از مواد
 پلی‌گلاکتین مثل ویکریل استفاده شود؛ به علت التهاب
 کم‌تری که ایجاد می‌کند، اثر کم‌تری در ایجاد سد اسکاری
 دارد و در مطالعه ما به دلیل این که از نخ ویکریل در
 تعداد کمی از پلک‌ها استفاده شده بود، از نظر آماری
 نمی‌توان در مورد آن نتیجه‌گیری کرد.

منابع

۱- Marcos T. Doxanas eyelid
 abnormalities, ectropion, entropion,
 and trichiasis in ocular plastic surgery.

In: Duan's ophthalmology. Lippincott:
 Williams & Wilkins;
 2001; Vol.5, Chap.73.

- 2- Long JA, Golberg RA. Entropion. In: Bosniak S. Principles and practice of ophthalmic plastic and reconstructive surgery. Philadelphia: WB Saunders; 1996:413-421.
- 3- Mc Nab AA. Entropion. In: Stephanson CMD. Ophthalmic plastic, reconstructive, and orbital surgery. 1st ed. Boston: Butter Worth Heinemann; 1997:165-178.
- 4- White WL, Woog JJ. Lower eyelid position. In: Albert D, Jakobiec FA, Robinson N. Principles and practice of ophthalmology. 2nd ed. Philadelphia: WB Saunders; 1994:1845-1859.
- 5- Lasudry JGH, Gausas RF, Dortzbach RK. Entropion. In: Albert DM. Ophthalmic surgery principles and techniques. 2nd ed. Oxford: Blackwell Science Inc; 1999:1189-1202.
- 6- Puri P. Tissue glue aided lid repositioning in temporary management of involutional entropion. *Eur J Ophthalmol* 2001;11:211-214.
- 7- Rougraff PM, Tse DT, Johnson TE, Feuer W. Involutional entropion repair with fornix sutures and lateral tarsal strip procedure. *Ophthalmic Plastic Reconstr Surg* 2001;17:281-287.
- 8- Couk T, Lucarelli MJ, Lemke BN, Dortzbach RK. Primary and secondary transconjunctival involutional entropion repair. *Ophthalmology* 2001;108:989-993.
- 9- Yip CC, Choo CT. The correction of oriental lower lid involutional entropion using the combined procedure. *Ann Acad Med Singapore* 2000;29:463-466.
- 10- Jones LT, Rech MJ, Wobing JL. Senile entropion: a new concept for correction. *Am J Ophthalmol* 1972;74:327-329.
- 11- Caldato R, Lauande R, Nelson P, Sabrosa A, fonseca RA, Paira RS, et al. Role of reinsertion of the lower eyelid retractor on involutional entropion. *Br J Ophthalmol* 2000;84:606-608.
- 12- Wisht M, Bell D, Scott C, Leather Barrow B. Everting suture correction of lower lid involutional entropion. *Br J Ophthalmol* 1999 83:1060-1063.
- 13- Cood T, Luearelli MJ, Lemke BN, Dortzbach RK. Primary and secondary transconjunctival involutional entropion repaire. *Ophthalmology* 2001;108:989-993.

Results of Different Surgical Procedures for Correction of Involutional Entropion

Salour H, MD; Abrishami M, MD; Bagheri A, MD; Shaeri M, MD; Anisian A, MD

Purpose: To compare the long term results of three different procedures for correction of involutional entropion (tarsal strip, three fornix sutures, tarsal strip + three fornix sutures) among patients referred to Labbafinejad Medical Center during 1991-2001.

Method: Study was performed on the hospital records of all patients with lower lid entropion who underwent surgery. Patients with less than three months of follow-up and previous operation on the same eyelid were excluded from the study. Age, gender, visual acuity, method of operation, results of operation, improvement of symptoms, and post surgical complications were reviewed.

Results: During this period, 67 lids in 51 patients underwent surgery including lateral tarsal strip(LTS) in 26 lids (38.8%), three fornix suture in 11 lids (16.4%), and the combined procedure in 30 lids (44.8%). Patients were followed for a minimum of three months and average of 6.5 months. Symptoms were epiphora, foreign body sensation, abnormal lid position, decreased vision, and burning sensation. Lid position correction rate was 88.5% for LTS, 90.9% for three sutures, and 96.7% for the combined method. Total cure (lid position and symptoms) was achieved in 76.9% of LTS cases, 72.7% of three sutures cases, and 86.6% of the combined procedures. Two cases of complications were seen, including granulation tissue formation in the lateral canthus and stitch abscess.

Conclusion: The combined procedure seems to have better results in terms of symptomatic improvement and lid position than the two other procedures.

Key words: Involutional entropion, Surgical correction, Tarsal strip, Three fornix sutures