

## گزارش یک مورد همراهی فلج مادرزادی ماهیچه مایل فوقانی و نشانگان Axenfeld Rieger

دکتر مجید فروردین جهرمی<sup>۱</sup>، دکتر عباس عطارزاده<sup>۱</sup> و دکتر سید علی بنی‌هاشمی<sup>۲</sup>

### چکیده

هدف: گزارش یک مورد همراهی فلج مادرزادی ماهیچه مایل فوقانی و نشانگان Axenfeld Rieger

معرفی بیمار: مرد ۲۸ ساله‌ای با شکایت کج گرفتن سر از زمان کودکی مراجعه کرد. در معاینه، هیپرتروپی چشم راست وجود داشت که در نگاه به طرف چپ و خم کردن سر به سمت شانه راست افزایش می‌یافت. در معاینه اتاق قدامی، آتروفی عنبیه و جابه‌جایی قدامی خط شوالب در هر دو چشم دیده می‌شد. رشته‌هایی از عنبیه در هر دو چشم به زاویه اتاق قدامی متصل بودند و در چشم راست، کورکتویی وجود داشت. بیمار با تشخیص همراهی فلج مادرزادی ماهیچه مایل فوقانی چشم راست و نشانگان Axenfeld Rieger مورد بررسی قرار گرفت.

نتیجه‌گیری: از آن‌جا که یاخته‌های ستیغ عصبی، منشا تاندون و غلاف ماهیچه‌های خارج چشمی هستند و نشانگان Axenfeld Rieger نیز ناشی از اختلالات جنینی در این یاخته‌هاست؛ این فرضیه که عامل مشترکی در ایجاد این دو پدیده در بیمار فوق نقش داشته باشد به طور قوی مطرح می‌گردد.

• پاسخ‌گو: دکتر مجید فروردین جهرمی

۱- دانشیار- چشم‌پزشک- دانشگاه علوم پزشکی شیراز

۲- فلوشیپ استرابیسم- دانشگاه علوم پزشکی شیراز

✉ شیراز- بیمارستان خلیلی

تاریخ دریافت مقاله: ۱۴ بهمن ۱۳۸۱

تاریخ تایید مقاله: ۱ اردیبهشت ۱۳۸۲

### مقدمه

فلج ماهیچه مایل فوقانی، شایع‌ترین نوع انحراف ناشی از فلج ماهیچه‌های چشمی است. فلج این ماهیچه، علل مختلفی دارد. در مطالعات انجام‌شده، نوع مادرزادی آن به عنوان شایع‌ترین علت فلج ماهیچه مایل فوقانی گزارش شده است.<sup>۱</sup> فرضیه‌های مختلفی در مورد علت ایجاد فلج مادرزادی ماهیچه مایل فوقانی مطرح شده‌اند ولی هیچ‌کدام، مورد اتفاق نظر قرار نگرفته‌اند. در بعضی از این فرضیه‌ها، مطرح شده است که اشکالات مادرزادی تاندون ماهیچه از جمله شل و طویل بودن آن، عامل اصلی فلج ماهیچه است.<sup>۲</sup>

در این گزارش به بررسی یک مورد همراهی فلج مادرزادی ماهیچه مایل فوقانی و نشانگان Axenfeld Rieger می‌پردازیم. این همراهی تاکنون گزارش نشده است. از آن‌جا که نشانگان Axenfeld Rieger ناشی از اختلال جنینی یاخته‌های مزانشیمی بافت ستیغ عصبی است<sup>۳-۵</sup> و همین یاخته‌ها منشا ایجاد تاندون ماهیچه‌های خارج چشمی نیز می‌باشند، این همراهی شایان توجه و بررسی است.

### معرفی بیمار

مرد ۲۸ ساله‌ای با شکایت کج گرفتن سر از زمان کودکی به درمانگاه انحراف چشم مراجعه کرد. وی تاریخچه‌ای از

دکتر مجید فروردین- یک مورد همراهی فلج مادرزادی ...

جدول ۱- میزان انحراف بیمار در ۹ موقعیت نگاه

۱۰ PD RHT	۲۲ PD RHT	۴۰ PD RHT
	۱۵ PD XT	
۱۰ PD RHT	۲۲ PD RHT	۳۵ PD RHT
	۱۲ PD XT	
۱۰ PD RHT	۲۲ PD RHT	۳۵ PD RHT

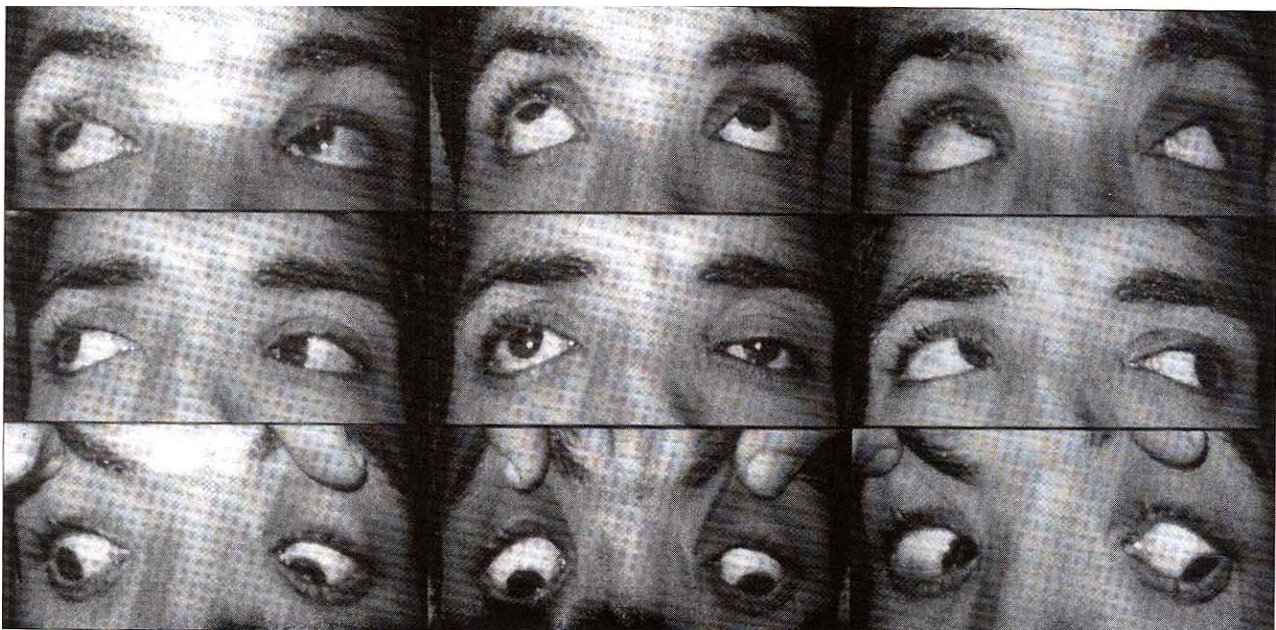
PD: پریم دیوپتر، RHT: هیپرتروپی چشم راست، XT: اگزوتروپی

در معاینه با اسلیت لامپ، بیمار دچار آتروفی منتشر عنبیه در هر دو چشم بود و خط شوالب در هر دو چشم به طرف جلو جابه‌جا شده بود (آمبریوتوکسون خلفی). کورکتوپی در چشم راست وجود داشت و اتصال رشته‌هایی از عنبیه به ساختمان زاویه اتاق قدامی در هر دو چشم دیده می‌شد. عدسی هر دو چشم، شفاف و طبیعی بودند. در معاینه شبکیه، هیچ یافته غیرطبیعی وجود نداشت. عکس‌های بیمار در تصاویر زیر ارائه شده‌اند.

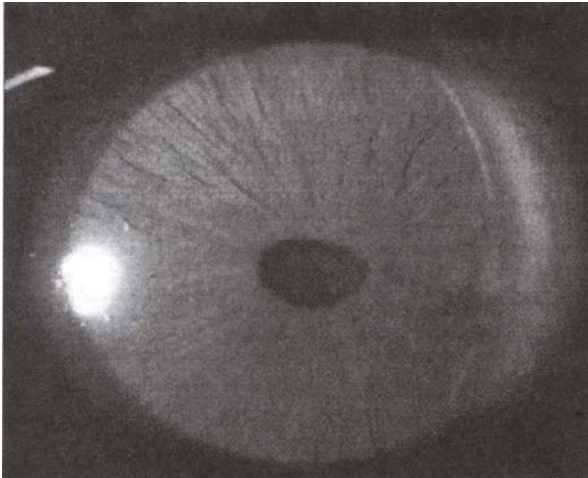
بیماری چشمی یا عمومی و یا سابقه ضربه به سر را ذکر نمی‌کرد. رشد و نمو وی در دوران کودکی طبیعی بود و در خانواده بیمار نیز هیچ مورد مشابهی وجود نداشت. عکس‌های موجود از زمان کودکی وی، انحراف عمودی چشم راست و کج گرفتن سر را نشان می‌داد.

در معاینه، دید اصلاح‌شده هر دو چشم ۲۰/۲۰ بود. فشار چشم راست ۱۲ میلی‌متر جیوه و فشار چشم چپ ۱۴ میلی‌متر جیوه بود. در نگاه به یک هدف در فاصله دور، بیمار سرش را به طرف شانه چپ خم می‌کرد و صورتش را نیز به طرف چپ می‌چرخاند. در نگاه به روبرو، چشم راست به میزان ۲۲ پریم دیوپتر اگزوتروپی داشت. هیپرتروپی چشم راست در نگاه به طرف چپ و خم کردن سر به سمت شانه راست، افزایش می‌یافت. بیمار دوبینی نداشت. میزان انحراف این بیمار در ۹ موقعیت نگاه در جدول (۱) آمده است.

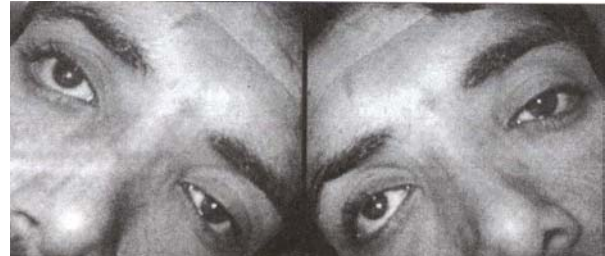در آزمایش کج کردن سر، میزان انحراف عمودی در هنگام خم کردن سر به سمت شانه راست، ۳۰ پریم دیوپتر و هنگام خم کردن سر به سمت شانه چپ، ۱۵ پریم دیوپتر بود. عیب انکساری سیکلوپلژیک چشم راست بیمار ۱،۵×۷۵- +۱،۵ و چشم چپ بیمار +۰،۲۵ دیوپتر بود.



تصویر ۱- وضعیت بیمار در ۹ موقعیت نگاه



تصویر ۳- کورکتویی و آمبریوتوکسون خلفی



تصویر ۲- آزمون کچ کردن سر

هیپوپلازی عنبیه، کورکتویی و اتصال رشته‌هایی از عنبیه به ساختان زاویه قدامی اطلاق می‌گردد. در ۵۰ درصد موارد بیماری، گلوکوم نیز در اواخر دوران کودکی یا بزرگسالی ایجاد می‌شود. بیماری در ۷۵ درصد موارد به صورت اتوزومی غالب و در بقیه موارد به صورت تک‌گیر است. جهش در جایگاه PAX6 در کروموزوم ۱۱ و نیز جهش در کروموزوم‌های ۴، ۱۰ و ۱۳ در این نشانگان گزارش شده است.<sup>۸</sup>

از آن‌جا که این بیماری به علت اختلال در یاخته‌هایی است که منشأ ستیغ عصبی دارند، این گروه از بیماری‌ها را تحت عنوان neurocristopathy می‌نامند.<sup>۹</sup>

در بیمار این گزارش، علایم سگمان قدامی در سمت راست از شدت بیش‌تری برخوردار بود و این ممکن است به علت اختلال شدیدتر یاخته‌های ستیغ عصبی در سمت راست باشد و احتمالاً بروز فلج ماهیچه مایل فوقانی در سمت راست نیز به همین علت می‌باشد.

علاوه بر ساختمان‌های زاویه اتاق قدامی؛ بافت پیوندی اوربیت، غضروف و استخوان‌های اوربیت و غلاف و تاندون ماهیچه‌های خارج چشمی نیز از ستیغ عصبی منشأ می‌گیرند.<sup>۵</sup> بنابراین، احتمال این فرضیه وجود دارد که یک عامل خاص و مشخصی در ایجاد این دو بیماری به طور هم‌زمان نقش داشته باشد. چنین عاملی باید بر روی تکامل و

## بحث

علت مشخصی برای انواع مادرزادی فلج ماهیچه مایل فوقانی یافت نشده است. این موضوع که فلج مادرزادی این ماهیچه ناشی از آژنزی هسته عصب<sup>۶</sup>، آسیب به خود عصب یا اشکالات ساختمانی در تاندون و غلاف ماهیچه و یا در تروکلئاست، هنوز مورد بحث است.<sup>۷</sup>

Helveston و همکارانش معتقدند که تاندون ماهیچه مایل فوقانی در انواع فلج مادرزادی و انواع اکتسابی، با هم فرق دارند. در انواع مادرزادی، این تاندون شل‌تر و بلندتر است و ممکن است اتصالی غیرطبیعی در ناحیه خلفی به تنون داشته باشد که این حالت در انواع اکتسابی دیده نمی‌شود.<sup>۲</sup> در بعضی موارد فلج مادرزادی ماهیچه مایل فوقانی، وجود نداشتن تاندون ماهیچه گزارش شده است.<sup>۷</sup>

همراه بودن فلج ماهیچه مایل فوقانی و نشانگان Axenfeld Rieger در این بیمار، این فرضیه را مطرح می‌کند که این همراهی، ناشی از عامل خاصی باشد که در یک مرحله از دوران جنینی بر روی ساختمان‌های مورد نظر اثر گذاشته و باعث پدید آمدن این همراهی گشته است. تاکنون از همراهی این دو بیماری در منابع پزشکی گزارشی منتشر نشده است. نشانگان Axenfeld Rieger به طیفی از بیماری‌ها شامل جابه‌جایی قدامی خط شوالب (آمبریوتوکسون خلفی)

فوقانی مطرح نشده است و برای تایید یا رد این فرضیه، مطالعات بیش‌تری مورد نیاز است.

تمایز یاخته‌های ستیغ عصبی یا یاخته‌های مزانشیمی مشتق‌شده از آن، اثر منفی داشته باشد. تاکنون چنین فرضیه‌ای در مورد علت انواع مادرزادی فلج ماهیچه مایل

#### منابع

- 1- Noorden GK, Von Murraray E, Wong SY. Superior oblique paralysis. *Arch Ophthalmol* 1986;104:1771-1776.
- 2- Helveston EM, Krach D, Plager DA, Ellis FD. A new classification of superior oblique palsy based on congenital variations in the tendon. *Ophthalmology* 1992;99:1609-1615.
- 3- Noden DM. Periocular mesenchyme: neural crest and mesodermal interactions. In: Jakobiec FA, eds. *Ocular anatomy, embryology, and teratology*. Philadelphia: Harper & Row; 1982.
- 4- Lallier T, Leblanc G, Artinger KB, Bronner-Fraser M. Cranial and neural crest cells use different mechanisms for attachment to extracellular matrices. *Development* 1992;16:531-541.
- 5- Reme C, d Epinay SL. Periods of development of the normal human chamber angle. *Doc Ophthalmol* 1961;51:241-268.
- 6- Sohal GS, Weidman TA. Development of the trochlear nerve. *Brain Res* 1978;42:455-465.
- 7- Helveston EM, Giangiacoimo JG, Ellis FD. Congenital absence of the superior oblique tendon. *Trans Am Ophthalmol Soc* 1981;79:123-135.
- 8- Shield MB, Buckley E, Klintworth GK, Thresher R. Axenfeld-Rieger syndrome: a spectrum of developmental disorders. *Surv Ophthalmol* 1985;29:387-409.
- 9- Beauchamp GR, Knepper PA. Role the neural crest in anterior segment development and disease. *J Pediatr Ophthalmol Strabismus* 1984;21:209-214.