

نشت مایع مغزی- نخاعی هنگام داکیوسیتورینوستومی

دکتر عباس باقری^۱، دکتر جلیل نقیب‌الذاکرین^۲ و دکتر سیدعلی میردهقان^۱

چکیده

هدف: گزارش یک مورد نشت مایع مغزی- نخاعی (CSF) هنگام داکیوسیتورینوستومی (DCR) در بیمار مبتلا به سندرم مویوس و دارای سابقه مننگوآنسفالوسل.

معرفی بیمار: بیمار، خانم ۱۲ ساله مبتلا به سندرم مویوس است که در بدو تولد، به دلیل مننگوآنسفالوسل، تحت جراحی قاعده جمجمه توسط جراح مغز و اعصاب قرار گرفته بود و در ۱۰ و ۱۲ سالگی، به دلیل انسداد مجاری اشکی، در مرکز لبافی‌نژاد تحت جراحی DCR سمت چپ و سپس سمت راست قرار گرفت. بیمار حین جراحی‌ها دچار نشت CSF شد که به خوبی کنترل گردید.

نتیجه‌گیری: در مواردی که سابقه جراحی و ضربه در ناحیه اطراف ریشه بینی وجود دارد، در صورت نیاز به جراحی دستگاه اشکی؛ چشم‌پزشک باید از نظر برخورد با نشت مایع مغزی- نخاعی و درمان آن، آمادگی داشته باشد.

• پاسخ‌گو: دکتر عباس باقری

۱- استادیار- چشم‌پزشک- دانشگاه علوم پزشکی شهید بهشتی

۲- دستیار- چشم‌پزشک- دانشگاه علوم پزشکی شهید بهشتی

تلفن تهران- پاسداران- بوستان نهم- بیمارستان لبافی‌نژاد- مرکز تحقیقات چشم

تاریخ دریافت مقاله: ۷ اردیبهشت ۱۳۸۲

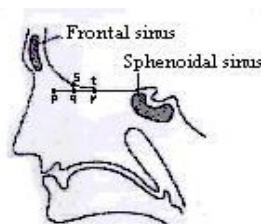
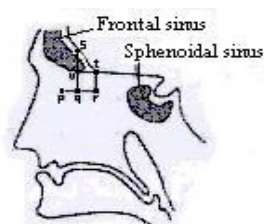
تاریخ تایید مقاله: ۲۳ تیر ۱۳۸۲

CSF: cerebro-spinal fluid
DCR: dacryocystorhinostomy
ST: silicon tube

امکان صدمه به صفحه غربالی و در نتیجه نشت CSF در عمل DCR وجود دارد^{۱،۲}. البته عده دیگری نیز براساس مطالعه روی اجساد معتقدند که فاصله بین صفحه غربالی و محل استئوتومی، به طور متوسط ۲۵ میلی‌متر است و موارد نشت CSF، ناشی از صدمه مستقیم به صفحه غربالی نیست بلکه حرکات چرخشی یا کششی، سبب گسترش شکستگی از محل استئوتومی به صفحه غربالی و نشت CSF می‌شوند^۴. دو تصویر نمایشی زیر (تصویر ۱)، نزدیکی محل استئوتومی به صفحه غربالی را نشان می‌دهند و همچنین نشان می‌دهند که هرچه سینوس فرونتال کوچک‌تر باشد، این نزدیکی بیش‌تر خواهد بود^۲.

مقدمه

نشت مایع مغزی- نخاعی (CSF) اغلب به دنبال مصدومیت یا جراحی در ناحیه قاعده جمجمه و از فضای زیرعنکبوتیه‌ای به داخل سینوس‌های پاراناژال و یا بینی رخ می‌دهد. البته نشت خودبه‌خود نیز گاهی دیده شده است که دلایل احتمالی آن، نقایص مادرزادی صفحه غربالی، خوردگی استخوان به واسطه نوسانات فشار CSF و نیز آتروفی لوکالیزه اعصاب بویایی ذکر شده است^۱. به دلیل نزدیکی کالبدشناختی صفحه غربالی به محل استئوتومی در داکیوسیتورینوستومی (DCR)؛ در چندین مطالعه بر روی جسد افرادی که DCR شده بودند، اثبات شد که



تصویر ۱- نزدیکی صفحه غربالی به محل استئوتومی در DCR؛ هر چه سینوس فرونتال کوچک‌تر باشد، این نزدیکی بیش‌تر خواهد بود.

۳) اگر محل نشت یافت نشد، با توجه به این که اغلب خودبه خود بند می آید، می توان جراحی را با حفظ فاصله از منطقه خطر ادامه داد.

۴) ارسال نمونه از مجرای بینی برای کشت و آنتی بیوگرام.

۵) شروع آنتی بیوتیک داخل سیاهرگی در اتاق عمل برای پیش گیری از بروز مننژیت. در گذشته برای بزرگسالان، بینی سیلین و برای کودکان، آمپی سیلین توصیه می شد ولی امروزه، ترکیب ونکوماسین و سفتریاکسون به صورت داخل سیاهرگی نیز انتخاب مناسبی است.

بعد از اتمام جراحی، تا دو هفته می توان از اقدامات نگاه دارنده به امید قطع خودبه خود نشت استفاده کرد:

- سر بیمار باید بالاتر از بدن قرار گیرد تا نشت CSF کاهش یابد و تا ۲ هفته، به امید قطع خودبه خود نشت CSF صبر شود.^۶
- به بیمار تذکر داده شود که از تخلیه بینی با فشار (فین کردن) پرهیز نماید و با مشاوره جراحی مغز و اعصاب، درمان ادامه یابد.

در صورت ادامه نشت پس از دو هفته می توان از روش های زیر استفاده کرد:

- CT- اسکن آگزپال و کورونال به ویژه نوع سه بعدی می تواند نقص ساختمان استخوانی و نیز پنوماتوانسفالوسل را نشان دهد.^۱
- اگر با روش بالا، نقص استخوانی مشخص نشد، می توان از سیستم رادیوگرافی با metrizamide همراه با توموگرافی رایانه ای استفاده کرد که نقایص با نشت فعال را نشان می دهد.^۱
- از تزریق اینتراتکال رنگ، به ویژه فلورسین و مشاهده آن با کمک نور فرابنفش می توان محل نشت را شناسایی کرد.^۱
- در نهایت اگر با روش های فوق، محل نشت مشخص نشد می توان از روش positional MRI استفاده کرد.^۱
- و بالاخره پس از یافتن محل نشت، سعی شود با روش هایی که پیش تر گفته شد، محل نشت مسدود گردد.
- لازم به یادآوری است که سندرم مویبوس، فلج اعصاب ۶ و ۷ مغزی است که گاهی با سایر ناهنجاری های استخوانی و اسکلتی همراه است.^۸ مننگوانسفالوسل نیز عبارت است از بیرون زدن بافت مغزی و مننژی از فضای جمجمه.^۹
- تاکنون مواردی از نشت CSF هنگام عمل DCR، در افراد دارای کالبدشناسی طبیعی گزارش شده اند ولی گزارش حاضر درباره نشت CSF هنگام عمل DCR در یک بیمار با کالبدشناسی

نشت CSF هنگام جراحی های اربیت و DCR، به ندرت اتفاق می افتد و در صورت بروز، اغلب خفیف است و بدون آن که تشخیص داده شود، خودبه خود بند می آید.^{۲،۵،۶} گاهی ممکن است نشت CSF در خلال عمل، کاملاً واضح باشد که معمولاً در چنین مواقعی، دسترسی به جراح مغز و اعصاب در اتاق عمل، به راحتی ممکن نیست؛ لذا آشنایی با نحوه برخورد و اداره این وضعیت برای چشم پزشکیان لازم به نظر می رسد.

یادآوری می گردد که نشت CSF، نشانه وجود ارتباط بین سیستم استریل اعصاب مرکزی و محیط آلوده سینوس ها و بینی است و هر زمانی ممکن است بیمار دچار مننژیت و به دنبال آن آبسه مغزی یا سایر عوارض مننژیت شود. بنابراین، هرچه زودتر باید این ارتباط را از بین برد.

در شک به نشت CSF، می توان از روش های زیر جهت تعیین ماهیت مایع نشتی استفاده نمود:^۳

- تعیین گلوکز مایع سروزی- خونی نشت شده با روش های مختلف مثل استفاده از کاغذهای اکسیداتیو یا اگر حجم نمونه زیاد است با فرستادن آن به آزمایشگاه و مقایسه آن با قند خون هم زمان که معمولاً قند CSF کم تر از قند خون هم زمان است.
- گذاشتن یک قطره از مایع سروزی- خونی نشت شده بر روی کاغذ صافی یا پارچه های جراحی و مشاهده نشانه حلقه مضاعف (double ring sing)، به نفع CSF بودن مایع است. به دلیل مقدار کم پروتیین در CSF، خاصیت موینگی باعث پخش سریع آن و ایجاد یک حلقه به دور بخش سروزی- خونی مایع می شود. در این آزمایش، نتایج منفی کاذب فراوان است.
- آزمایش مایع از نظر بتا-۲- ترنسفرین (β -2 transferrin) که در CSF یافت می شود.

با اثبات نشت CSF حین عمل، لازم است جراح مغز و اعصاب فراخوانده شود ولی از آن جا که معمولاً جراح مغز و اعصاب در خلال عمل، در دسترس نمی باشد؛ چشم پزشکی باید بداند که خروج CSF از اهمیت کم تری نسبت به مننژیت احتمالی بعدی برخوردار است و می تواند از رهنمود زیر پیروی نماید:^۳

۱) تلاش برای یافتن محل نشت، تنها در مناطقی که به کالبدشناسی آن کاملاً آشناست.

۲) در صورت یافتن محل نشت، بستن آن با غشای مخاطی، فاشیا لاتا، فاشیا تمپورالیس، ماهیچه و یا چسب های مخصوص (histanyl glue).

نسبت یاخته‌های گروه اول به دوم، چهار به یک بوده است. بیمار یک سال بعد در سن ۹ سالگی، به دلیل اشک‌ریزش و ناتوانی در بستن پلک‌های هر دو چشم، به بیمارستان لبافی‌نژاد آورده شد. یافته‌های معاینه عبارت بودند از: دید اصلاح‌شده چشم راست ۲۰/۴۰ و چشم چپ ۵۰ cm CF بود، ایزوتروپی حدود Δ ۴۵ در چشم چپ، محدودیت کامل حرکتی هر دو چشم به طرفین (فلج دوطرفه عصب VI) همراه با ضعف شدید حرکات صورت (فلج دوطرفه عصب VII) و کدورت قرنیه سمت چپ که به دلیل اکپسوژر و سوراخ شدن قرنیه و اتصال عنبیه به قرنیه به وجود آمده بود (تصویر ۵).

برای بیمار سندرم موبیوس (Mebious) مطرح شد و جهت تقویت پمپ اشکی و هم‌زمان بهتر شدن lagophthalmus، برای بیمار، عمل اسلینگ پلک تحتانی هر دو چشم به وسیله فاشیا لاتا انجام گردید که منجر به کاهش lagophthalmus شد ولی اشک‌ریزش از هر دو چشم هم‌چنان ادامه داشت.

بیمار، یک سال بعد در ۱۰ سالگی، تحت عمل DCR+ ST چشم چپ قرار گرفت که در حین عمل، مختصری نشت CSF مشاهده شد. بعد از بستن زخم، رینوره نداشت و نشت مایع خودبه‌خود قطع گردید. بعد از عمل، اشک‌ریزش چشم چپ کم‌تر شد و پس از برداشتن لوله سیلیکون، اشک‌ریزش چشم چپ کاملاً برطرف گردید.

بیمار، دو سال بعد در سن ۱۲ سالگی، یک بار دچار تشنج تونیک-کلونیک شد که با فنوباریتال ۱۰۰ میلی گرم روزانه کنترل گردید و در بررسی انجام‌شده، CT- اسکن مغزی طبیعی بود ولی نوار مغزی غیرطبیعی (دارای امواج آهسته) گزارش گردید و علت تشنج، ضایعات مغزی همراه با مننگوآنسفالولوس گزارش شد.

بیمار، یک ماه بعد به دلیل انسداد کانالیکول‌های چشم راست که با شستشوی مجرای اشکی و scintigraphy تایید شد، با تمهیدات لازم، تحت عمل DCR+ST چشم راست قرار گرفت. لازم به ذکر است که تلاش ما در جهت حضور تیمی از جراحان اعصاب فاقد نتیجه بود. حین عمل، بعد از برش پوست، هنگام جدا کردن ماهیچه اربیکولاریس، متوجه توده کیستی بزرگی در ناحیه داخلی- تحتانی اربیت شدیم و نشت مایعی شفاف در زخم مشاهده گردید ولی محل دقیق نشت یافت نشد. جراحی با حفظ فاصله از کیست ادامه یافت. کیسه اشکی احتمالاً فیبروزه با کالبدشناسی نامشخص، در زیر کیست پنهان بود و پیدا کردن

غیرطبیعی و سابقه عمل جراحی بر روی مننگوآنسفالولوس فرونتوآتمویدی است که طی آن، ضمن بیان تجربه خود، بحثی پیرامون چگونگی برخورد با موارد مشابه را ارایه خواهیم داد.

معرفی بیمار

بیمار در ۲ سالگی به علت برجستگی روی ریشه بینی که از بدو تولد وجود داشت و به تدریج بزرگ‌تر می‌شد و با تشخیص مننگوآنسفالولوس فرونتوآتمویدی، انحراف چشم‌ها و عدم تشکیل مناسب مجاری اشکی دو طرف، توسط جراح مغز و اعصاب، تحت عمل کرانیوتومی فرونتال قرار گرفت. حین عمل، بافت‌های غیرطبیعی و بدون عروق در داخل سینوس آتموید راست به همراه یک کیست آراکنوئید در جلوی آن مشاهده شده بود که کیست و بافت غیرطبیعی برداشته شد و سخت‌شامه، در حدامکان، از داخل حفره جدا گردید و بیرون کشیده شد. به ناچار، نوارهای بویایی در دو طرف قطع شدند و تا جایی که ممکن بود، سخت‌شامه قاعده جمجمه با پیوست ترمیم گردید و عمل جراحی ترمیمی ریشه بینی، به بعد از ۷ سالگی موکول شد. بیمار در سن ۸ سالگی توسط جراح پلاستیک بررسی شد و در CT scan، توده نسج نرم در ریشه بینی و سمت داخل ماهیچه راست داخلی با اثر فشاری بر روی دیواره سینوس آتموید و دیواره خارجی حفره بینی راست به همراه نقص عرضی در استخوان ریشه بینی با امتداد تا دیواره اربیت چپ مشاهده شد (تصویر ۲). هم‌چنین در CT- اسکن سه بعدی، نقص وسیع در صفحه غربالی آتموید و پایین قرار گرفتن آن و نقص در سقف حدقه و دیواره قدامی بینی مشخص شد (تصاویر ۳ و ۴). بیمار تحت عمل کانتوپکسی داخلی دوطرفه قرار گرفت و سعی در جدا کردن توده بافت نرم واقع در سمت داخل گلوب راست شد که به علت چسبندگی شدید و احتمال ارتباط آن به داخل مغز، از برداشتن آن صرف‌نظر گردید. ریشه بینی و قدام دیواره داخلی هر دو اربیت، بدون استخوان بودند که یک miniplate روی خلف بینی در خط وسط با امتداد تا زوایای کانتوس داخلی هر طرف گذاشته شد و روی این miniplate، کانتوپکسی داخلی دوطرفه انجام گردید.

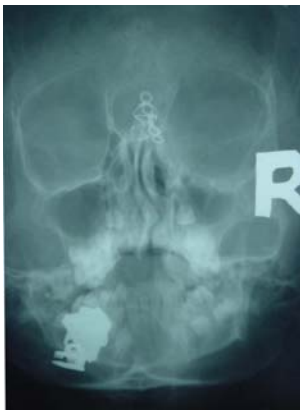بیمار یک ماه بعد، با احتمال اختلالات ژنتیکی تحت بررسی سیتوژنتیک قرار گرفت که موزاییک زیر گزارش شد:

XX (+Mar) و XX/۴۷ و XX و ۴۶

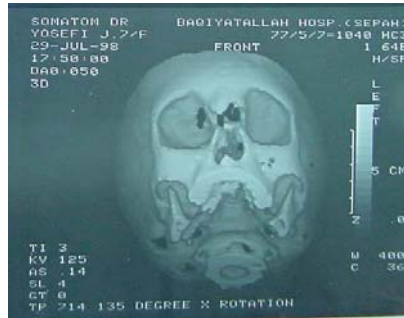
Mar: An extra acrocentric (18X P-like Chromosome)

عمل شروع شد و در مشاوره جراحی اعصاب، توصیه به وضعیت نیمه نشسته گردید. بیمار همان شب تب ۳۸ درجه سانتی‌گراد پیدا کرد که فردای آن به ۳۸/۵ درجه رسید و رینوره هم‌چنان ادامه داشت؛ لذا دوباره مشاوره عفونی شد و احتمال تب دارویی ناشی از ونکومايسين مطرح گردید ولی توصیه به ادامه آنتی‌بیوتیک‌های داخل سیاهرگی شد. به علت تداوم رینوره و بروز استفراغ، روز بعد از عمل، مشاوره مجدد جراحی اعصاب انجام شد و بیمار به بخش جراحی اعصاب انتقال داده شد که ضمن ادامه آنتی‌بیوتیک‌های داخل سیاهرگی، تحت نظر گرفته شد. رینوره روز سوم بعد از عمل خودبه‌خود بند آمد و تب، تهوع، سردرد و سرگیجه بیمار یک هفته بعد قطع شد. هفته دوم بعد از عمل، اشک‌ریزش کاهش یافت و در هفته سوم کاملاً برطرف شد و اکنون پس از دو سال پی‌گیری هیچ‌گونه اشک‌ریزشی وجود ندارد (تصویر ۶).

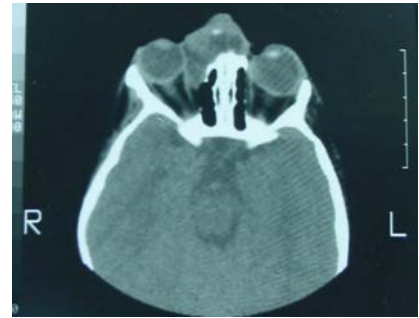آن از محل ممکن نبود و جدا کردن آن از استخوان نیز خطر پارگی کیست را به همراه داشت. بنابراین، استئوتومی در قدام کیسه اشکی و کمی پایین‌تر از سطح کانتوپکسی قبلی انجام شد. هر دو کانالیکول فوقانی و تحتانی، تنها در ۳-۴ میلی‌متر ابتدایی باز بودند و با استفاده از یک پروب، مجرای جداگانه‌ای در امتداد هر یک از کانالیکول‌ها در نسوج فوقانی با حفظ فاصله از کیست به سمت محل استئوتومی باز شد و لوله سیلیکون از هر دو کانالیکول و مجراهای ایجادشده به داخل بینی عبور داده شد. سپس ماهیچه اربیکولاریس و پوست جداگانه دوخته شدند. در تمام طول عمل، نشت مایع ادامه داشت و بعد از عمل هم اگرچه خروج مایع از محل زخم قطع شد ولی به صورت رینوره تداوم یافت که در بررسی آزمایشگاهی، نوع آن CSF تعیین گردید. برای بیمار طبق مشاوره عفونی، آنتی‌بیوتیک پیش‌گیرانه (ونکومايسين و سفتریاکسون داخل سیاهرگی) بلافاصله بعد از



تصویر ۴- رادیوگرافی روبرو از بیمار که پایین بودن صفحه غربالی را به وضوح نشان می‌دهد.



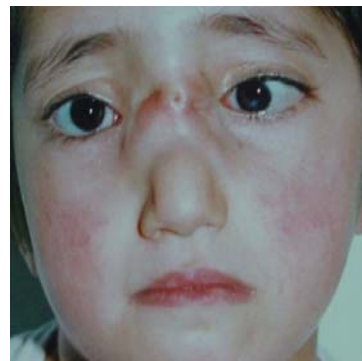تصویر ۳- نقص دیواره‌های قدامی بینی همراه با نقص در کف جمجمه در ناحیه سقف اربیت و صفحه غربالی



تصویر ۲- باقی‌مانده توده مننگوآنسفالوسل که در قسمت نازال حدقه گسترش یافته است و گسترش آن در روی سطح بینی به سمت پایین آن دیده می‌شود.



تصویر ۶- چهره بیمار در آخرین مراجعه؛ اشک‌ریزش کاملاً بهبود یافته است.



تصویر ۵- چهره بیمار که ایزوتروپی و کدورت قرنیه و نیز باقی‌مانده توده ریشه بینی و اسکارهای جراحی‌های قبلی را نشان می‌دهد.

بحث

هنگام انجام جراحی DCR همانند هر جراحی دیگری، دانستن کالبدشناسی طبیعی ناحیه مورد جراحی، تنوعات طبیعی کالبدشناختی و تغییرات کالبدشناختی بیماری‌های خاص یا جراحی‌های قبلی ایجادشده از اهمیت بسیار زیادی جهت پیش‌گیری از عوارض برخوردارند. در یک DCR معمولی با پنجره استخوانی به طول قدامی- خلفی حدود ۲۰ میلی‌متر و ارتفاع ۱۵ میلی‌متر با یا بدون برداشتن بازوی قدامی رباط کانتوس داخلی، موارد زیر را باید در نظر داشت^{۱،۲}:

- ۱) فاصله لبه فوقانی پنجره استخوانی تا سطح تحتانی صفحه غربالی، به طور میانگین حدود ۸ میلی‌متر است.
 - ۲) گاهی کف سینوس فرونتال روی قسمت قدامی پنجره استخوانی قرار می‌گیرد.
 - ۳) نزدیک‌ترین ناحیه استئوتومی به صفحه غربالی در قسمت خلفی- فوقانی پنجره استخوانی واقع می‌شود.
 - ۴) با افزایش سن، محفظه‌های هوایی اتموئید بزرگ می‌شوند و باعث نازکی استخوان کنار خارجی صفحه غربالی می‌گردند. از طرف دیگر، سینوس فرونتال نیز بزرگ‌تر می‌شود و بخش بیش‌تری از قدام لبه فوقانی پنجره استخوانی را می‌پوشاند.
- در جراحی DCR، انجام حرکات چرخشی هنگام جدا کردن استخوان، بزرگ کردن پنجره استخوانی از قسمت فوقانی و خلفی و سن کم، با خطر بیش‌تری از نشت CSF همراهند^۳. جداکردن رباط کانتوس داخلی نیز با خطر بالاتری از نشت CSF همراه است^۳.

در یک گزارش از دو بیماری که به دنبال DCR دچار نشت CSF شدند؛ یکی در خلال عمل مشکلی نداشت و فردای عمل دچار سردرد شدید و رینوره مایع سرمی- خونی شد ولی علائم مننژیت پیدا نکرد و با درمان‌های محافظتی، نشت مایع پس از سه روز متوقف شد. در بیمار دیگر، در خلال عمل، خروج مایع سرمی- خونی مشاهده شد و محل خروج آن تشخیص داده نشد ولی عمل DCR دوطرفه ادامه یافت و پس از عمل، بیمار دچار سردرد شدید و خروج مایع سرمی- خونی از بینی بود ولی تب نکرد و نشت مایع پس از ۵ روز خودبه‌خود متوقف شد^۴.

در بیمار حاضر، ما با یک کالبدشناسی غیرطبیعی در استخوان و نسج نرم مواجه بودیم که با آزمایش شستشوی

مجرای اشکی، پروبینگ و سینتی‌گرافی؛ انسداد دستگاه اشکی مشخص شد و با انجام CT- اسکن معمولی و سه‌بعدی، تصویری از کالبدشناسی استخوان و تا حد کفایت از نسج نرم به دست آمد. در صورتی که کالبدشناسی نسج نرم به اندازه کافی واضح نباشد می‌توان از MRI کمک گرفت.

به‌رغم دانستن کالبدشناسی غیرطبیعی ناحیه عمل و پرهیز از برش روی مننگوسل، باز هم نشت واضح مایع سروزی- خونی در زخم مشاهده شد که با توجه به سابقه بیمار، CSF بودن آن برای ما قطعی بود. در ادامه جراحی این بیمار، دانش قبلی ما از کالبدشناسی ناحیه عمل بسیار کمک‌کننده بود؛ بدین صورت که با آگاهی از حدود مننگوسل، با حفظ فاصله از آن، جراحی ادامه یافت. از آن‌جا که نقص ریشه بینی، پیش‌تر با گذاشتن miniplate و کانتوپکسی روی آن ترمیم شده بود، استئوتومی پایین‌تر و کمی قدام‌تر انجام شد تا از آسیب به miniplate و محل ترمیم مننگوسل پرهیز شود.

نکته قابل توجه دیگر در جراحی این بیمار، عدم گذراندن لوله سیلیکون از درون کیسه اشکی بود زیرا کیسه اشکی، عملاً پیدا نشد چون کیسه اشکی فیبروزه، با حدود نامشخص و چسبیده به مننگوسل بود؛ به گونه‌ای که امکان استفاده از آن به عنوان فلپ وجود نداشت و به ناچار، لوله سیلیکون از درون بافت فیبروزه و تغییرشکل‌یافته در محل کیسه اشکی عبور داده شد و نتایج بعد از عمل نشان دادند که این روش می‌تواند موفقیت‌آمیز باشد.

نتیجه‌گیری

در بیماران دارای سابقه مصدومیت یا جراحی در نواحی نزدیک ریشه بینی و کیسه اشکی، همواره باید آمادگی برخورد با نشت CSF وجود داشته باشد و چشم‌پزشک باید با آرامش کامل، در صورت در دسترس بودن جراح اعصاب، از وی کمک بخواهد و در غیر این صورت، تا حد ممکن محل نقیصه ایجادشده در سخت‌شامه را اصلاح نماید. در غیر این صورت، پس از عمل، بیمار را جهت مشاوره جراحی اعصاب گسیل دارد و از آنتی‌بیوتیک‌های پیش‌گیرانه استفاده نماید. نکته مهم آن است که مقدار نشت CSF از محل زخم DCR معمولاً آنچنان نیست که به بیمار صدمه بزند و امکان تولید CSF هنگامی که با سرعت کم نشت می‌کند، هم‌چنان وجود دارد.

منابع

- 1- Ramsden JD, Corbridge R, Bates G. Bilateral cerebrospinal fluid rhinorrhea. *J Laryngol Otol* 2000;114:137-138.
- 2- Neuhaus RW, Baylis HI. Cerebrospinal fluid leakage after dacryocystorhinostomy. *Ophthalmology* 1983;90:1091-1095.
- 3- Kurihashi K, Yamashita A. Anatomical consideration for dacryocystorhinostomy. *Ophthalmologica* 1991;203:1-7.
- 4- Botek AA, Goldberg SH. Margin of safety in dacryocystorhinostomy. *Ophthalmic Surg* 1993;24:320-322.
- 5- Bartley GB. The role of the medial canthal tendon in external dacryocystorhinostomy. *Am J Ophthalmol* 1994;118:117-118.
- 6- Westmore GA, Whittam DE. Cerebrospinal fluid rhinorrhoea and its management. *Br J Surg* 1982;69:489-492.
- 7- Gupta V, Goyal M, Mishra NK, Sharma A, Gaikwad SB. Positional MRI: a technique for confirming the site of leakage in cerebrospinal fluid rhinorrhoea. *Neuroradiology* 1997;39:818-820.
- 8- Priet-Diaz J, Souza-Diaz C. Strabismus. 4th ed. B&H Co. 2000; Chap. 9: 424-425.
- 9- Dudley Hart F. Freuch's index of differential diagnosis. 12th ed. Wright Co. 1985: 648-650.