

## PCR in the Diagnosis of Intraocular Tuberculosis; a Report of 13 Cases

Gharebaghy D, MD; Baharivand N, MD; Akrami Afshar N, MD

**Purpose:** To evaluate the diagnosis of intraocular tuberculosis (TB) with polymerase chain reaction (PCR) and to report 13 cases of presumed intraocular TB.

**Methods:** Of 168 patients with uveitis, 13 patients (7.74%) had criteria for intraocular TB (TB group). Thirteen patients with non-TB uveitis were randomly selected as the control group. Samples for PCR were obtained from the aqueous humor. Systemic evaluations, tuberculin skin test, and aqueous PCR were performed in all patients. The clinical and paraclinical findings and the treatment of patients with presumed intraocular TB were evaluated.

**Results:** Mean age of the TB group was  $42.6 \pm 14$ y, 9 patients were female and 4 were male. Mean age of the control group was  $37.15 \pm 15.32$ , 7 patients were male and 6 were female. Tuberculin skin test was positive in 11 patients of the TB group vs 2 patients in the control group ( $P=0.001$ ). Three patients in the TB group (23%) and none of the control group had positive PCR test. Posterior segment findings in the TB group included multifocal choroiditis in 4 patients (30.77%), single choroidal nodule (tuberculoma) in 1, retinal perivasculitis in 1, macular edema in 1, and intermediate uveitis in 1. In 5 other patients, no findings were observed in the posterior segment. Coexistent lung or other organ disease was found only in one patient and positive family history for TB was found in another.

**Conclusion:** Use of the Tuberculin skin test is advisable and if results are above 19 mm of induration, the possibility of intraocular TB is reinforced, but negative tests are not sufficient for exclusion. PCR-positive patients must be treated with complete anti-TB treatment for eradication of bacilli.

**Key words:** intraocular tuberculosis, PCR, aqueous humor

- Bina J Ophthalmol 2004; 10 (1): 41-48.

### ارزش PCR در تشخیص سل داخل چشمی

دکتر داوود قره‌باغی<sup>۱</sup>، دکتر نادر بهاری‌وند<sup>۲</sup> و دکتر نادر اکرمی‌افشار<sup>۳</sup>

#### چکیده

**هدف:** ارزیابی تشخیص سل داخل چشمی با روش PCR و گزارش مراحل تشخیص و درمان در ۱۳ بیمار مبتلا به سل داخل چشمی محتمل در مراجعه‌کنندگان به بیمارستان نیکوکاری تبریز طی سال‌های ۸۱-۱۳۸۰.

**روش پژوهش:** مطالعه به روش مورد-شاهدی بر روی ۱۳ بیمار مبتلا به یوویت دارای معیارهای سل داخل چشمی (گروه مورد) و ۱۳ بیمار مبتلا به یوویت غیرسلی (گروه شاهد) انجام شد. همه بیماران، تحت بررسی‌های سیستمیک، PCR مایع زلالیه و آزمایش توبرکولین استاندارد قرار گرفتند. نتایج PCR و آزمایش توبرکولین بین دو گروه مقایسه شد و روند تشخیص و درمان در بیماران مبتلا به یوویت سلی بررسی و ثبت گردید.

**یافته‌ها:** از نظر آماری، تفاوت معنی‌داری بین دو گروه از نظر جنسی و سنی وجود نداشت. آزمایش توبرکولین در گروه مورد در ۱۱ بیمار (معادل ۸۴/۶ درصد) و در گروه شاهد در ۲ بیمار (معادل ۱۵/۴ درصد) مثبت بود ( $P=0.001$ ). اندازه

سفت‌شدگی در ۱۱ بیمار گروه مورد (معادل ۸۴٫۶ درصد) بیش از ۱۹ میلی‌متر بود ولی در دو مورد مثبت در گروه شاهد، ۱۵ و ۱۶ میلی‌متر بود. PCR مایع زلالیه، در ۳ بیمار گروه مورد (معادل ۲۳ درصد) مثبت بود ولی در هیچ‌یک از بیماران گروه شاهد مثبت نبود. یافته‌های سگمان خلفی در گروه مبتلا به سل داخل چشمی محتمل شامل کوروییدیت چندکانونی (۵ مورد معادل ۳۸٫۸ درصد) ندول منفرد کوروییدی یا توبرکولوم (یک مورد)، پری‌واسکولیت شبکیه (یک مورد)، یوویت بینابینی (یک مورد) و ادم ماکولا (یک مورد) بودند. در ۴ مورد دیگر، هیچ یافته‌ای در سگمان خلفی مشاهده نشد. در یک بیمار، درگیری هم‌زمان شامل ریوی و در یک بیمار دیگر سابقه خانوادگی مثبت سل وجود داشت. هفت بیمار مبتلا به سل داخل چشمی محتمل، درمان ضدسلی دریافت کردند که نتایج درمانی به صورت کاهش اندازه ندول‌ها و کاهش التهاب بود.

**نتیجه‌گیری:** استفاده از آزمایش توبرکولین در موارد سل محتمل داخل چشمی، قابل توصیه است و چنانچه سفت‌شدگی بالاتر از ۱۹ میلی‌متر باشد، احتمال سل داخل چشمی تقویت می‌شود ولی منفی بودن آن، برای رد سل داخل چشمی کافی نیست. در موارد مثبت بودن PCR مایع زلالیه، باید بی‌درنگ درمان کامل جهت از بین بردن باسیل انجام گیرد.

• مجله چشم‌پزشکی بینا ۱۳۸۳؛ سال ۱۰، شماره ۱: ۴۸-۴۱.

• **پاسخ‌گو:** دکتر داوود قره‌باغی

۱- دانشیار- چشم‌پزشک- دانشگاه علوم پزشکی تبریز

۲- استادیار- چشم‌پزشک- دانشگاه علوم پزشکی تبریز

۳- چشم‌پزشک

📍 تبریز- بیمارستان نیکوکاری

تاریخ دریافت مقاله: ۲۷ خرداد ۱۳۸۲

تاریخ تایید مقاله: ۴ اسفند ۱۳۸۲

#### اختصارات

BUN: blood urea nitrogen

CBC: complete blood count

ESR: erythrocyte sedimentation rate

HLA: human leukocyte antigen

RE: rheumatoid factor

PCR: polymerase chain reaction

PPD: purified protein derivative

VDRL: Veneral Disease Research Laboratory

#### مقدمه

به‌رغم کشف و کاربرد روش‌های بسیار حساس برای ردیابی باسیل سل، سل چشمی هنوز یک موضوع بحث‌برانگیز باقی مانده است<sup>۱</sup>. سل چشمی معمولاً به عنوان یک بیماری ناشایع و گمراه‌کننده در نظر گرفته می‌شود زیرا معیارهای تشخیصی آن متغیر و غیردقیق می‌باشند. از این‌رو، تاکنون به‌رغم وجود روش‌های جدید تشخیصی، در اکثر متون و گزارش‌ها از این بیماری تحت عنوان "سل داخل چشمی محتمل" یاد شده است و همواره از ذکر "سل داخل چشمی قطعی" خودداری می‌گردد<sup>۲،۳</sup>.

تا سال‌های اخیر، تشخیص سل چشمی با استفاده از تاریخچه بیمار، سابقه گرفتاری سایر اعضا به سل و به ویژه

سابقه سل ریوی، نتیجه آزمایش توبرکولین و انجام درمان آزمایشی با ایزونیاژید بوده است که هنوز هم از این روش‌ها استفاده می‌شود. محدودیت‌های آزمایش توبرکولین (PPD) برای تشخیص بیماری سل از سال‌ها قبل شناخته شده است. با توجه به موارد گفته‌شده، به تازگی از روش‌های بیومولکولی جهت تشخیص سل چشمی استفاده شده است. این روش‌ها جهت پیدا کردن مستقیم عامل بیماری و تعیین دخالت آن در پاتوژنز بیماری چشمی به کار می‌روند<sup>۱</sup>.

PCR، برپایه تزاید آزمایشگاهی مولکول‌های DNA از جرم مورد نظر و در این مورد، باسیل سل استوار است. حسن آن، نیاز به وجود مقادیر بسیار کم از مولکول DNA است. نتایج این روش در تشخیص سل چشمی متغیر بوده است. هم‌چنین محل

## دکتر داوود قره‌باغی - ارزش PCR در تشخیص سل داخل چشمی

علل عفونی به جز سل می‌رسیدند نیز سل داخل چشمی رد می‌شد.

بیمارانی که دست‌کم یکی از موارد زیر را دارا بودند، به عنوان سل داخل چشمی محتمل در نظر گرفته شدند: (۱) آزمایش توبرکولین مثبت شامل سفت‌شدگی ۱۵ میلی‌متر یا بیش‌تر بعد از ۷۲ ساعت براساس مصوبه کمیته کشوری مبارزه با سل<sup>۴</sup>، (۲) علایم یووویت در سگمان خلفی که از نظر بالینی قویاً مشکوک به سل داخل چشمی باشند (مانند کورویدیت چندکانونی) و (۳) مواردی که آزمایش‌های سیستمیک آن‌ها، نشانگر هیچ زمینه شناخته‌شده خاصی نبودند.

با توجه به معیارهای فوق از ۱۶۸ بیمار مبتلا به یووویت، ۱۳ بیمار دارای معیارهای لازم برای در نظر گرفتن به عنوان سل داخل چشمی محتمل بودند که ۷٫۷ درصد بیماران را شامل می‌شدند و به عنوان گروه مورد در نظر گرفته شدند. نمونه مایع زلالیه تهیه شد. در موارد ابتلای هر دو چشم، از چشمی که علایم شدیدتری داشت، نمونه‌برداری صورت گرفت. نمونه در میکروتیوب‌های استریل جمع‌آوری و به آزمایشگاه مرکز مبارزه با سل و بیماری‌های ریوی استان فرستاده شد.

به عنوان گروه شاهد، ۱۳ بیمار دیگر مبتلا به یوویت از بین باقی‌مانده بیماران که هیچ‌کدام از معیارهای مشکوک به سل داخل چشمی را نداشتند و به تشخیص‌های دیگر رسیده بودند، به طور تصادفی انتخاب گردیدند و به روش مشابه گروه مورد، تحت نمونه‌برداری و آزمایش مایع زلالیه قرار گرفتند.

برخی بیماران گروه مورد، با توجه به نتایج معاینات و آزمایش‌ها، تحت درمان دارویی قرار گرفتند و یافته‌های قبل از شروع درمان با تغییرات بعد از دریافت درمان ضد سل، مقایسه شدند. ارزیابی سیر بیماری و نحوه پاسخ بینایی به درمان، با استفاده از تابلوی اسنلن انجام شد. قضاوت در مورد بهبود بالینی براساس مشاهدات بالینی، صورت می‌گرفت. به منظور خودداری از تداخل اثرات ضدالتهابی استروئیدها، تنها در مواردی که شدت التهاب در سگمان قدامی به صورت علامت‌دار زیاد بود، از قطره بتامتازون موضعی استفاده شد.

درجه‌بندی یافته‌های التهابی بیماری مثل تعداد یاخته در زلالیه و زجاجیه، براساس درجه‌بندی آکادمی چشم‌پزشکی آمریکا بوده است.<sup>۲</sup>

نمونه‌برداری نیز برحسب محل گرفتاری اصلی، متفاوت انتخاب شده‌اند. در اغلب مطالعات موجود، محل نمونه‌برداری، عمدتاً از زجاجیه و نیز مستقیماً از محل ضایعه مثل غشای اپی‌رتینال بوده است. این روش‌ها به‌رغم موفقیت‌های تشخیصی گفته‌شده در آن‌ها، از ضعف تهاجمی بودن برخوردارند، زیرا جهت این نمونه‌برداری‌ها باید اعمال جراحی سنگینی نیز انجام گیرند. برای مثال، جهت برداشتن نمونه از بافت غشای اپی‌رتینال، بیمار باید تحت عمل جراحی ویتراکتومی عمیق قرار گیرد که یک جراحی زمان‌بر، گران و تهاجمی است ولی نتایج منتشرشده بسیار امیدوارکننده بوده‌اند<sup>۱،۳</sup>.

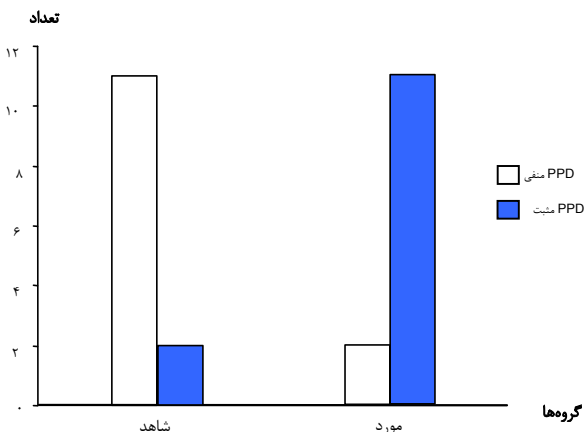
تحقیق حاضر به منظور تعیین نقش PCR در تشخیص سل داخل چشمی و گزارش مراحل تشخیصی و درمانی و آرایه نتایج درمان در ۱۳ بیمار مبتلا به سل داخل چشمی محتمل، در مراجعه‌کنندگان به بیمارستان نیکوکاری تبریز انجام شد.

### روش پژوهش

مطالعه به شکل مورد-شاهدی بر روی بیماران مبتلا به یوویت که طی شهریورماه ۱۳۸۰ تا پایان بهمن ماه ۱۳۸۱ مراجعه نموده بودند، انجام شد. در صورت وجود سابقه یوویت راجعه، یوویت شدید با درگیری سگمان خلفی و وجود هرگونه علایم سیستمیک که شک به یک بیماری عمومی را به عنوان زمینه یووویت مطرح می‌ساخت؛ بررسی‌های سیستمیک زیر انجام می‌شد: CBC، ESR، الکترولیت‌ها، BUN، کراتینین، کامل ادرار، پرتونگاری ریه و آزمایش توبرکولین. آزمایش توبرکولین به روش مصوب کمیته کشوری سل با ۵ واحد محلول PPD با تزریق داخل جلدی به وسیله سرنگ انسولین انجام شد.<sup>۴</sup> بر حسب مورد، تعیین HLA، VDRL، RF و ... نیز انجام می‌پذیرفت. بیمارانی که برای بار اول دارای تظاهرات یوویتی با التهاب منحصر به سگمان قدامی بودند و یا مواردی که از نظر بالینی، با علایم سل داخل چشمی سازگاری نداشتند، سل محتمل محسوب نمی‌شدند.

بیماران باقی‌مانده تحت بررسی‌های سیستمیک قرار می‌گرفتند و در مواردی که طی بررسی‌های سیستمیک به تشخیص‌های معینی چون بیماری‌های روماتولوژیک و یا سایر

در هر ۳ بیمار مذکور، یافته‌های سگمان خلفی با گرفتاری کلاسیک سل داخل چشمی سازگار بودند (به صورت ندول کوروییدی در یک بیمار و کوروییدیت چندکانونی در ۲ بیمار).



نمودار ۲- نتایج آزمایش توبرکولین در گروه‌های مورد و شاهد

ویژگی‌های فردی و نتایج معاینات و بررسی‌های این ۱۳ بیمار در جدول (۱) و اقدامات درمانی و نتایج آن‌ها در جدول (۲) آمده‌اند. در ۵ بیمار هر دو چشم، در ۵ بیمار چشم راست و در ۳ بیمار چشم چپ درگیر بود. نتیجه پرتونگاری ریه در ۱۰ بیمار طبیعی گزارش شد و در ۳ بیمار دیگر به صورت کدورت‌های پارانشیمی همراه با لنفادنوپاتی نافی یک‌طرفه گزارش گردید.

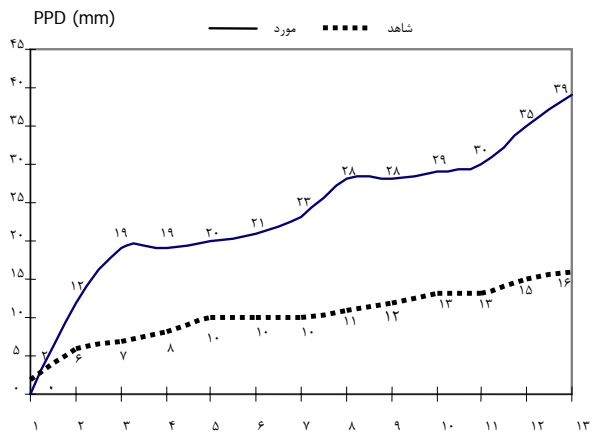
یافته‌های سگمان قدامی به صورت وجود یاخته در زلالیه در ۹ بیمار (۶۹/۲۳ درصد) و رسوبات قرنیه‌ای در ۵ بیمار (۳۸/۴۶ درصد) وجود داشت. تنها در ۳ بیمار (۲۳ درصد) سگمان قدامی فاقد یافته مشخصی بود. شدت گرفتاری زجاجیه برحسب وجود یاخته، بین ۱<sup>+</sup> تا ۴<sup>+</sup> متغیر بود و تنها یک بیمار فاقد علائم التهاب در زجاجیه بود.

یافته‌های سگمان خلفی، در ۴ بیمار (۳۰/۷۷ درصد) به صورت کوروییدیت چندکانونی و در یک بیمار به صورت ندول منفرد کوروییدی مشاهده گردید. سایر یافته‌ها به شکل ادم ماکولا (یک نفر)، تجمع‌های التهابی در ناحیه پارس پلانای تحتانی به صورت snow bank (یک نفر) و پری‌واسکولیت شبکیه (یک نفر) بود. در ۵ نفر دیگر، هیچ‌گونه یافته‌ای در سگمان خلفی مشاهده نشد.

## یافته‌ها

بیماران گروه مورد شامل ۹ زن و ۴ مرد در سنین  $42.6 \pm 14.5$  سال با دامنه سنی ۶۰-۱۵ سال بودند. گروه شاهد شامل ۷ مرد و ۶ زن با میانگین سنی  $37.15 \pm 15.32$  سال و دامنه سنی ۶۱-۱۳ سال بودند. از نظر آماری، تفاوت معنی‌داری بین دو گروه از نظر جنسی و سنی وجود نداشت.

نتایج آزمایش توبرکولین بیماران در نمودار (۱ و ۲) ارائه شده‌اند. آزمایش توبرکولین در گروه مورد، در یک بیمار بدون واکنش و در یک بیمار نیز با سفت‌شدگی کم‌تر از ۱۵ میلی‌متر همراه بود. در ۱۱ بیمار (۸۴/۶ درصد) نتیجه آزمایش مثبت بود که اندازه سفت‌شدگی در همه آن‌ها، بیش از ۱۹ میلی‌متر و در ۳ بیمار (معادل ۲۷/۳ درصد) بیش از ۳۰ میلی‌متر بود. آزمایش توبرکولین در گروه شاهد تنها در ۲ بیمار مثبت بود (سفت‌شدگی ۱۵ و ۱۶ میلی‌متر). اندازه سفت‌شدگی در گروه مورد،  $23.3 \pm 11.1$  میلی‌متر و در گروه شاهد  $10.2 \pm 3.8$  میلی‌متر بود ( $P < 0.0001$ ).



نمودار ۱- نتایج آزمایش توبرکولین در گروه شاهد و مبتلایان به سل داخل چشمی محتمل

نمونه‌گیری از مایع زلالیه در تمام موارد با موفقیت انجام شد و در هیچ مورد عارضه‌ای دیده نشد. نتیجه بررسی مایع زلالیه با آزمایش PCR، در ۳ بیمار گروه مورد (۲۳ درصد) مثبت گزارش شد ولی در هیچ‌کدام از بیماران گروه شاهد، مثبت نشد.

دکتر داوود قره‌باغی - ارزش PCR در تشخیص سل داخل چشمی

جدول ۱- ویژگی‌های فردی و نتایج بررسی‌های پاراکلینیکی و معاینه چشمی در ۱۳ بیمار مبتلا به سل داخل چشمی محتمل

شماره	سن (سال)	جنس	چشم درگیر	واکنش اتاق قدامی*	واکنش زجاجیه	یافته‌های سگمان خلفی	PCR	PPD** (mm)	عکس ساده ریه
۱	۱۵	زن	هر دو	۳+ و MFKPs	۳+	کورویدیت چندکانونی	-	منفی	طبیعی
۲	۲۴	زن	راست	۳+ و KPs+	trace	ندول کورویدی	+	۲۰	طبیعی
۳	۳۲	زن	هر دو	OS:۴+ و OD:۲+	۲+	ادم خفیف ماکولا	-	۳۹	طبیعی
۴	۵۲	زن	چپ	۴+ و KPs+	۲+	کورویدیت چندکانونی	+	۲۸	طبیعی
۵	۴۶	زن	راست	۳+ و KPs+	Strand/severe	کورویدیت چندکانونی	-	۲۹	کدورت قله ریه راست و لنفادنوپاتی
۶	۴۶	مرد	چپ	۲+	Organization clear	کورویدیت چندکانونی	-	۳۰	طبیعی
۷	۴۹	مرد	هر دو	۲+	۱+	Inferior Snow Bank	-	۲۸	طبیعی
۸	۴۵	مرد	چپ	۴+ و KPs	۲+	غلاف عروقی	-	۳۵	کدورت لوب تحتانی ریه و لنفادنوپاتی
۹	۶۰	زن	هر دو	-	-	-	-	۱۹	طبیعی
۱۰	۲۳	زن	چپ	Flare	۱+	منفی	-	۲۱	طبیعی
۱۱	۵۹	زن	هر دو	منفی	۱+ یا ۲+	منفی	-	۲۳	طبیعی
۱۲	۴۷	زن	چپ	۲+	۲+	کورویدیت چندکانونی	+	۱۲	لنفادنوپاتی نافی
۱۳	۵۶	مرد	راست	۳+	۱+	منفی	-	۱۹	طبیعی

PCR: polymerase chain reaction, KPs: keratic precipitates, PPD: purified protein derivative, MFKPs: mutton fat keratic precipitates

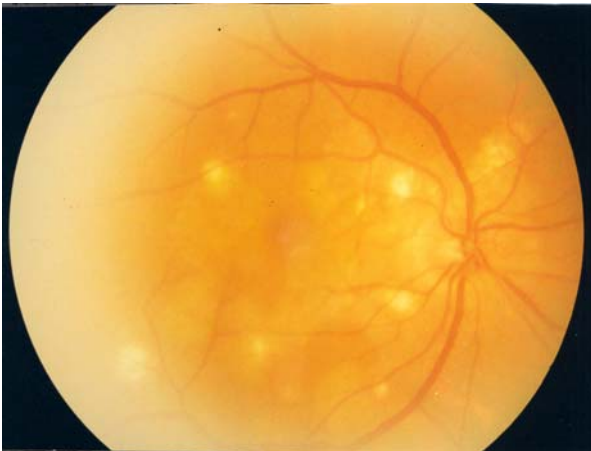
\* درجه‌بندی شدت براساس تعداد یاخته در زجاجیه، بین ۰ تا ۴+ مطابق رهنمود آکادمی چشم پزشکی آمریکا صورت پذیرفت.

\*\* آزمایش توپرکولین به روش مصوب کمیته کشوری سل با ۵ واحد محلول PPD با تزریق زیرجلدی به وسیله سرنگ انسولین انجام شد و نتیجه آن به صورت سفت‌شدگی به میلی‌متر بعد از ۷۲ ساعت تعیین گردید.

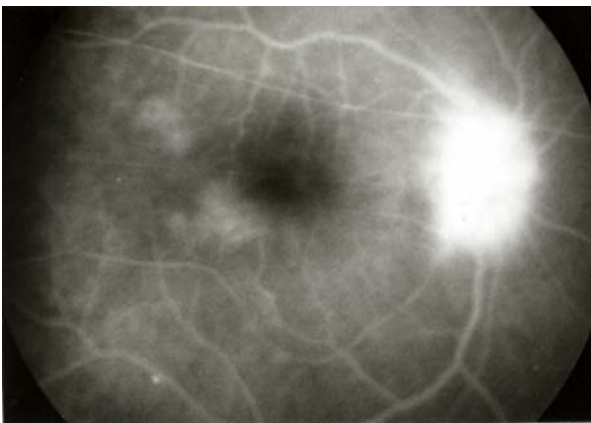
جدول ۲ - اقدامات درمانی و نتایج نهایی در ۱۳ بیمار مبتلا به سل داخل چشمی محتمل

شماره	درمان ضد سل	استروئید موضعی	حدت بینایی اولیه	حدت بینایی نهایی	سرانجام	سایر ملاحظات
۱	۲ هفته INH سپس دوره کامل	خیر	هر دو چشم: ۲/۱۰	راست: ۱۰/۱۰ چپ: ۴/۱۰	کاهش اندازه ندول‌ها و کاهش التهاب	subtotal PS هر دو چشم
۲	دوره کامل	خیر	راست: ۶ mcf چپ: ۲ mcf	مراجعه نکرد	-	-
۳	۲ هفته INH بدون پاسخ	بله	راست: ۶/۱۰ چپ: ۶ mcf	تغییری نکرد	تغییری مشاهده نشد کاهش التهاب اسکار و پیگمانته کورویدی چندکانونی	عدم بهبود
۴	دوره کامل	بله	راست: ۳/۱۰ چپ: ۳ mcf	راست: ۸/۱۰ چپ: ۳/۱۰	سابقه سل ریوی، آب‌مرورید خفیف چشم چپ	سابقه سل ریوی، آب‌مرورید خفیف چشم چپ
۵	سابقه درمان کامل در ۲ سال قبل	بله	چپ: ۳ mcf	چپ: ۳ mcf	همان یافته‌ها (عدم تغییر و عدم بهبود)	سابقه سل ۲ فرزند
۶	فقط پی‌گیری منظم	خیر	۱۰/۱۰	۱۰/۱۰	همان یافته‌ها (عدم تغییر و عدم بهبود)	مصرف پردنیزولون ۴ ماه قبل
۷	فقط پی‌گیری منظم	خیر	چپ: ۸/۱۰ راست: ۷/۱۰	۸/۱۰	Subtotal PS	-
۸	دوره کامل	خیر	۳ mcf	۳/۱۰	کاهش التهاب فیروز عروق محیطی	PS ۲۷۰°
۹	فقط پی‌گیری منظم	خیر	چپ: ۶ mcf راست: ۱/۱۰	تغییری نکرد	تغییری مشاهده نشد	پی‌گیری برای جراحی آب‌مرورید
۱۰	فقط پی‌گیری منظم	بله	۶/۱۰	۸/۱۰	همان یافته‌ها	PS ۲۷۰°
۱۱	۲ هفته INH سپس به مدت ۶ ماه	بله	چپ: ۶ mcf راست: ۴ mcf	۴/۱۰ و ۱/۱۰	همان یافته‌ها	پی‌گیری برای جراحی آب‌مرورید
۱۲	دوره کامل	بله	۳ mcf	۴/۱۰	کاهش التهاب اسکارهای کوریوریتینال	بهبود
۱۳	۲ هفته INH بدون پاسخ	بله	۴/۱۰	۵/۱۰	Subtotal PS	پی‌گیری

INH: isoniazid, PS: posterior synechia, mcf: meter counting fingers



شکل ۱- کوروئیدیت چندکانونی در سل داخل چشمی در یکی از بیماران



شکل ۲- آنژیوگرافی با فلورسین از بیمار مبتلا به کوروئیدیت تکه‌ای و پاپیلیت سلی

در سال‌های اخیر، برخی پژوهشگران چشم‌پزشکی نیز در صدد برآمده‌اند تا از روش PCR برای قطعی کردن سل چشمی استفاده کنند ولی هنوز مطالعات در این زمینه ناچیزند و در ابتدای راه قرار داریم. شیوع بالاتر سل در کشور ما نسبت به کشورهای توسعه‌یافته، این امکان را به ما می‌دهد که امکان دسترسی به بیماران بیش‌تری داشته باشیم و تحقیقات بیش‌تری را در این زمینه انجام دهیم.

Gupta و همکارانش سعی نمودند که از این روش برای تشخیص سل داخل چشمی بهره بگیرند. آن‌ها در ۱۷ بیمار مبتلا به سل محتمل داخل چشمی، این آزمایش را روی مایع زلالیه انجام دادند و در ۱۰ بیمار (۵۸٫۸ درصد) آن را مثبت

در بیماران PCR-مثبت، درمان ضدسلی چهار دارویی به مدت ۶ ماه (۲ ماه ۴ دارو و ۴ ماه ۲ دارو) شروع شد. پس از اتمام دوره درمان، نتیجه درمان در ۲ مورد به صورت کاهش واضح التهاب و کاهش اندازه ندول‌ها مشاهده گردید. ناحیه گرفتار به شکل مناطق دپیگمانته کوریوریتینال آشکار بود. پی‌گیری درمان یکی از بیماران به علت عدم مراجعه بیمار، مقذور نگردید.

در بیماران PCR-منفی، در ۴ بیمار به علت آرام بودن وضعیت چشم، درمان ضد سل شروع نشد و تنها به پی‌گیری منظم بیماران بسنده شد. در ۵ بیمار PCR-منفی باقی‌مانده، درمان آزمایشی با ایزونیازید به مدت ۲ هفته انجام شد که در ۲ بیمار، پاسخ درمانی خاصی مشاهده نگردید ولی در ۳ بیمار، به علت پاسخ مثبت بالینی به شکل کاهش التهاب و کاهش اندازه ندول‌ها، اقدام به تکمیل یک دوره درمان ضدسل شد. یک بیمار دیگر نیز به علت توام بودن یافته‌های ریوی سازگار با سل، یک دوره درمانی ۶ ماهه با ایزونیازید دریافت کرد. در این دسته از بیماران نیز، ۴ بیمار همان یافته‌های ذکرشده بهبود را نشان دادند ولی در موردی که ایزونیازید به مدت ۶ ماه گرفته بود، تغییر چندانی در وضعیت بالینی مشهود نبود.

### بحث

میزان گرفتاری چشمی در سل، به طور دقیق در هیچ‌کدام از متون چشم‌پزشکی موجود، گزارش نشده است و شکی نیست که یکی از علل آن، دشواری در تشخیص قطعی بیماری است. به طور کلی در بررسی حاضر از ۱۶۸ بیمار مراجعه‌کننده با تشخیص یووویت، در ۱۳ بیمار (۷٫۷۴ درصد)، سل چشمی قویاً مطرح بود و بررسی‌های بعدی نیز نشانگر این امر بود. این رقم نشان می‌دهد که سل چشمی در جامعه ما نسبتاً شایع است و در کلیه موارد یووویت در کشور ما باید سل را مدنظر داشت. این شیوع، بدون تردید، به میزان بالای آلودگی به عفونت سلی مربوط است. به علاوه، دو بیمار از پیش تحت درمان ضدسلی قرار گرفته بودند که بیمار شماره ۴ مبتلا به سل بوده است و بیمار شماره ۵ نیز به دنبال ابتلای دو فرزندش به سل، یک دوره درمان شده بود.

در مورد آزمایش توبرکولین نیز مطالعه ما نکته قابل توجهی را نشان می‌دهد. در حالی که انتخاب گروه شاهد کاملاً تصادفی بود و نحوه انجام آزمایش توبرکولین در دو گروه، کاملاً یکسان و با محلول مشابه صورت گرفته بود، نحوه بررسی نتیجه نیز به روش کاملاً مشابهی انجام شد، هر دو گروه از وضعیت اقتصادی- اجتماعی یک‌نواختی برخوردار بودند و بیماران هر دو گروه از نظر سنی و جنسی همسان بودند؛ تفاوت نتایج کاملاً معنی‌دار ( $P < 0.001$ ) آزمایش توبرکولین بین دو گروه نمی‌تواند تصادفی باشد. با توجه به نتیجه فوق می‌توان با اطمینان بالا درباره خطر همراهی آزمایش توبرکولین مثبت (و براساس نتایج مطالعه ما، بالاتر از ۱۹ میلی‌متر) با سل داخل چشمی سخن گفت (Odds Ratio=۵٫۵، CI<sub>۷۹۵</sub>: ۱٫۵-۲۰٫۰۲)

در مجموع، ۷ بیمار درمان ضدسلی دریافت کردند و نتایج درمانی در این‌ها به صورت کاهش اندازه ندول‌ها و کاهش التهاب بود. در ۴ بیمار دیگر نیز به علت آرام بودن چشم و عدم افت دید، درمان صورت نگرفت و به معاینات دوره‌ای و پی‌گیری بیماران بسنده شد که در این گروه نیز، بهبود نسبی بیماری در ۲ مورد و ثابت ماندن وضعیت چشمی و عدم پیش‌رفت علائم در ۲ بیمار دیگر مشاهده شد که هم‌چنان تحت نظر ماندند و برای یکی از آن‌ها عمل جراحی آب‌مروارید در نظر گرفته شد. نتایج پی‌گیری‌های درمانی Gupta و همکارانش نیز قویاً از آغاز و تکمیل درمان ضدسلی در بیماران PCR-مثبت حمایت می‌کنند. ده بیمار PCR-مثبت درمان‌شده با داروهای ضدسلی کاملاً بهبود یافتند و هیچ‌گونه عود را طی ۱۸ ماه پی‌گیری نشان ندادند ولی در ۲ بیمار PCR-مثبت که درمان ضدسلی نگرفته بودند و تنها به تجویز کورتیکواستروئید بسنده شده بود؛ در پی‌گیری‌ها، علائم کاملاً برطرف نشدند و هر دو بیمار علائمشان دوباره عود کرد.<sup>۳</sup>

یافتند. در بررسی آنان روی گروه شاهد، ۳ بیمار از ۱۳ بیمار غیرسلی (۲۳ درصد) نتیجه مثبت داشت در حالی که هیچ‌کدام از افراد سالم مثبت نشدند.<sup>۳</sup> همین پژوهشگران در یک مطالعه دیگر، PCR مثبت را در ۶۰ درصد گروه بیمار و تنها در ۲۳ درصد گروه شاهد مشاهده کردند.<sup>۵</sup> محققان دیگر بر روی بیماران مبتلا به بیماری Eales نیز نتایج مثبت بالایی در PCR نشان دادند.<sup>۶،۷</sup>

هرچند در مطالعه ما، PCR در ۳ نفر از گروه مورد (۲۳ درصد) مثبت بود ولی با توجه به عدم مثبت بودن نمونه‌های گروه شاهد می‌توان نتیجه گرفت که ارتباط سل داخل چشمی با حضور مستقیم باسیل، دست‌کم در یک‌چهارم موارد وجود دارد. این میزان با انجام آزمایش بر روی مایع زجاجیه و نمونه‌های غشای اپی‌رتینال، بالاتر نیز خواهد بود. ولی با توجه به این که در هیچ مطالعه‌ای، این رقم ۱۰۰ درصد نبوده است و این آزمایش روشی بسیار حساس برای حضور باسیل است، می‌توان نتیجه گرفت که نقش واکنش ایمنولوژیک نسبت به اجزای پروتئینی باسیل نیز در برخی از موارد، پاتوژنز اصلی بیماری را تشکیل می‌دهد.

در مطالعه Arora و همکارانش، PCR تنها در ۲۰ بیمار از ۵۷ بیمار یعنی ۳۰ درصد موارد مثبت بود که با نتیجه ۲۳ درصدی مطالعه ما، تفاوت زیادی ندارد. نتایج آزمایش بر روی ۱۷ بیمار مبتلا به یوویت غیرسلی، فقط در یک مورد مثبت ضعیف بود و در زلالیه افراد سالم، در ۱۵ بیمار که تحت عمل آب‌مروارید قرار گرفته بودند، همه نمونه‌ها منفی گزارش شد. آن‌ها پیشنهاد کردند که از PCR به عنوان یک آزمایش مطمئن در تشخیص بیماران یوویتی استفاده گردد.<sup>۷</sup> محل نمونه‌برداری در این تحقیق، از مایع زلالیه بود که برداشت آن در مقایسه با مطالعات قبلی، بسیار آسان‌تر، کم‌هزینه‌تر و با عوارض کم‌تری همراه است.

#### منابع

- 1- Bodaghi B, Lehoany P. Ocular tuberculosis. *Curr Opin Ophthalmol* 2000;11:443-448.
- 2- American Academy of Ophthalmology. Intraocular inflammation and uveitis. In: Basic and clinical science course. Section 9. Sanfrancisco: The Academy; 2002-2003: 183-185.
- 3- Gupta V, Arora S, Gupta A, Ram J, Bamberg P, Sehgal S. Management of presumed intraocular tuberculosis: possible role of

- polymerase chain reaction. *Acta Ophthalmol Scand* 1998;76:679-682.
- ۴- میرحقانی لیلا و ناصحی مهشید. راهنمای کشوری مبارزه با سل. چاپ سوم. مرکز مدیریت بیماری‌ها؛ ۱۳۸۱.
- 5- Gupta A, Gupta V, Arora S, Dogra MR, Bambery P. PCR-positive tubercular retinal vasculitis: clinical characteristics and management. *Retina* 2001;21:435-444.
- 6- Ishihara M, Ohno S. Ocular tuberculosis. *Nippon Rinsho* 1998;56:3157-3161(Abstract).
- 7- Arora SK, Gupta V, Gupta A, Bambery P, Kapoor GS, Sehgal S. Diagnostic efficacy of polymerase chain reaction in granulomatous uveitis. *Tuber Lung Dis* 1999;79:229-233.