

دکتر مهدی نیلی احمدآبادی- سندرم آلپورت: گزارش سه فرد مبتلا از یک خانواده

Alport Syndrome: Report of Three Cases in one Family

Nili Ahmadabadi M, MD; Zare MA, MD; Mekaniki E, MD; Lashei A, MD; Pir P, MD

Purpose: To report three cases of Alport syndrome in one family with anterior lenticonus and retinal flecks.

Patients and findings: Three members of one family with consanguineous parents are presented who had renal and ocular involvement. They had anterior lenticonus and a beaten bronze appearance in the macula. Reduced visual acuity and photophobia were the chief complaints of these patients. Despite correction of her refractive error, one of them underwent clear lens extraction with intraocular lens implantation due to severe impairment of visual acuity. Two patients had severe renal failure with subsequent renal transplantation. Biopsy of one of them confirmed the diagnosis of Alport syndrome.

Conclusion: Despite the rarity of ocular involvement in Alport syndrome, especially in females, all three patients had anterior lenticonus and retinal flecks. Regardless of macular involvement, the main cause of decreased visual acuity was lenticular anomaly. Clear lens extraction with intraocular lens implantation was an effective treatment modality in these patients.

Key words: Alport syndrome, case report

- Bina J Ophthalmol 2004; 10 (1): 113-117.

سندرم آلپورت: گزارش سه فرد مبتلا از یک خانواده

دکتر مهدی نیلی احمدآبادی^۱، دکتر محمدعلی زارع^۱، دکتر ابراهیم مکانیکی^۲، دکتر علیرضا لاشی^۳ و دکتر پوپک پیر^۴

چکیده

هدف: معرفی سه بیمار مبتلا به سندرم آلپورت از یک خانواده شامل ۲ خواهر و یک برادر که هر سه دارای مشکلات کلیوی و شنوایی و همچنین اختلالات چشمی به صورت لنتیکونوس قدامی و retinal flecks بودند.

معرفی بیماران: سه بیمار از یک خانواده مازندرانی که والدین آنها نسبت خویشاوندی دارند، دچار ضایعات کلیوی و گرفتاری‌های چشمی به صورت لنتیکونوس قدامی بودند و در ته چشم، منظره Beaten Bronze داشتند. کاهش بینایی و نورگریزی (فوتوفوبی) شدید، شکایت عمده بیماران بود. یکی از بیماران به‌رغم رفراکشن مناسب، دید خوبی نداشت لذا تحت عمل جراحی خارج کردن عدسی شفاف و کارگذاری لنز داخل چشمی در هر دو چشم قرار گرفت و در نهایت دید بیمار به حد مطلوب رسید. دو بیمار از خانواده فوق به دلیل نارسایی شدید کلیه تحت عمل جراحی پیوند قرار گرفته بودند و در نمونه برداری کلیوی یکی از بیماران، ضایعات مربوط به سندرم آلپورت تایید شده بود.

نتیجه‌گیری: با وجود گزارش‌های مبنی بر نادر بودن تظاهرات چشمی همراه با سندرم آلپورت، به ویژه در زنان، هر سه فرد مبتلا به بیماری فوق (۲ خواهر و یک برادر) دارای لنتیکونوس قدامی و retinal flecks بودند. به‌رغم وجود ضایعات شبکیه، علت اصلی کاهش بینایی در این بیماران، گرفتاری عدسی (به صورت لنتیکونوس قدامی) بود و خارج کردن عدسی شفاف و کارگذاری لنز داخل چشمی، تنها روش درمانی موثر در این بیماران است.

• مجله چشم‌پزشکی بینا ۱۳۸۳؛ سال ۱۰، شماره ۱: ۱۱۷-۱۱۳.

• پاسخ گو: دکتر مهدی نیلی احمدآبادی

۱- استادیار- چشم پزشکی- دانشگاه علوم پزشکی تهران

۲- استادیار- چشم پزشکی- دانشگاه علوم پزشکی بابل

۳- دانشیار- چشم پزشکی- دانشگاه علوم پزشکی تهران

۴- دستیار- چشم پزشکی- دانشگاه علوم پزشکی تهران

تهران- میدان قزوین- بیمارستان فارابی- مرکز تحقیقات چشم دانشگاه علوم پزشکی تهران

تاریخ دریافت مقاله: ۱ دی ۱۳۸۲

تاریخ تایید مقاله: ۱۹ خرداد ۱۳۸۳

مقدمه

سندرم آلپورت، یک بیماری ارثی غشای پایه است که در اثر یک نقص ژنتیکی در کلاژن نوع IV بروز می کند. این بیماری ابتدا توسط آلپورت در سال ۱۹۲۷ شناخته شد. بیماران دچار گرفتاری کلیوی همراه با کری حسی-عصبی بودند. حدود ۳۰ سال بعد، گرفتاری های چشمی همراه با این سندرم نیز گزارش گردید. شیوع ژن سندرم آلپورت در جمعیت عادی، حدود یک در ۵۰۰۰ و شیوع بیماری حدود یک در ۱۰۰۰۰ می باشد.^۱

الگوهای وراثتی انتقال بیماری عبارتند از:^۲

(۱) نوع وابسته به X مغلوب که در مردان شایع تر است و نوع کلاسیک محسوب می شود. در این نوع توارث، نفوذ ژن ۱۰۰ درصد نیست.

(۲) نوع وابسته به X غالب که چندان شایع نیست و با لیومیوماتوز منتشر همراه است؛ عبارت است از تزاید خوش خیم یاخته های ماهیچه صاف دستگاه گوارش، نای و دستگاه تناسلی.

(۳) نوع اتوزومی مغلوب که تظاهرات چشمی آن ناشیاند.

تظاهر اصلی این بیماری، نفريت پیش رونده است که از دوران کودکی و نوجوانی به صورت هماچوری شروع می شود و به سمت گلو مرونولونفریت و نارسایی کلیه پیش رفت می کند، به حدی که ممکن است به دیالیز و یا پیوند کلیه بینجامد.^۳

تظاهرات چشمی ممکن است در قسمت های مختلف چشم بروز نمایند.^{۴-۷} در قسمت قدامی چشم، ضایعات قرنیه معمولاً به صورت دیستروفی کمائی قرنیه (corneal arcus dystrophy)، پلی مورفوس خلفی و انتشار پیگمانی (pigmentary dispersion) و در عدسی به صورت لنتیکونوس قدامی هستند. در قسمت خلفی چشم، ضایعات شبکیه این بیماران عمدتاً به صورت retinal flecks می باشند.^{۶،۷} سوراخ ماکولا به صورت دوطرفه^{۸،۹}

تلانژکتازی عروق شبکیه^{۱۰} و دکولمان سرور دوطرفه^{۱۱} نیز به صورت موردی گزارش شده اند. با وجود درگیری قسمت های مختلف چشم، علت اصلی کاهش دید در این بیماران، لنتیکونوس قدامی است که به لحاظ نزدیک بینی شدید ناشی از آن، در مواردی حتی با وجود اصلاح عیب انکساری، بیمار دید خوبی ندارد. در این موارد و به رغم مشکلاتی که در کپسولوتومی یا کپسولورکسیس این بیماران به دلیل اشکالات ساختمانی کپسول عدسی ناشی از اختلالات غشای پایه وجود دارد؛ تنها راه درمان، خارج کردن عدسی شفاف و کارگذاری لنز داخل چشمی است.^{۱۲،۱۳}

در این مقاله، ابتدا به بررسی تظاهرات بالینی سندرم آلپورت در سه بیمار مورد معرفی در یک خانواده پرداخته و سپس نتایج موفقیت آمیز و رضایت بخش خارج کردن عدسی شفاف همراه با کارگذاری لنز داخل چشمی در یکی از بیماران گزارش می شود.

معرفی بیماران

بیمار اول

بیمار، خانم ۲۲ ساله مجرد و خانه داری است که به علت تاری دید هر دو چشم، به بیمارستان فارابی مراجعه کرده بود. هر دو چشم بیمار، از کودکی افت دید داشتند که به تدریج بدتر شده بود؛ به طوری که بیمار برای انجام کارهای عادی روزانه مشکل داشت. در ضمن، بیمار از نورگریزی (فوتوفوبی) شدید شاکی بود و اظهار می کرد که در نور شدید، قادر به باز کردن چشم ها نمی باشد.

بیمار در کودکی به علت هماچوری بررسی شده بود و در نمونه برداری کلیه اش، ضایعات مشکوک به سندرم آلپورت گزارش شده بود. در ضمن، بیمار از کاهش شنوایی نیز شاکی بود. در بررسی سوابق خانوادگی بیمار مشخص شد که یک

دکتر مهدی نیلی احمدآبادی- سندرم آلپورت: گزارش سه فرد مبتلا از یک خانواده

بیمار سوم

برادر بیماران قبلی و آقای ۴۳ ساله‌ای بود که از کودکی دچار مشکل کلیوی بود و از کاهش بینایی و شنوایی شکایت داشت. وی در ۳۰ سالگی به علت نارسایی کلیه، پیوند کلیه شده بود. دید چشم راست برابر ۲۰/۸۰ (با اصلاح $170^{\circ} \times 20$) و دید چشم چپ ۲۰/۱۲۵ (با اصلاح $180^{\circ} \times 150 - 350$) بود.

در معاینه با اسلیت‌لمپ، در هر دو چشم، لنتیکونوس قدامی مشهود بود. هم‌چنین کدورت لنز در ناحیه زیرکپسولی قدامی و کورتکس قدامی (در پشت ناحیه لنتیکونوس) وجود داشت (شکل ۵). کدورت عدسی در چشم چپ شدیدتر از چشم راست بود. در فوندوسکویی هر دو چشم، fleck retinopathy و منظره beaten bronze در ماکولا مشهود بود (شکل ۶).

بحث

سندرم آلپورت، یک بیماری ارثی غشای پایه است و تظاهر اصلی آن به صورت نفریت و پیدایش خون در ادرار می‌باشد. درگیری چشمی و کری حسی-عصبی نیز از تظاهرات دیگر این سندرم هستند.^{۲-۷}

تشخیص سندرم آلپورت به طور کلی بر اساس نحوه وراثت، گرفتاری کلیوی، کری حسی-عصبی، لیومیوماتوز و گرفتاری‌های چشمی صورت می‌گیرد. ضایعه قسمت قدامی چشم در قرنیه معمولاً به صورت دیستروفی کمائی قرنیه، پلی‌مورفوس خلفی و انتشار پیگمانی و در عدسی به صورت لنتیکونوس قدامی است^{۵و۶} و در قسمت خلفی چشم، ضایعات شبکیه این بیماران عمدتاً به صورت retinal flecks می‌باشد^{۷و۸}.

در خانواده مورد مطالعه ما، هر سه نفر درگیری کلیوی داشتند و در یکی از آن‌ها (بیمار اول)، نمونه‌برداری کلیه سندرم آلپورت را تایید کرده بود. بیماران دوم و سوم در اوایل دهه چهارم زندگی، پیوند کلیه شده بودند. هر سه بیمار نیز از کاهش شدید شنوایی شکایت داشتند. تظاهرات چشمی هر سه بیمار مبتلا، به صورت لنتیکونوس قدامی، fleck retinopathy و منظره beaten bronze در ماکولا بود.

بیمار اول از نورگریزی شدید و کاهش شدید بینایی شکایت داشت که با عینک دید کافی پیدا نمی‌کرد لذا تحت عمل جراحی لنزکتومی عدسی شفاف و کارگذاری لنز داخل چشمی

خواهر و یک برادر بیمار نیز مشکلات مشابهی دارند. به علاوه، پدر و مادر بیمار خویشاوند بودند ولی مشکلات چشمی نداشتند.

دید چشم راست و چپ بدون عینک، به ترتیب شمارش انگشتان از ۳ متری و ۲ متری بود که در چشم راست، با اصلاح $180^{\circ} \times 175 - 130$ و در چشم چپ، با اصلاح $180^{\circ} \times 200 - 140$ به $20/100$ رسید. در معاینه با اسلیت‌لمپ، قرنیه و اتاق قدامی طبیعی بودند. هر دو چشم دچار لنتیکونوس قدامی بودند (شکل ۱) و فشار داخلی هر دو چشم در حد طبیعی بود.

در معاینه ته چشم بیمار، در ماکولای هر دو چشم ضایعات استحالهای با منظره beaten bronze مشهود بود. در قطب خلفی و ناحیه نیمه‌محیطی ته چشم، تعداد زیادی fleck وجود داشت (شکل ۲). با توجه به عدم رضایت بیمار از دید با عینک و عدم امکان اصلاح بیش‌تر، چشم راست بیمار تحت عمل جراحی خارج کردن عدسی شفاف و کارگذاری لنز داخل چشمی قرار گرفت. چشم چپ نیز پس از ۱/۵ ماه به همان روش تحت عمل جراحی قرار گرفت. به‌رغم شکننده بودن کپسول قدامی، برای بیمار کپسولورکسیس مناسب انجام شد و پس از لنزکتومی و کارگذاری لنز داخل چشمی، دید هر دو چشم بدون عینک به حد مطلوب رسید؛ به طوری که در آخرین معاینه، دید چشم راست و چپ بدون عینک، به ترتیب $20/32$ و $20/25$ و با عینک، به ترتیب $20/25$ (با اصلاح $130^{\circ} \times 175 - 125$) و $20/20$ (با اصلاح $170^{\circ} \times 175$) بود.

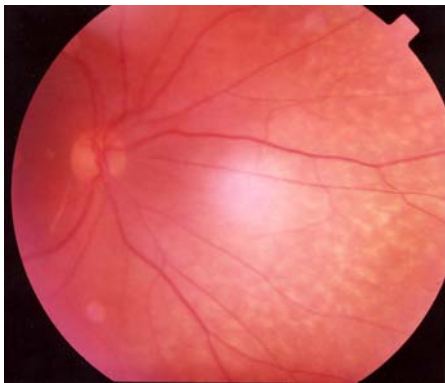
بیمار دوم

خواهر بیمار قبلی و خانم ۴۳ ساله‌ای بود که از کودکی دچار مشکلات بینایی، درگیری کلیوی و کاهش شنوایی بوده و در ۳۱ سالگی به علت نارسایی کلیه، تحت پیوند کلیه قرار گرفته است. دید اصلاح‌شده وی با عینک در چشم راست $20/63$ (با اصلاح $10^{\circ} \times 40 - 95$) و در چشم چپ $20/80$ (با اصلاح $155^{\circ} \times 300 - 50$) بود.

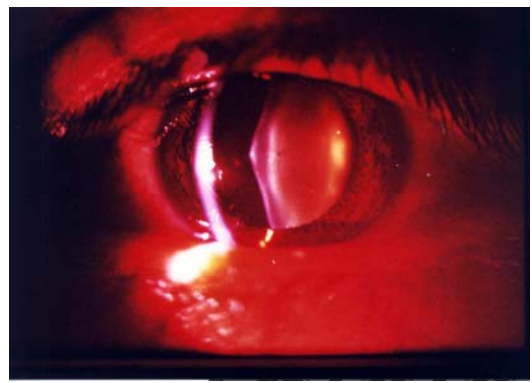
در بررسی با اسلیت‌لمپ، در هر دو چشم، لنتیکونوس قدامی وجود داشت (شکل ۳). در بررسی ته چشم در هر دو چشم، ماکولا منظره beaten bronze داشت و در ناحیه قطب خلفی، منظره fleck retinopathy مشهود بود (شکل ۴).

دادند که در بیماران مبتلا به سندرم آلپورت ضایعات استحاله‌ای شبکیه در کاهش بینایی نقش نداشته‌اند.^۷ هرچند تظاهرات چشمی سندرم آلپورت در نوع اتوزومی مغلوب، نادر گزارش شده است^{۱۹} ولی در خانواده مورد بحث چنین به نظر می‌رسد که با توجه به عدم درگیری والدین و ابتلای دو دختر، الگوی وراثتی به صورت اتوزومی مغلوب بوده باشد.

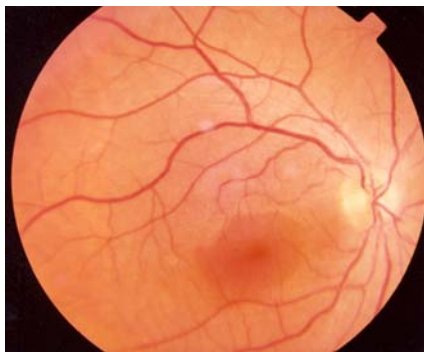قرار گرفت و به‌رغم شکننده بودن کپسول قدامی بیمار که در مطالعات دیگر نیز به آن اشاره شده است^{۱۳،۱۴}، عمل کپسولورکسیس و لنزکتومی با موفقیت در هر دو چشم انجام پذیرفت و دید هر دو چشم به حد طبیعی رسید. این نتیجه نشان‌دهنده آن است که تغییرات استحاله‌ای شبکیه، عامل کاهش حدت بینایی نبوده است. در مطالعه‌ای که توسط Karen و همکاران انجام شد؛ با آزمایش‌های الکتروفیزیولوژیک نشان



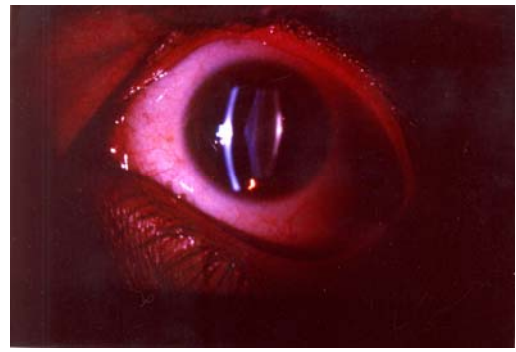
شکل ۲- رتینوپاتی لکه‌ای بیمار اول



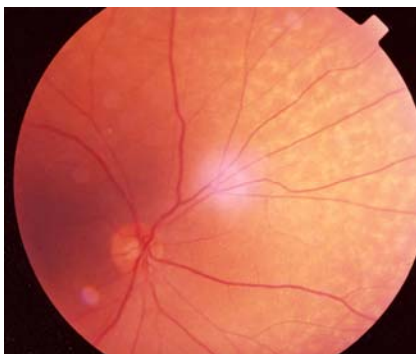
شکل ۱- لنتیکونوس قدامی بیمار اول



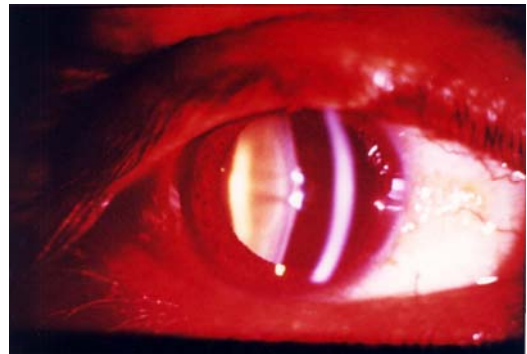
شکل ۴- ته چشم بیمار دوم



شکل ۳- لنتیکونوس قدامی بیمار دوم



شکل ۶- شبکیه بیمار سوم



شکل ۵- لنتیکونوس قدامی بیمار سوم

منابع

- 1- Prockop D, Kuivaniemi H, Tromp G. Inherited disorders of connective tissue. In: Harrison's principles of internal medicine. 14th ed. New York: MC GrowHill; 1998: 2183-2194.
- 2- Alan EH, Rimion EL. Principles and practice of medical genetics. 2nd ed. Edinburg: Churchill Livingstone; 1990.
- 3- Gehrs KM. Alport syndrome. In: Gold DH, Weingeist T. Color atlas of the eye in systemic disease. 1st ed. Philadelphia: Lippincot Williams & Wilkins; 2001: 462-463.
- 4- Colville DJ, Savige J. Alport syndrome: a review of the ocular manifestations. *Ophthalmic Genet* 1997;18:161-173.
- 5- Acke I, Priem H. Ocular manifestations of Alport syndrome: a case report. *Bull Soc Belge Ophthalmol* 1992;243:123-128.
- 6- Balsi MA, Rinaldi R, Reinier A, Petracci R, De Bernardo C, Brattini M, et al. Dot & fleck retinopathy in Alport syndrome caused by a novel mutation in the collagen 4A5 gene. *Am J Ophthalmol* 2000;130:130-131.
- 7- Karen M, Pollock SC, Zilka G. Clinical features and pathogenesis of Alport retinopathy. *Retina* 1995;15:305-311.
- 8- Gupta V, Kumar N. Bilateral macular holes: an unusual feature of alport syndrome. *Retina* 2002;22:499-501.
- 9- Meto OU, Karaaslan C, Ozbiligin MK, Polat S, Tap O, Kaya M. Alport's syndrome with bilateral macular hole. *Acta Ophthalmol Scand* 1996;74:77-80.
- 10- Kondra L, Cangemi FE, Pitta CG. Alport syndrome and telangectasia. *Ann Ophthalmol* 1983;15:550-555.
- 11- Yasuzumi K, Futagami S, Kiyosowa M, Muchizuchi M. Bilateral serous retinal detachment associated with alport syndrome. *Ophthalmologica* 2000;214:301-304.
- 12- John ME, Rondall L, Noblitt DS, Coots D, Karen L, Boleyn BA, et al. Clear lens extraction and intraocular lens implantation in a patient with bilateral anterior lenticonus secondary to Alport's Syndrome. *J Cataract Refract Surg* 1994;20:652-655.
- 13- Basti S, Rathi V, Reddy MK, Gupta S. Clear lens extraction for anterior lenticonus. *J Cataract Refract Surg* 1995;21:363-364.