

Diagnosis of 2 Cases of Acanthamoeba Keratitis using Confocal Scan and their Successful Medical Treatment

Rezaei Kanavi M, MD; Jafarnejadi AA, MD; Javadi MA, MD

Purpose: To present 2 cases of acanthamoeba keratitis diagnosed by confocal scanning before positive results of smear and culture, and their successful treatment with combined medical therapy and corneal epithelial debridement.

Patients and Findings: Confocal scan was carried out in 2 contact lens wearers with a clinical diagnosis of acanthamoeba keratitis followed by corneal epithelial debridement for debulking of the corneal lesion and preparing specimens for smear and culture. Medical therapy was initiated subsequently. Wet mount preparations of the contact lens preservative fluid were also evaluated under dark field microscopy. Confocal scan in both patients revealed reflective round to oval-shaped structures 15 to 25 μ in diameter in the sub-epithelial and anterior stromal areas. Smear and culture results were positive for acanthamoeba and the motility of the trophozoites was easily observed using wet mount preparations. Both cases were treated successfully by combined medical therapy and debulking of the lesion.

Conclusion: Confocal scan is a very helpful, non-invasive procedure in the early diagnosis of acanthamoeba keratitis before positive results of smear and culture. Corneal epithelial debulking in the early stages of acanthamoeba keratitis is of diagnostic value and has high therapeutic importance when combined with anti-acanthamoeba medical therapy.

Key words: acanthamoeba keratitis, confocal scan, diagnosis

- Bina J Ophthalmol 2004; 10 (1): 118-123.

تشخیص دو مورد کراتیت آکانتامیبایی با اسکن کانفوکال و درمان موفق آن

دکتر مژگان رضایی کنوی^۱، دکتر عباسعلی جعفرنژادی^۲ و دکتر محمدعلی جوادی^۲

چکیده

هدف: معرفی ۲ مورد کراتیت آکانتامیبایی و تشخیص آن با کمک اسکن کانفوکال قبل از آماده شدن نتایج اسمیر و کشت و درمان موفق آن‌ها به وسیله کاربرد توام تراشیدن (scraping) قرنیه و دارو.

معرفی بیماران: بیماران، آقای ۲۲ ساله و خانم ۱۹ ساله‌ای بودند که با سابقه مصرف لنز تماسی و به علت درد، قرمزی و حساسیت به نور در یک چشم، به اورژانس چشم بیمارستان لبافی‌نژاد مراجعه نمودند. بر اساس معاینات بالینی و بررسی با اسکن کانفوکال، تشخیص کراتیت آکانتامیبایی برای آن‌ها داده شد که پس از انجام کراتکتومی برای انجام اسمیر و کشت توده‌زدایی (debulking) ضایعه، درمان مناسب آغاز گردید. تشخیص فوق براساس نتایج مثبت اسمیر و کشت قرنیه و مایع نگه‌دارنده لنز نیز تایید شد.

نتیجه‌گیری: اسکن کانفوکال می‌تواند وسیله بسیار مناسبی در تشخیص زودرس کراتیت آکانتامیبایی قبل از آماده شدن نتایج اسمیر و کشت باشد.

دکتر مژگان رضایی- دو مورد کراتیت آکانتامیبایی با اسکن کانفوکال

• مجله چشم‌پزشکی بینا ۱۳۸۳؛ سال ۱۰، شماره ۱: ۱۱۸-۱۲۳.

• پاسخ‌گو: دکتر مژگان رضایی کنوی

۱- چشم‌پزشک- فلوشیپ آسیب‌شناسی چشم- بانک چشم جمهوری اسلامی ایران

۲- چشم‌پزشک- فلوشیپ سگمان قدامی- بیمارستان شهید دکتر لبافی‌نژاد

۳- استاد- چشم‌پزشک- دانشگاه علوم پزشکی شهید بهشتی

تهران- پاسداران- بوستان نهم- بیمارستان لبافی‌نژاد- مرکز تحقیقات چشم

تاریخ دریافت مقاله: ۲۱ تیر ۱۳۸۳

تاریخ تایید مقاله: ۲۶ شهریور ۱۳۸۳

مقدمه

بیش‌ترین خطر بروز کراتیت آکانتامیبایی در افرادی است که از محلول‌های غیر استریل برای نگهداری لنزهای تماسی خود استفاده می‌کنند^۱. تشخیص این نوع کراتیت مشکل است و درمان طبی آن نیاز به ترکیبی از داروهای غیرمتداول دارد^۲. لذا تشخیص هرچه زودتر این عفونت به شدت مخرب، ممکن است پیش‌آگهی درمان طبی یا جراحی بیماری را بهبود بخشد^۱.

اسکن کانفوکال در چندین مطالعه به عنوان روشی مفید و غیرتهاجمی و در شرایط موجود در بدن زنده (in vivo) برای تشخیص اولیه و درمان سریع کراتیت آکانتامیبایی معرفی شده است^{۳-۵}.

در این مقاله ۲ مورد کراتیت آکانتامیبایی معرفی می‌شوند که با اسکن کانفوکال قبل از آماده شدن نتایج اسمیر و کشت، به تشخیص رسیده‌اند.

معرفی بیماران

بیمار اول

آقای ۲۲ ساله‌ای در تاریخ ۱۳۸۳/۲/۱۸ با سابقه مصرف لنز تماسی طبی-رنگی و به علت درد و قرمزی چشم چپ، بدون پاسخ به درمان طبی از ۲ هفته قبل، به اورژانس چشم بیمارستان لبافی‌نژاد مراجعه نمود. بیمار به مدت ۶ ماه از لنز تماسی طبی-رنگی برای اصلاح عیب انکساری نزدیک‌بینی استفاده می‌کرد. دید چشم راست، با لنز تماسی، در حد ۸/۱۰ و دید چشم چپ، بدون لنز، ۲/۱۰ بود. در معاینه با اسلیت‌لمپ، چشم راست طبیعی بود ولی در چشم چپ، ارتشاح

زیراپی‌تلیومی و پری‌نورال قرنیه به همراه سودودندریت مشهود بود (شکل ۱). تعداد کمی یاخته التهابی در اتاق قدامی چشم چپ دیده شد و معاینه سایر قسمت‌ها در همین چشم طبیعی بود. در اسکن کانفوکال چشم چپ، ساختمان‌های مدور تا بیضوی بازتابنده (reflective) به قطر ۱۵ تا ۲۵ میکرون در قسمت زیر اپی‌تلیوم و قدام استروما یافت شدند که برخی از آن‌ها دوجداره بودند (شکل ۲).

برای بیمار، زیر نور اسلیت‌لمپ، به وسیله تیغ جراحی شماره ۱۵، کراتکتومی سطحی انجام شد و از نمونه حاصل، ۲ لام جهت رنگ‌آمیزی گرم و پاس (PAS) و یک نمونه مانت مرطوب (wet mount) تهیه گردید. مقداری از نمونه در محیط‌های کشت آگار غیرمغذی دارای روکش E. coli (non-nutrient agar with E. coli overlay)، آگار خونی، شکلاتی، سوبارو و مک کانکی قرار داده شد. به علاوه، از مایع نگه‌دارنده لنز تماسی بیمار نیز اسلاید مانت مرطوب تهیه گردید و مقداری از مایع، روی قسمتی از محیط آگار غیرمغذی برده شد.

بیمار با تشخیص کراتیت آکانتامیبایی تحت درمان با قطره برولن (Brulene) ۰/۱ درصد هر نیم ساعت، قطره نتوسپورین هر نیم ساعت، قطره هوماتروپین ۲ درصد هر ۸ ساعت و قرص کتوکونازول ۲۰۰ میلی‌گرم دو بار در روز قرار گرفت. در نمونه مانت مرطوب قرنیه و مایع لنز تماسی، تروفوزوییت‌های متحرک با اشکال متغیر و حاوی آکانتوپودیا (شکل ۳) و تعدادی واکوئل یافت شدند. در رنگ‌آمیزی پاس از اسمیر قرنیه نیز ساختمان‌های کیست‌مانندی منطبق بر کیست‌های آکانتامیبا دیده شدند. در محیط آگار غیرمغذی با روکش E. coli، پس از

با تجویز قطره پردنیزولون به میزان یک قطره یک روز درمیان، برطرف شد.

در معاینات بعدی، نورگریزی و قرمزی چشم بیمار برطرف شده بود و دید بدون اصلاح وی در حد ۲۰/۴۰ بود. در قرنیه، کدورت‌های سطحی بدون ارتشاح یاخته‌ای واضح دیده می‌شد. در حال حاضر چشم کاملاً آرام است و نقص اپی‌تلیومی وجود ندارد. بیمار تحت درمان با قطره برولن هر ۶ ساعت می‌باشد و جهت پی‌گیری مراجعه می‌نماید.

بحث

کراتیت آکانتامیبایی، بیماری مخربی است که تشخیص و درمان آن مشکل می‌باشد و ممکن است موجب نابینایی گردد. میزان عفونت شدید آکانتامیبایی در انگلستان و ولف، ۱/۲ در ۱ میلیون نفر در سال است که در استفاده‌کنندگان از لنز تماسی، ۰/۲ در هر ۱۰۰۰۰ نفر در سال بوده^۶ در حالی که این رقم در Iowa، ۱ در ۱۰۰۰۰ نفر در سال بوده است.^۷ از طرفی، تشخیص و درمان سریع این عفونت ممکن است سبب بهبود پیش‌آگهی درمان طبی یا جراحی بیماری شود.^۱ تاخیر در تشخیص این بیماری، درمان را مشکل‌تر می‌کند و ممکن است موجب صدمات جبران‌ناپذیر چشمی شود.^{۸،۹}

تاکنون متداول‌ترین روش تشخیص عامل بیماری‌زا در کراتیت‌های عفونی از جمله کراتیت آکانتامیبایی، تهیه اسمیر و کشت از قرنیه و مایع نگه‌دارنده لنز تماسی یا حتی کشت خود لنز بوده^{۱۰} که نتایج آن در برخی موارد منفی کاذب بوده است.^{۱۱،۱۲} روش مرسوم در تشخیص کراتیت آکانتامیبایی، یافتن تروفوزوئیت‌ها و کیست‌ها در فرآورده‌های مانع مرطوب و رنگ‌آمیزی‌شده نمونه‌های تراش قرنیه (corneal scraping) و جداسازی آمیب از طریق کشت می‌باشد. تروفوزوئیت‌های متحرک را می‌توان به وسیله میکروسکوپ نوری تحت شرایط زمینه روشن (bright field) یا میکروسکوپ فاز کنتراست (phase contrast) مشاهده نمود. با میکروسکوپ کانفوکال می‌توان اشکال کیستی آکانتامیبا را به صورت موجود در بدن (in vivo) تشخیص داد. آکانتامیبا روی بسیاری از محیط‌های استاندارد رشد می‌کند، گرچه جداسازی آن با کشت بر روی محیط آگار غیرمغذی راحت‌تر صورت می‌گیرد. این محیط با

گذشت ۴۸ ساعت، تعداد زیادی تروفوزوئیت زیر میکروسکوپ (با بزرگ‌نمایی ۱۰×) یافت شدند که ردپای حرکت (trail) آن‌ها به خوبی مشهود بود. پس از چند روز، همه این تروفوزوئیت‌ها در محیط کشت به کیست تبدیل شده بودند (شکل ۴).

در سیر بیماری و پی‌گیری، به دلیل کراتیت شدید و مشاهده رسوب‌های کراتیک یا KP (keratic precipitate)، پردنیزولون خوراکی ۳۰ میلی‌گرم یک روز در میان شروع گردید که در پی آن، این رسوبات به سرعت برطرف شدند. به دلیل نقص اپی‌تلیومی مقاوم قرنیه، داروهای بیمار به تدریج کاهش یافتند. در معاینات بعدی، دید بیمار در حد ۲۰/۱۶۰ بود و نقص اپی‌تلیومی مختصر به همراه کدورت سطحی قرنیه بدون ارتشاح یاخته‌های التهابی مشاهده گردید. در حال حاضر، نقص اپی‌تلیومی وجود ندارد و بیمار فقط تحت درمان با قطره برولن هر ۶ ساعت می‌باشد که جهت پی‌گیری نیز مراجعه می‌نماید.

بیمار دوم

خانم ۱۹ ساله‌ای در تاریخ ۱۳۸۳/۲/۱۱ با سوزش، درد، احساس جسم خارجی و نورگریزی (فوتوفوبی) در چشم راست از ۲ روز قبل، به دنبال استفاده از لنز تماسی رنگی، به اورژانس چشم بیمارستان لبلافی‌نژاد مراجعه نمود. سابقه استفاده از لنز رنگی را به مدت ۳ ماه در هر دو چشم داشت. دید چشم راست ۴/۱۰ و چشم چپ ۹/۱۰ بود و در معاینه با اسلیت‌لمپ، ارتشاح منتشر زیر اپی‌تلیومی قرنیه به همراه کراتونوریت شعاعی چشم راست مشهود بود (شکل ۵). ارتشاح یاخته‌ای در اتاق قدامی چشم راست دیده نشد و سایر معاینات طبیعی بودند. نتایج اسکن کانفوکال چشم راست مشابه بیمار اول و منطبق بر کراتیت آکانتامیبایی بود (شکل ۶). نتایج اسمیر و کشت قرنیه و نمونه مانع مرطوب مایع نگه‌دارنده لنز تماسی و کشت آن روی محیط آگار غیرمغذی با روکش E. coli نیز مشابه بیمار اول بود. بیمار تحت درمان با قطره برولن هر نیم ساعت، قطره نئوسپورین هر نیم ساعت، قرص کتوکونازول ۲۰۰ میلی‌گرم هر ۱۲ ساعت و قطره هوماتروپین ۲ درصد هر ۸ ساعت قرار گرفت. با بهبود علائم بالینی، داروها به تدریج کاهش یافتند. حدود ۲۰ روز بعد از اولین مراجعه و شروع درمان، یک نقطه نورگ‌زایی (neovascularization) در قسمت تحتانی قرنیه ظاهر گردید که

آکانتامیبایی با میکروسکوپ کانفوکال، ۱۰ برابر نتایج مثبت کشت بوده است.^۲ معاینه با اسکن کانفوکال، تشخیص آکانتامیبا را به طور قابل توجهی افزایش می‌دهد و قویاً مطرح‌کننده این امر است که این بیماری شایع‌تر از میزانی است که حدس زده می‌شود. آکانتامیبا ممکن است عامل بسیاری از موارد بالینی مشکوک کراتیت هرپس سیمپلکس باشد. لذا باید آکانتامیبا را در تشخیص افتراقی کراتیت‌های با علت نامشخص، حتی کراتیت‌های کوتاه‌مدت، در نظر گرفت.^{۱۸} از اسکن کانفوکال می‌توان جهت ارزیابی نتیجه درمان و پی‌گیری بیماران حین درمان نیز استفاده نمود.^{۱۹}

در این مقاله، ۲ مورد شاخص کراتیت آکانتامیبایی معرفی شدند که تشخیص آن‌ها با اسکن کانفوکال قبل از آماده شدن نتایج کشت و اسمیر داده شده بود. پیش از این نیز در مقاله‌ای، ۲ مورد کراتیت آکانتامیبایی با در نظر گرفتن علائم بالینی و یافته‌های پاراکلینیکی در مرکز پزشکی شهید دکتر لبافی‌نژاد گزارش شده بودند که یکی از آن‌ها با درمان دارویی به طور موفق کنترل گردید و مورد دیگر، به علت عدم پاسخ به درمان دارویی و باقی ماندن عفونت در لایه‌های سطحی تر قرنیه، تحت پیوند لاملا قرنیه قرار گرفته بود.^{۲۰}

نتیجه‌گیری

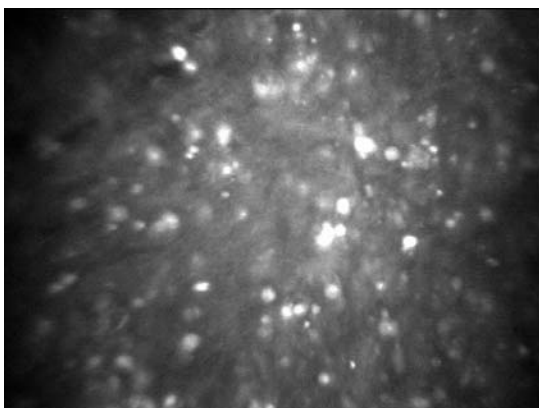
اسکن کانفوکال وسیله غیرتهاجمی و بسیار مفیدی در تشخیص سریع کراتیت‌های آکانتامیبایی قبل از آماده شدن نتایج کشت و اسمیر است و بدین ترتیب، سبب تسریع در درمان فوری و مناسب می‌شود. از طرفی با توجه به سهولت استفاده و تکرارپذیری آن، می‌توان از این وسیله جهت پی‌گیری بیماران در طول دوره درمان نیز استفاده کرد و ریشه‌کن شدن آسیب در قرنیه را تعیین نمود. در ضمن، انجام توده‌زدایی وسیع قرنیه به صورت تراشیدن قرنیه در مراحل اولیه کراتیت آکانتامیبایی، هم از نظر تشخیصی حایز اهمیت است و هم به همراه داروهای کشنده آمیب، اثر درمانی بالایی دارد.

محلول نمکی پازه (Page's saline) پوشانیده شده است و روی آن یک لایه باسیل‌های گرم‌منفی مرده یا زنده (معمولاً E. coli) قرار داده می‌شود. در صورت مثبت بودن کشت می‌توان ردپاهای شفاف تروفوزوییت‌های متحرک را که به وسیله فاگوسیتوز باکتری‌های سطحی در اطراف محل تلقیح ایجاد شده‌اند، با استفاده از میکروسکوپ inverted با بزرگ‌نمایی ۱۰ برابر مشاهده نمود. این ردپاها باید از ردپای کوتاه ایجادشده توسط لوکوسیت‌های سرگردان افتراق داده شوند.^{۱۰}

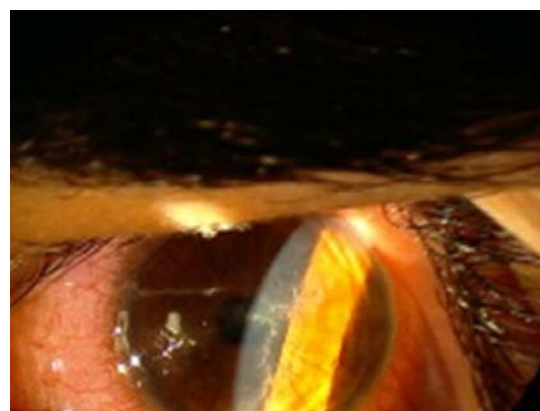نمونه‌گیری تراش سطحی قرنیه یا توده‌زدایی (debulking) ضایعه، در مراحل اولیه کراتیت آکانتامیبایی، جنبه تشخیصی و درمانی بالایی دارد و این زمانی است که آمیب‌ها در داخل اپی‌تلیوم قرار دارند.^{۱۱} در یک مطالعه، تشخیص زودرس و دربریدمان وسیع اپی‌تلیوم قرنیه، عوامل مهمی در درمان موفق‌آمیز کراتیت آکانتامیبایی در نظر گرفته شده‌اند.^{۱۳} در مطالعه دیگری، اثر درمانی دربریدمان وسیع اپی‌تلیوم به همراه درمان طبی در ریشه‌کن کردن تک‌یاخته در این نوع کراتیت به اثبات رسید.^{۱۴} در یک مطالعه، تمام موارد کراتیت آکانتامیبایی با درمان توام دربریدمان ضایعات اپی‌تلیوم و قطره چشمی برولن، بهبود یافته بودند.^{۱۵} در بیماران ما نیز انجام توده‌زدایی ضایعه به وسیله تراش قرنیه، هم از لحاظ تشخیصی حایز اهمیت بود و هم به همراه داروهای کشنده آمیب، اثر درمانی داشته است.

در مراحل بعدی سیر بیماری، آمیب‌ها به داخل لایه‌های عمقی‌تر نفوذ می‌کنند و جداسازی آن‌ها با نمونه‌گیری سطحی مشکل خواهد بود. در این موارد ممکن است جهت تشخیص به نمونه‌برداری لایه‌ای (لاملا) قرنیه نیاز باشد.^{۱۰}

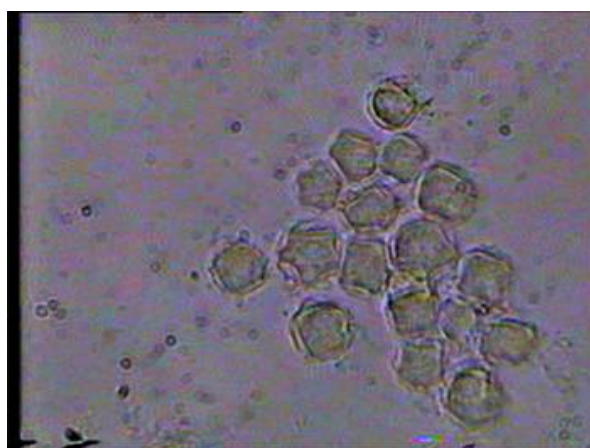دستگاه اسکن کانفوکال، وسیله‌ای است که لایه‌های یاخته‌ای قرنیه را به طور غیرتهاجمی بررسی می‌کند و به صورت زمان واقع (real time)، تصویربرداری می‌نماید.^{۱۶ و ۱۷} از سویی، اسکن کانفوکال وسیله غیرتهاجمی و مفیدی در تشخیص سریع آکانتامیبایی داخل قرنیه به صورت موجود در بدن زنده می‌باشد.^{۳، ۴ و ۱۸} در یک مطالعه، دلایل حاکی از وجود کراتیت



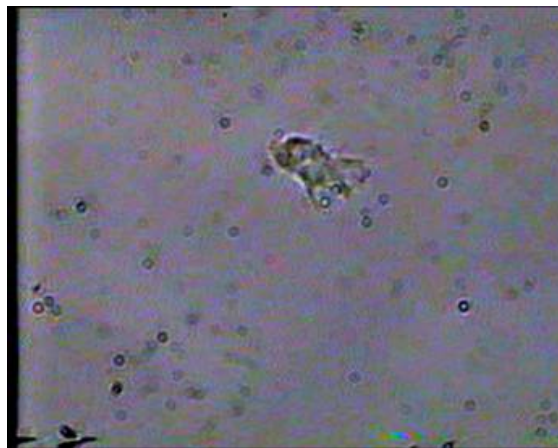
شکل ۲- نمایش ساختمان‌های مدور تا بیضوی انعکاسی (رفلکتیو) در اسکن کانفوکال به قطر ۱۵ تا ۲۵ میکرون در قسمت زیر اپی‌تلیوم قرنیه



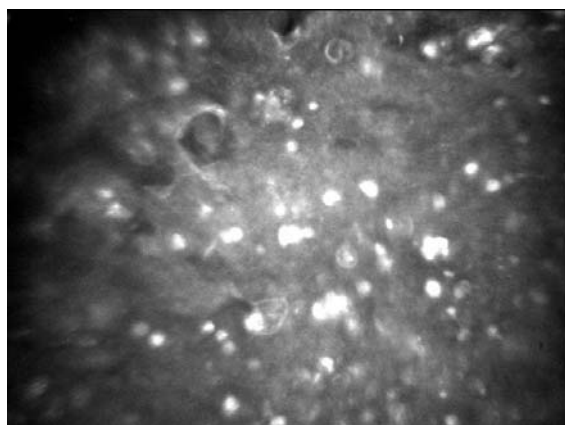
شکل ۱- نمایش ارتشاح زیر اپی‌تلیومی قرنیه و نمای سودودندريت



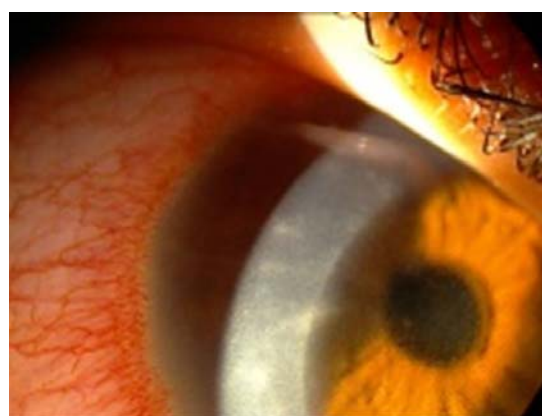شکل ۴- نمایش کیست‌های دوجداره و چندضلعی آمیب در محیط کشت آگار غیرمغذی



شکل ۳- نمایش تروفوزوییت آمیب حاوی آکانتوپودیا



شکل ۶- نمایش ساختمان‌های مدور تا بیضوی انعکاسی به قطر ۱۵ تا ۲۵ میکرون در قسمت زیر اپی‌تلیوم قرنیه به همراه نمایش یک ساختمان مدور و دوجداره منطبق با کیست آکانتامیبا در تصویربرداری با اسکن کانفوکال



شکل ۵- نمایش ارتشاح زیر اپی‌تلیوم قرنیه و کراتونوریت شعاعی

منابع

- 1- Abbott RL, Elander TR. Acanthamoeba keratitis. In: Tasman W, Jaeger EA. Duane's clinical ophthalmology. Philadelphia: Lippincott; 1995; Vol. 4, Chap. 18A.
- 2- Mathers WD. Acanthamoeba, a difficult pathogen to evaluate and treat. *Cornea* 2004;23:325.
- 3- Winchester K, Mathers WD, Sutphin JE, Daley TE. Diagnosis of acanthamoeba keratitis in vivo with confocal microscopy. *Cornea* 1995;14:10-17.
- 4- Cho BJ, Holland EJ. In vivo tandem scanning confocal microscopy in acanthamoeba keratitis. *Korean J Ophthalmol* 1998;12:112-117.
- 5- Mathers WD, Petroll WM, Jester JV, Cavanagh HG. Basic science and applications of in vivo microscopy. *Curr Opin Ophthalmol* 1995;6:86-94.
- 6- Radford CF, Minassian DC, Dart JK. Acanthamoeba keratitis in England and Wales: Incidence, outcome, and risk factors. *Br J Ophthalmol* 2002;86:536-542.
- 7- Mathers WD, Nelson SE, Lane JL, Wilson ME, Allen RC, Folberg R. Confirmation of confocal microscopic diagnosis of acanthamoeba keratitis using polymerase chain reaction analysis. *Arch Ophthalmol* 2000;118:178-183.
- 8- Klotz SA, Penn CC, Negvesky GJ, Butrus SI. Fungal and parasitic infections of the eye. *Clin Microbiol Rev* 2000;4:662-685.
- 9- Arffa RC. Grayson's diseases of the cornea. Mosby Year Book: 3rd ed. 1991.
- 10- Wilhelmus KR, Huang AJW, Hwang DG, Parrish CM, Sutphin JI, Whitsett JC. The foundation of the american academy of ophthalmology. External disease and cornea. San Francisco: American Academy of Ophthalmology; 2002-2003, Chap. 7: 170-176.
- 11- Liesegang TJ, Forster RK. Spectrum of microbial keratitis in south Florida. *Am J Ophthalmol* 1980;90:38-47.
- 12- Mc Donnell PJ, Nobe J, Gauderman WJ, Lee P, Aiello A, Trousdale M. Community care of corneal ulcers. *Am J Ophthalmol* 1992;114:531-538.
- 13- Lindquist TD. Treatment of acanthamoeba keratitis. *Cornea* 1998;17:11-16.
- 14- Lindquist TD, Sher NA, Doughman DJ. Clinical signs and medical therapy of early acanthamoeba keratitis. *Arch Ophthalmol* 1988;106:73-77.
- 15- Malet F, Hasle D, Flohic AM, Colin J. Superficial amebic keratitis. *J Fr Ophthalmol* 1993;16:165-169.
- 16- Chew SJ, Beuerman RW, Assoline M, Kaufman HE, Barron BA. Early diagnosis of infectious keratitis with in vivo real time confocal microscopy. *CLAO J* 1992;18:197-201.
- 17- Avunduk AM, Beuerman RW, Varnell ED, Kaufman HE. Confocal microscopy of Aspergillus fumigatus keratitis. *Br J Ophthalmol* 2003;87:409-410.
- 18- Mathers WD, Sutphin JE, Folberg R, Meier PA, Wenzel RP, Elgin R. Outbreak of keratitis presumed to be caused by Acanthamoeba. *Am J Ophthalmol* 1996;121:129-142.
- 19- Mathers WD. Confocal scan. In: Brightbill FS. Corneal surgery: theory, technique, tissue. 3rd ed. St. Louis: Mosby Inc; Chap. 13: 116-117.
- ۲۰- جوادی محمدعلی، کریمیان فرید و عین‌اللهی بهرام. کراتیت آکانتامیبایی (گزارش دو مورد تشخیص داده شده همراه با درمان موفق). مجله چشم‌پزشکی ایران ۱۳۷۲؛ شماره ۱: ۱۲-۷.