

دکتر احمد میرشاهی - گزارش یک مورد سندرم پروتئوس با تظاهرات منحصربه‌فرد چشمی

A Case of Proteus Syndrome with New Ophthalmic Presentation

Mirshahi A, MD; Mir Mohammad Sadeghi A, MD; Espandar L, MD

Purpose: To report a case of Proteus syndrome with new ophthalmic findings not reported elsewhere.

Patient and findings: The patient is an 18-year-old girl with red lesions on hand and foot from birth and disproportionate growth of right upper and lower limbs from the first year of life. On examination, the patient has enlargement of the right upper and lower limb, macrodactyly, vascular malformations on limbs, epidermal nevus on trunk, and kyphoscoliosis. On ophthalmic examination, the patient has posterior subcapsular cataract, dilation of inferior and nasal retinal veins, narrowing of the superior and temporal retinal veins, and macular hypoplasia in both eyes.

Conclusion: The patient had general criteria, and two group B and one group C criteria of proteus syndrome. From ophthalmic presentation, only cataract has previously been reported in proteus syndrome and others are new.

Key words: proteus syndrome, ophthalmic presentation

- Bina J Ophthalmol 2005; 10 (2): 247-255.

گزارش یک مورد سندرم پروتئوس با تظاهرات منحصربه‌فرد چشمی

دکتر احمد میرشاهی^۱، دکتر آرش میرمحمدصادقی^۲ و دکتر لادن اسپندار^۲

چکیده

هدف: گزارش یک مورد سندرم پروتئوس با تظاهرات چشمی منحصربه‌فردی که تا کنون در این بیماری گزارش نشده است.

معرفی بیمار: بیمار دختر ۱۸ ساله‌ای است که هیچ سابقه بیماری در اقوام درجه ۱، ۲ و ۳ ندارد و از زمان تولد، متوجه ضایعات قرمز رنگ در پوست دست و پا و از یک‌سالگی متوجه رشد نامتقارن اندام‌های (دست و پا) وی شده‌اند. در معاینه، بیمار دارای بزرگی اندام فوقانی و تحتانی سمت راست، ماکروداکتیلی، ناهنجاری‌های عروقی روی اندام‌ها، خال اپیدرمی روی تنه و کیفواسکولیوز می‌باشد. در معاینه چشمی، آب‌مروارید زیر کپسولی خلفی دوطرفه (+۱)، اتساع سیاهرگی قسمت تحتانی و نازال و باریک بودن سیاهرگ‌های قسمت فوقانی و تمپورال در شبکیه دو طرف و هیپوپلازی ماکولای دو چشم مشهود است. در آزمایش‌ها، کم‌خونی فقر آهن، سنگ کوچکی در انتهای حالب و وارونه شدن موج T در نوار قلب وجود دارند. با وجود معیارهای عمومی و نیز معیارهای اختصاصی (دو معیار گروه B و یک معیار گروه C)، تشخیص سندرم پروتئوس برای بیمار مسجل است.

نتیجه‌گیری: از تظاهرات چشمی موجود در این بیمار، تنها آب‌مروارید در سندرم پروتئوس گزارش شده است و سایر تظاهرات (ناهنجاری‌های خاص عروق شبکیه و هایپوپلازی ماکولا) تاکنون در این سندرم گزارش نشده‌اند. کم‌خونی فقر آهن، سنگ حالب و اختلالات نوار قلب می‌توانند مستقل از این سندرم و یا از تظاهرات جدید و گزارش نشده آن باشند.

• مجله چشم‌پزشکی بینا ۱۳۸۳؛ سال ۱۰، شماره ۲: ۲۴۷-۲۵۵.

• پاسخ‌گو: دکتر آرش میرمحمدصادقی

۱- استادیار- چشم‌پزشک- دانشگاه علوم پزشکی تهران

۲- چشم‌پزشک- شهرستان خوانسار تاریخ

تهران- میدان قزوین- بیمارستان فارابی- مرکز تحقیقات چشم دانشگاه علوم پزشکی تهران

تاریخ دریافت مقاله: ۶ بهمن ۱۳۸۲

تایید مقاله: ۷ اردیبهشت ۱۳۸۳

شایع‌ترین تظاهرات چشمی گزارش‌شده شامل استرابیسم، نیستایگموس و تومورهای اپی‌بولبار بوده‌اند^{۴-۸}. در این مقاله، گزارشی از یک مورد سندرم پروتئوس ارائه شده است که تظاهرات چشمی آن، تا جایی که نویسندگان آگاهی دارند، تا کنون گزارش نشده‌اند.

معرفی بیمار

بیمار دختر ۱۸ ساله‌ای است که توسط متخصص پوست با تشخیص احتمالی سندرم پروتئوس به درمانگاه چشم بیمارستان فارابی، جهت معاینات چشمی ارجاع شده است (شکل ۱). بیمار از نژاد ترکمن می‌باشد که پدر و مادر وی با هم خویشاوند نیستند. هیچ سابقه بیماری در پدر، مادر و اقوام درجه ۲ و ۳ بیمار وجود ندارد. والدین بیمار از زمان تولد متوجه ضایعات قرمز رنگ در پوست دست و پای بیمار شده‌اند که با مراجعه به پزشک، هیچ اقدام تشخیصی یا درمانی انجام نگرفته است. در حدود یک‌سالگی، والدین بیمار متوجه رشد نامتقارن اندام‌های (دست، پا) وی شده‌اند که سمت راست بیش از سمت چپ رشد داشته است. باز هم هیچ‌گونه اقدام تشخیصی یا درمانی به‌رغم مراجعات متعدد به پزشکان انجام نشده است. بیمار هم اکنون در کلاس اول دبیرستان مشغول به تحصیل است و بنابر گفته پدر و مادر، در برخی درس‌ها نمره لازم را جهت قبولی نیاورده است. علایم بلوغ بیمار طبیعی می‌باشند. رشد نامتقارن اندام‌ها سیر پیش‌رونده‌ای داشته است. علت

مقدمه

سندرم پروتئوس یک سندرم هامارتونوپلاستیک است که در آن، رشد نامعمول استخوان‌ها، پوست و سر و مجموعه‌ای از علایم دیگر رخ می‌دهد^۱. این سندرم اولین بار توسط مایکل کوهن در سال ۱۹۷۹ تشخیص داده شد و در سال ۱۹۸۳ یک متخصص کودکان در آلمان به نام Rudolf Widemann، آن را سندرم پروتئوس نام نهاد^۱.

پروتئوس در لغت به معنای چندشکلی (پلی‌مورفوس) می‌باشد و نام یکی از خدایان یونانی است که خود را به اشکال مختلف تبدیل می‌کرده است. این نام خود گویای تظاهرات بسیار متنوع این بیماری است^۲.

قبل از توصیف این بیماری توسط Michael Cohen، در گزارش بیمارانی دیگر، شواهدی مبنی بر این که آن‌ها مبتلا به این سندرم بوده‌اند، به چشم می‌خورد. ا ز جمله در سال ۱۸۸۴، Fredrik Treves، فردی معروف به مرد فیلی (elephant man) را توصیف کرد که هم‌اکنون عقیده بر این است که وی مبتلا به سندرم پروتئوس بوده است (کف پای وی هیپرپلازی سربریفورم داشت که پاتوگنومیک این سندرم می‌باشد^۳).

تا کنون بیش از ۵۰ مورد از این بیماری گزارش شده‌اند. در این موارد گزارش‌شده، تظاهرات پوستی، استخوانی، قلبی، دندان‌ی، احشایی، مغزی و ... وجود داشته‌اند. تنها در معدودی از این موارد، بیمار تحت معاینه کامل چشمی قرار گرفته است و

دکتر احمد میرشاهی - گزارش یک مورد سندرم پروتئوس با تظاهرات منحصربه‌فرد چشمی

در معاینه فوندوس، در هر دو چشم، مدیا پاک است و دیسک طبیعی به نظر می‌رسد. ماکولای هر دو چشم هایپوپلازی دارند و رفلکس ماکولای هر دو طرف کم شده است. سرخرگ‌های شبکیه، انشعاب غیرطبیعی دارند و سیاهرگ‌های شبکیه در هر دو چشم (به ویژه در چشم چپ) در سمت تحتانی و نازال، متسع و در سمت فوقانی و تمپورال، باریک می‌باشند (شکل ۹). معاینه محیط فوندوس طبیعی است. آنژیوگرافی با فلورسین غیر از موارد گفته‌شده در بالا، یافته قابل توجهی دیگری ندارد. هیچ‌گونه هایپرفلورسانس یا هایپوفلورسانس غیرطبیعی وجود ندارد (شکل‌های ۱۰ و ۱۱).

بررسی‌های آزمایشگاهی

در CBC بیمار، کم‌خونی هایپوکروم میکروسیتیر مشهود است (Hb=۴٫۷، Hct=۱۴٫۹٪، MCV=۵۹٫۵، MCH=۱۸٫۸، WBC=۴۵۰۰، PMN=۴۲٪، Lymph=۴۹٪، Eos=۴٪، Mono=۴٪، Fe=۲۵، PLT=۲۵۴۰۰۰). در سایر آزمایش‌ها، TIBC=۴۳۱ و Ferritin=۶ می‌باشد. آزمایش‌های کبدی، BUN، Cr، FBS، U/A و آزمایش مدفوع بیمار طبیعی می‌باشند.

بررسی‌های پرتونگاری و الکتروفیزیولوژیک

در ECG بیمار، موج T معکوس در اشتقاق‌های تحتانی D_۲، D_۳ و AVF وجود دارد. نتایج اکوگرافی قلب بدین شرح است: LVEF خوب، اندازه حفرات طبیعی، عدم AI، عدم MS، MR در حد ۱⁺، عدم PS، PI در حد ۱⁺، عدم TR و عدم AS. CXR بیمار طبیعی به نظر می‌رسد. در پرتونگاری ستون فقرات، کیفواسکولیوز مشهود است (شکل ۷). پرتونگاری جمجمه بیمار طبیعی است و هیچ‌گونه عدم تقارن یا اگزوستوز در آن وجود ندارد. در پرتونگاری اندام‌ها، متاتارس‌ها و استخوان‌های انگشتان ۱، ۲ و ۳ در پای راست بزرگ‌تر از حد طبیعی و نیز از طرف دیگر می‌باشند (شکل ۱۲).

در سونوی شکم و لگن، کبد، مجاری صفاوی، کیسه صفرا، لوزالمعده، طحال، مثانه، رحم و تخمدان‌ها طبیعی می‌باشند. در انتهای تحتانی حالب راست، یک اتساع نسبی و در انتهای آن احتمالاً یک سنگ به قطر ۳ میلی‌متر وجود دارد. در کلیه‌ها، علایمی از هیدرونفروز یا نفرولیتیز دیده نمی‌شود. اکوی کلیه‌ها

مراجعه فعلی بیمار به پزشک، ضایعات قرمز رنگ متعدد در اندام‌های فوقانی و تحتانی و بزرگ بودن اندام‌های یک طرف بدن (سمت راست) بوده است. بیمار هیچ‌گونه علایم چشمی یا شکایتی از سایر قسمت‌های بدن نداشته است.

معاینه پوست، اندام‌ها و دستگاه اسکلتی

در معاینه اندام‌ها، اندام تحتانی سمت راست (به ویژه نیمه تحتانی آن) از سمت چپ بزرگ‌تر است. ماکروداکتیلی در تمامی انگشتان دست و پای راست وجود دارد (شکل‌های ۲، ۳ و ۴).

در معاینه پوست، در قسمت قدامی ساعد و ساق بیمار، ضایعات متعددی به رنگ قرمز قهوه‌ای با حدود مشخص که هر یک قطری حدود ۴-۳ cm دارند و با فشار دست محو می‌شوند، وجود دارند (شکل‌های ۲، ۳، ۴ و ۵). در پوست پشت تنه بیمار، علاوه بر ضایعات گفته‌شده در بالا، ضایعات زگیلی با نمای پاپیلوماتو نیز وجود دارند (شکل ۶).

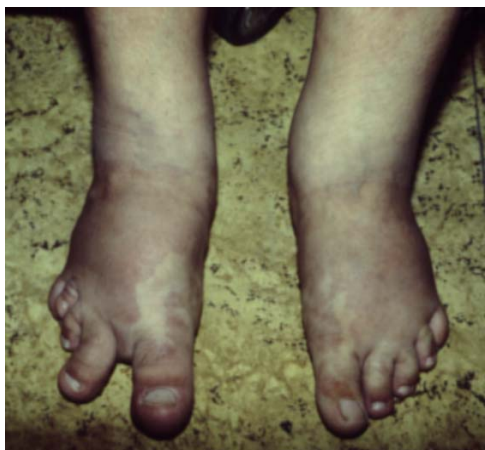در معاینه ستون فقرات بیمار، کیفواسکولیوز مشهود است (شکل ۷). در معاینات دندان‌ها، بد بسته شدن دندان‌ها (malocclusion) دیده می‌شود (شکل ۸).

معاینه چشمی

دید چشم راست ۸/۱۰ و چشم چپ ۹/۱۰ است. رفرکشن سیکلوپلژیک چشم راست ۰٫۲۵×۱۸۰ -۰٫۳۷+ و چشم چپ ۰٫۵×۱۸۰ -۱٫۲۵+ می‌باشد و اصلاح انکساری هیچ تغییری در دید بیمار ایجاد نمی‌کند. پلک هر دو چشم طبیعی است و اثری از ناهنجاری یا تومور در آن‌ها وجود ندارد. ملتحمه و صلبیه بیمار، رنگ طبیعی دارند و فاقد هرگونه ضایعه غیرطبیعی می‌باشند. مردمک هر دو چشم، گرد، منظم و دارای واکنش می‌باشند و مارکوس‌گان هر دو چشم منفی است. قرنیه و عنبیه در هر دو چشم طبیعی است. اتاق قدامی در هر دو چشم عمیق و پاک است. در هر دو چشم، آب‌مروارید زیرکپسولی خلفی (۲-۱) وجود دارد که محور بینایی را درگیر کرده است. زجاجیه قدامی (AV) در هر دو چشم پاک است، زاویه هر دو چشم طبیعی‌اند و IOP در هر دو چشم (ساعت ۱۰ صبح) ۱۳ میلی‌متر جیوه است.

و افتراق کورتیکومدولاری آنها طبیعی است. CT-اسکن قفسه

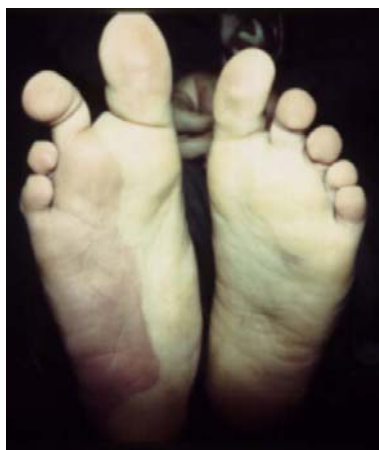سینه و شکم طبیعی است.



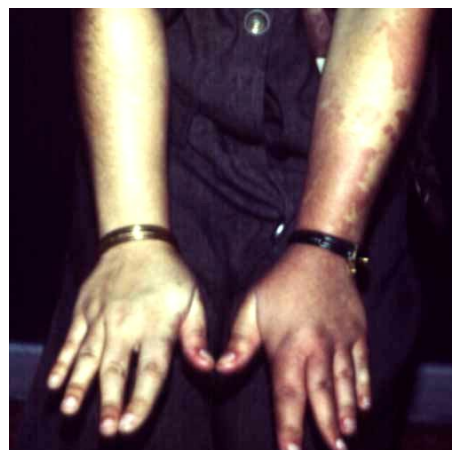شکل ۲- نمای ضایعات جلدی و هایپرتروفی اندام تحتانی بیمار



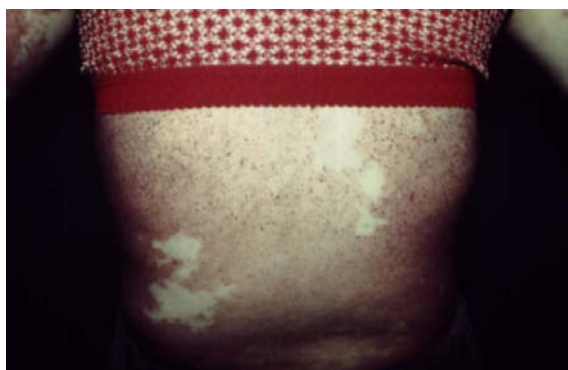شکل ۱- نمای روبرو از چهره بیمار



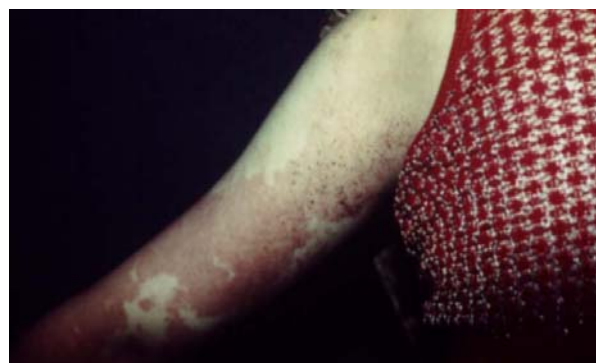شکل ۴- ماکروداکتیلی در انگشتان پای راست بیمار



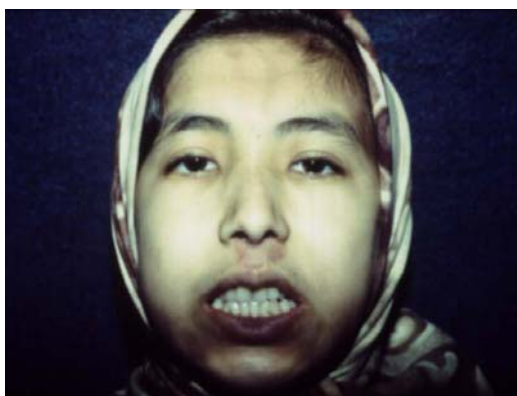
شکل ۳- نمای ضایعات جلدی در اندام فوقانی بیمار



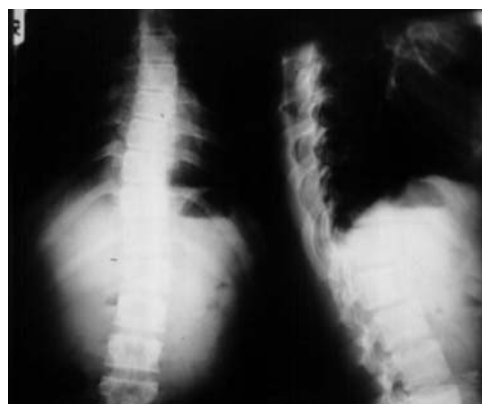
شکل ۶- ضایعات پاپیلوماتو در پشت تنه بیمار



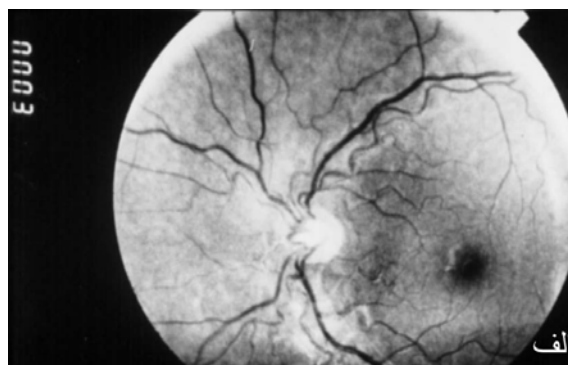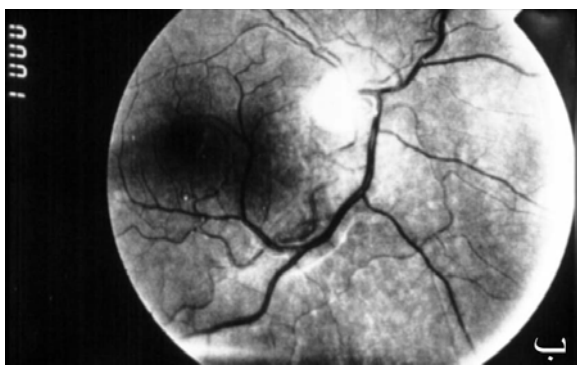
شکل ۵- ضایعات جلدی در اندام فوقانی بیمار



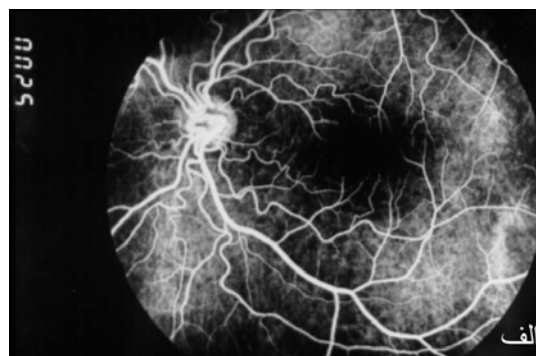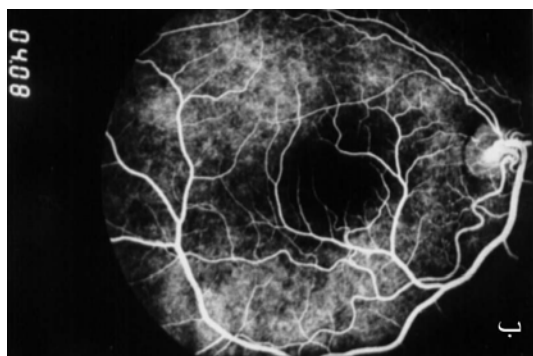
شکل ۸- بد بسته شدن دندان‌ها (malocclusion)



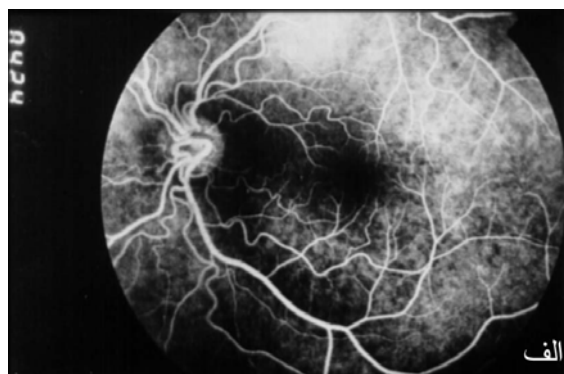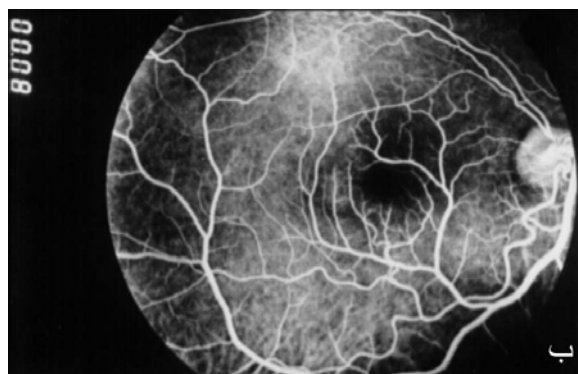
شکل ۷- پرتونگاری ستون مهره‌های بیمار: کیفواسکولیوز مشهود است.



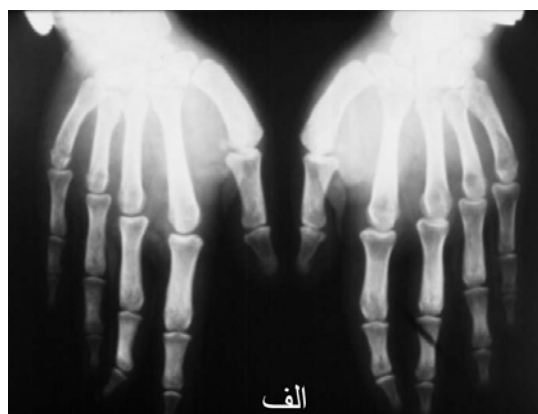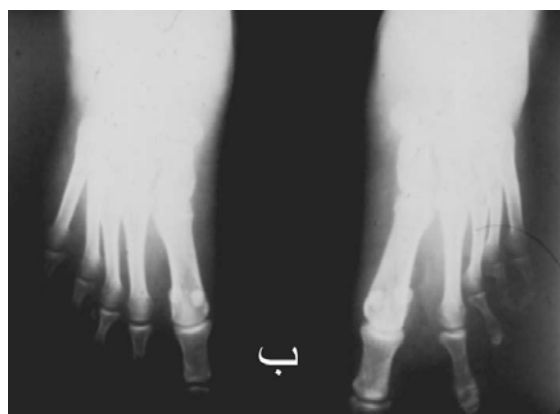
شکل ۹- عکس فوندوس چشم چپ (الف) و راست (ب)



شکل ۱۰- نمای آنژیوگرافی با فلورسین در چشم چپ (الف) و راست (ب) بیمار در مرحله شریانی-وریدی



شکل ۱۱- نمای آنژیوگرافی با فلورسین در چشم چپ (الف) و راست (ب) بیمار در مرحله تاخیری



شکل ۱۲- پرتونگاری از دستها (الف) و پاهای (ب) بیمار

تظاهرات این سندرم عبارتند از^{۱-۸}:

(۱) تظاهرات پوستی:

(الف) هیپرتروفی نامتقارن صورت، اندامها (به ویژه انگشتان)، تنه یا هر ترکیبی از آنها.

(ب) ضایعات هتروژن پوستی: ضخیم شدن کف دست و پا به شکل سربریفورم (شبیه چین‌های مغزی) می‌باشد که پاتوگنومیک این سندرم است، تومورهای زیرجلدی، خال اپیدرمی (که نمایی زگیلی و پاپیلوماتو دارد) و ناهنجاری‌ها عروقی (نووس فلاموس، آنژیوکراتوما، همانژیوم کاورنو، لنفانژیوم، واریس سیاهرگ‌های سطحی).

(۲) تظاهرات غیرپوستی:

(الف) اسکولیوز، ماکروداکتیلی، تالیپس اکوینوس، کلسیفیکاسیون و نازکی قشر استخوان‌های بلند و میوپاتی.
(ب) ماکروسفالی، کرانیوسینوستوز و polymicrogyria.

بحث

چنان‌که گفته شد، سندرم پروتئوس یک سندرم هامارتونئوپلاستیک است. این سندرم اسپورادیک است و هر دو جنس در آن به طور یکسان گرفتار می‌شوند. هیچ توزیع نژادی یا جغرافیایی خاصی در آن مشاهده نشده است. Happle عقیده دارد که یک ژن اتوزومی غالب کشنده (lethal) عامل این بیماری است و به علت موزایسیسم جهش، موجود حاصل زنده می‌ماند. اختلالات کروموزومی در مطالعات روتین سیتوژنتیک دیده نشده است ولی یک بیمار با یک سگمان اضافی روی بازوی بزرگ کروموزوم ۱ گزارش شده است. حداقل بعضی از اختلالات این سندرم در زمان تولد وجود دارند و یا در سال اول زندگی ظاهر می‌شوند. این اختلالات تا بلوغ پیشرفت می‌کنند^۱.

از نظر تشخیص‌های افتراقی، بیمار هیچ‌یک از علائم نوروفیبروماتوز نوع ۱ (لکه‌های شیر قهوه‌ای، فرکل زیربغلی، ندول لیش و نوروفیبروما) را ندارد.

سندرم مافوسی و اولیر، دارای انکوندروم متعدد هستند که در این بیمار وجود ندارند. سندرم بنیان دارای ماکروسفالی و لیوم است که در بیمار ما وجود ندارد و رشد نامتقارن اندام‌ها و خال اپیدرمی که در بیمار ما دیده می‌شود، در سندرم بنیان وجود ندارد.

در سندرم کلیپل-ترناونی-ویر، ناهنجاری‌های عروقی و رشد نامتقارن، تنها یک اندام را درگیر می‌کنند؛ در حالی که ناهنجاری‌های عروقی در هر چهار اندام این بیمار یافت می‌شوند. از تظاهرات چشمی گزارش شده، تنها آب‌مروراید در این بیمار یافت می‌شود (اگرچه بعضی تظاهرات مانند گلوکوم یا RD ممکن است در سال‌های بعد در این بیمار ظاهر شوند). مختصر کاهش دید بیمار با وجود این آب‌مروراید توجیه می‌شود.

تعدادی از تظاهرات چشمی موجود در این بیمار (هایپوپلازی ماکولا و ناهنجاری عروقی)، نه تنها در سندرم پروتئوس گزارش نشده‌اند، بلکه از نظر ترمینولوژی بیماری‌های چشم نیز تا جایی که نویسندگان مطلعند، نامی برای این ناهنجاری‌های عروق شبکیه (اتساع سیاهرگ‌ها در قسمت تحتانی و نازال و باریک بودن آن‌ها در قسمت فوقانی و تمپورال) در منابع ذکر نشده است. البته با توجه به این که تنها معدودی از بیماران گزارش شده مبتلا به این سندرم تحت معاینه کامل چشمی قرار گرفته‌اند، احتمال وجود این ناهنجاری‌ها در بیماران معاینه‌نشده وجود دارد.

در این بیمار، علاوه بر موارد گفته شده، کم‌خونی شدید فقر آهن (بدون وجود خون مخفی در مدفوع و بدون سابقه‌ای از هایپرمنوره یا خون‌ریزی از نقطه دیگر بدن) و سنگ حالب نیز یافت شده است. این دو مساله می‌توانند مستقل از این سندرم و یا از تظاهرات جدید (و گزارش نشده) آن باشند.

برای بررسی علت وجود موج T معکوس در سطح تحتانی قلب، بررسی‌های بیش‌تری لازم است تا رابطه آن با این سندرم مشخص گردد.

ج) بیماری‌های مادرزادی قلب، مالفورمیشن گوش، پروگناتیسم، بد بسته شدن دندان‌ها، هایپودونتی (hypodontia) و هایپوپلازی انامل دندان.

د) اغلب از هوش طبیعی برخوردارند ولی عقب‌ماندگی ذهنی نیز گزارش شده است.

ه) تومورها: هامارتوم برونش، کیست کلیه و ریه، آدنوم پاروتید، مننژیوم و آدنوکارسینوم پاپیلاری بیضه (و) نقص ایمنی

۳) تظاهرات چشمی:

تظاهراتی که تا کنون در این سندرم گزارش شده‌اند عبارتند از استرابیسم، نیستاگموس، تومورهای اپی‌بولبار، نزدیک‌بینی بالا، اختلالات پیگمانته شبکیه، RD، آب‌مروراید، هامارتوم سگمان خلفی، کولوبوم شبکیه، هتروکرومی عنبیه، گلوکوم، پاپیل‌ادمای مزمن، آتروفی عصب بینایی، تومور صلبیه، اسکلرای آبی‌رنگ، تله‌کانتوس، اپی‌بلفارون، همی‌مگالی عصب بینایی و اگزوستوز پیری‌اریتال.

تشخیص این بیماری بر مبنای معیارهایی است که توسط Biesecker و همکاران ابداع شده‌اند (جدول ۱). مهم‌ترین تشخیص‌های افتراقی این بیماری عبارتند از نوروفیبروماتوز، کلیپل-ترناونی-ویر (Klippel-Trenaunay Weber)، بنیان-ریلی-روالکابا (Bannayan-Riley-Ruvalcaba)، مافوسی (Maffuci) و اولیر (Oilyer)^{۸-۱}.

چنان‌که گفته شد، بیمار ما از معیارهای این سندرم، معیارهای عمومی را داراست؛ یعنی توزیع ضایعاتش به صورت موزاییک است، سیر بیماری پیش‌رونده بوده است و هیچ‌گونه سابقه فامیلی ندارد (بیماری اسپورادیک است). از معیارهای اختصاصی، بیمار دو معیار گروه B و یک معیار گروه C را داراست؛ یعنی بیمار دارای خال اپیدرمی (در پشت تنه)، رشد نامتقارن اندام‌ها (هر دو گروه B) و ناهنجاری‌های عروقی روی اندام‌ها (گروه C) می‌باشد و بنابراین تشخیص سندرم پروتئوس برای وی مسجل است.^۱

همانند سایر بیماران سندرم پروتئوس، اختلالات این بیماری هنگام تولد یا سال اول زندگی ظاهر شده‌اند. سایر تظاهرات سندرم پروتئوس نظیر ماکروداکتیلی، کیفواسکولیوز و بد بسته شدن دندان‌ها نیز در این بیمار وجود دارند.

در پایان، بر این نکته تاکید می‌شود که یافته‌های این مقاله، کشورهای دیگر) ممکن است تظاهرات دیگری بر این تابلوی حاصل معاینه یک بیمار در فاصله زمانی کوتاه (حدود ۲ ماه) بوده‌اند و با پی‌گیری این بیمار و بیماران مشابه (در مراکز بالینی اضافه شوند که باعث تایید یا نقض موارد مندرج در این مقاله گردند.

جدول ۱- معیارهای عمومی و اختصاصی سندرم پروتئوس^۱

General Criteria		
The general characteristic of mosaic (the juxtaposition in an organism of genetically different tissue) distribution of lesions progressive course and sporadic occurrence in a given patients.		
Specific Criteria		
A category a abnormality, if present, suffices for the diagnosis of proteus syndrome. Connective tissue nevi are common and are facultative but not obligatory		
Diagnostic criteria of Proteus Syndrome		
For Diagnosis: General Criteria (Mandatory) : Mosaic distribution of lesions Progressive Course Sporadic Occurrence	Specific criteria (Category signs): Either one from A Or Two from B Or Three from C	
A	1. Connective tissue nevus	Common
B	1 – Epidermal nevus	Common
	2 – Disproportionate over growth (one of mor)	
	- Limbs	Common
	Arms/legs	Common
	Hands/Feet/digits	
	-Skull	UnCommon
	Hyperostosis	
	- Vertebrae	Common
	Megaspondylodysplasia	
	- Visera	UnCommon
C	Spleen / thymus	
	3 – Specific tumors before end of second decade (either one)	UnCommon
	- bilateral ovarian cystadenoma	UnCommon
	- parotid nomomorphic adenoma	
	1 – Dysregulated adipose tissue (either one)	
	- Lipoma	Common
	- Regional absence of fat	Common
	2 – Vascular malformations (one of more)	
	- Capillary Malformation	Common
	- Venous malformation	Common
	- Lymphatic malformation	Common
	3 – Facial Phenotype	
	- Dolichocephaly	UnCommon
	- Long face	
	- Minor downslanting of palpebral fissures and / or minor ptosis	
	Low nasal bridge	
	Wide or antverted nares	
	Open mouth at rest.	

Sheard RM, Pope FM, Snead MP. A novel ophthalmic presentation of the proteus syndrome. *Ophthalmology* 2002;109:1192-1195.

منابع

- 1- Sheard RM, Pope FM, Snead MP. A novel ophthalmic presentation of the proteus syndrome. *Ophthalmology* 2002;109:1192-1195.
- 2- De Becker J, Gajda DJ, Gilbert-Barness E. Ocular manifestation in proteus syndrome. *Am J Med Genet* 2000;92:350-352.
- 3- Burke JP, Bowell R, O'doherty L, Irland W. Proteus syndrome: ocular complications. *J Pediatr Ophthalmol Strabismus* 1988;25:99-102.
- 4- Bouzas EA, Krasnewich D, Koutroumanidis M, Papadimitriou A, Marini JC, Kaiser MI. Ophthalmologic examination in the diagnosis of proteus syndrome. *Ophthalmology* 1993;100:334-338.
- 5- Del Rosario Barona-Mazuera M. Proteus syndrome: new finding in seven patients. *Pediatr Dermatol* 1997;14:1-5.
- 6- Lessner A , Margo CE. Eyelid tumors in the proteus syndrome. *Am J Ophthalmol* 1991;111:521-522.
- 7- Sheard RM, Snead MP. Proteus syndrome associated with ocular anomalies. *Eye* 2001;15:690-691.
- 8- Venugopalan P. Proteus syndrome: a variant with eye involvement. *Eye* 2001;15:116-118.