

Outcomes of Keratorefractive Surgery for Management of Postkeratoplasty Astigmatism in Keratoconus

Sharifi A, MD; Javadi MA, MD; Jafarinasab MR, MD; Anisian A, MD

Purpose: To evaluate the outcomes of keratorefractive surgery for correction of postkeratoplasty astigmatism in keratoconus.

Methods: In this retrospective study, surgical records of 45 eyes of 45 patients that underwent relaxing incisions with or without compressive sutures were evaluated. The minimum interval between complete suture removal and operation was 1 month. Location and extent of incisions were determined by topography. Intraoperative keratoscopy was performed to determine if compressive sutures were needed.

Results: Mean age at the time of corneal graft surgery was 29.6 ± 9.1 years. Mean interval between keratoplasty and keratorefractive surgery was 18.4 ± 8.8 months. Follow up period was 17.2 ± 12.3 months. Preoperative refractive astigmatism was 7.25 ± 1.59 D and keratometric astigmatism was 8.33 ± 2.37 D. After surgery, these values reached 4.14 ± 1.67 D and 4.42 ± 1.88 D, respectively ($P < 0.0001$). Moderately 0.34 D myopic shift occurred. BSCVA was $\geq 20/40$ in 76.5% of the eyes before and 93.3% after surgery. Mean BSCVA in LogMAR was 0.28 (20/40) before and 0.17 (20/30) after surgery (one Snellen line increase of vision), $P < 0.0001$.

Conclusion: Keratorefractive surgery by relaxing incisions with or without compressive sutures is a safe and effective procedure to reduce postkeratoplasty astigmatism in keratoconus.

Key words: keratorefractive surgery, postkeratoplasty astigmatism, keratoconus, relaxing incision, compressive suture

- Bina J Ophthalmol 2005; 10 (3): 352-362.

نتایج جراحی کراتورفرکتیو در اصلاح آستیگماتیسم بعد از پیوند قرنیه در چشم‌های مبتلا به قوز قرنیه

دکتر علی شریفی^۱، دکتر محمدعلی جوادی^۲، دکتر محمدرضا جعفری‌نسب^۳ و دکتر آرش انیسیان^۴

چکیده

هدف: ارزیابی نتایج جراحی کراتورفرکتیو برای اصلاح آستیگماتیسم بعد از انجام پیوند قرنیه در چشم‌های مبتلا به قوز قرنیه.

روش پژوهش: در این مطالعه پرونده ۴۵ چشم از ۴۵ بیمار که با استفاده از برش‌های شل‌کننده (relaxing incision) با یا بدون بخیه تقویت‌کننده (compressive suture) جراحی شده بودند، مورد بررسی قرار گرفت. حداقل فاصله برداشتن کامل بخیه تا انجام عمل کراتورفرکتیو، یک ماه بود. محل و وسعت برش‌ها با توپوگرافی تعیین گردید. برای انجام بخیه‌ها، از کراتوسکوپی حین جراحی استفاده شد.

یافته‌ها: سن بیماران در زمان پیوند قرنیه 29.6 ± 9.1 سال، فاصله پیوند تا جراحی کراتورفرکتیو 18.4 ± 8.8 ماه و مدت پی‌گیری بعد از جراحی 17.2 ± 12.3 ماه بود. قبل از جراحی اصلاحی، آستیگماتیسم رفرکتیو 7.25 ± 1.59 دیوپتر و آستیگماتیسم کراتومتریک 8.33 ± 2.37 دیوپتر بود. این ارقام بعد از جراحی، به ترتیب 4.14 ± 1.67 و 4.42 ± 1.88 دیوپتر

دکتر علی شریفی - تاثیر جراحی کراتورفرکتیو در کاهش آستیگماتیسم

رسیدند ($P < 0.0001$). به طور متوسط 0.34 دیوپتر جابه‌جایی به سمت نزدیک‌بینی ایجاد شد. قبل از جراحی $76/5$ درصد چشم‌ها و بعد از جراحی $93/3$ درصد چشم‌ها دارای دید اصلاح‌شده $20/40$ یا بهتر بودند. متوسط بهترین دید اصلاح‌شده با عینک از 0.28 لاگمار ($20/40$) قبل از عمل کراتورفرکتیو به 0.17 لاگمار ($20/30$) بعد از عمل رسید ($P < 0.0001$) که معادل متوسط یک خط اسنلن افزایش دید است.

نتیجه‌گیری: انجام عمل جراحی با برش‌های شل‌کننده با یا بدون بخیه، روشی نسبتاً موثر و ایمن در کاهش آستیگماتیسم بعد از پیوند قرنیه در چشم‌های مبتلا به قوز قرنیه می‌باشد.

• مجله چشم‌پزشکی بینا ۱۳۸۴؛ سال ۱۰، شماره ۳: ۳۶۲-۳۵۲.

• پاسخ‌گو: دکتر محمدعلی جوادی

۱- استادیار - چشم‌پزشک - دانشگاه علوم پزشکی کرمان

۲- استاد - چشم‌پزشک - دانشگاه علوم پزشکی شهید بهشتی

۳- استادیار - چشم‌پزشک - دانشگاه علوم پزشکی شهید بهشتی

۴- پزشک عمومی - پژوهشگر - مرکز تحقیقات چشم - دانشگاه علوم پزشکی شهید بهشتی

تهران - پاسداران - بوستان نهم - بیمارستان لبافی‌نژاد - مرکز تحقیقات چشم

تاریخ دریافت مقاله: ۱۸ دی ۱۳۸۲

تاریخ تایید مقاله: ۲ شهریور ۱۳۸۳

مقدمه

قوز قرنیه یکی از شایع‌ترین علل پیوند قرنیه در ایران^۱ و برخی کشورها^۲ می‌باشد. آستیگماتیسم، یکی از عوارض شایع و مهم‌ترین علت کاهش رضایت بیماران بعد از عمل پیوند قرنیه، در بیماران مبتلا به قوز قرنیه می‌باشد.^۳ علاوه بر بیماری قرنیه‌ای منجر به پیوند، عوامل دیگری نیز بر میزان آستیگماتیسم بعد از پیوند قرنیه نقش دارند که شامل روش ترافین کردن، روش بخیه زدن، اندازه پیوند و میزان اختلاف قطر دهنده و گیرنده می‌باشند.^۴

روش‌های مختلفی که جهت اصلاح و یا کم کردن آستیگماتیسم استفاده شده‌اند، شامل تنظیم بخیه پیوسته (در ماه‌های اول بعد از پیوند) و برداشتن انتخابی بخیه‌های مجزا^{۵-۸}، گوه‌برداری (wedge resection)^۹، کراتوتومی ذوزنقه‌ای (trapezoidal keratotomy)^{۱۰}، کراتوتومی عرضی^{۱۱}، PRK (کراتکتومی فوتورفرکتیو)^{۱۲}، لیزیک^{۱۳} و برش‌های شل‌کننده (relaxing incision) با یا بدون بخیه تقویت‌کننده (compressive suture)^{۱۴-۱۶} می‌باشد. در این میان، انجام برش‌های شل‌کننده با یا بدون بخیه تقویت‌کننده، به عنوان یک روش موثر و ایمن شناخته شده است^{۱۷، ۱۸}.

برای مشخص کردن محل و وسعت برش‌های شل‌کننده، از روش‌های مختلفی استفاده شده است. قبل از پیدایش

توپوگرافی، این روش‌ها شامل کراتومتري، تعیین عیب انکساری (محور آستیگماتیسم) و کراتوسکوپی حین عمل جراحی بودند.^{۱۹} بعد از تکامل توپوگرافی، استفاده از این ابزار به عنوان روشی مطلوب‌تر، مدنظر قرار گرفته است.^{۲۰} در این روش، برش‌ها با مشخص کردن محور پرشیب (steep) قرنیه انجام می‌شوند و با توجه به قرینه بودن یا نبودن منطقه پرشیب، از برش‌های قرینه یا غیرقرینه جهت اصلاح سیلندر استفاده می‌شود.^{۲۱} این بررسی به منظور ارزیابی تاثیر برش‌های شل‌کننده با یا بدون بخیه در اصلاح آستیگماتیسم بعد از پیوند قرنیه در قوز قرنیه انجام شده است.

روش پژوهش

در این مطالعه، پرونده پزشکی بیمارانی که به علت آستیگماتیسم بالا به دنبال پیوند قرنیه، در فاصله زمانی تیرماه ۱۳۷۷ تا دی‌ماه ۱۳۸۱ در یک کلینیک خصوصی تحت عمل جراحی کراتورفرکتیو به روش برش شل‌کننده با یا بدون بخیه تقویت‌کننده قرار گرفته بودند، بررسی شد. همه بیماران توسط یک جراح (م.ع.ج) تحت عمل جراحی پیوند قرنیه و جراحی کراتورفرکتیو قرار گرفته بودند. علت پیوند قرنیه در همه موارد قوز قرنیه بود. قبل از جراحی کراتورفرکتیو، همه بخیه‌ها

جراحی، رسیدن به مقداری بیش‌اصلاحی بود تا میزان برگشت آستیگماتیسم بعد از عمل جراحی به حداقل برسد.

پی‌گیری بعد از جراحی

بعد از جراحی، بیماران در روز اول، یک هفته بعد، یک ماه بعد و بعد از آن، هر یک ماه تا ۳ ماه و هر سه ماه تا یک سال و سپس هر ۶ ماه یک بار، معاینه شدند. در هر معاینه، دید اصلاح‌شده، کراتومتری، عیب انکساری و فشار چشم اندازه‌گیری و معاینه با اسلیت‌لمپ انجام شد. از روز بعد از عمل، قطره کلرامفنیکل و بتامتازون هر ۶ ساعت شروع شد. قطره کلرامفنیکل بعد از ۵ روز و قطره بتامتازون به تدریج ظرف ۷ تا ۱۰ روز قطع شد. بخیه‌ها از هفته سوم تا ششم بعد از جراحی، براساس توپوگرافی یا کراتومتری، به صورت انتخابی برداشته شدند. در صورتی که نتیجه عمل جراحی مطلوب نبود، حداقل ۳ ماه بعد از جراحی کراتورفرکتیو، جهت عمل جراحی مجدد تصمیم‌گیری می‌شد.

بیمارانی که جهت پی‌گیری مناسب مراجعه نکرده بودند و یا کم‌تر از ۳ ماه پی‌گیری شده بودند، از مطالعه حذف شدند. در چشم‌هایی که بیش از یک بار تحت عمل جراحی اصلاح عیب انکساری قرار گرفته بودند، فاصله پیوند تا اولین جراحی کراتورفرکتیو، ملاک محاسبه قرار گرفت و فاصله جراحی کراتورفرکتیو آخر تا آخرین معاینه، به عنوان مدت پی‌گیری در نظر گرفته شد.

یافته‌ها

در این مطالعه، پرونده پزشکی ۴۵ چشم از ۴۵ بیمار (۳۲ مرد و ۱۳ زن) مورد بررسی قرار گرفت. فاصله عمل جراحی پیوند قرنیه تا جراحی کراتورفرکتیو $18/4 \pm 8/8$ (۴۶-۶ ماه) بود و بیماران بعد از جراحی کراتورفرکتیو $17/2 \pm 12/3$ (۴۸-۳ ماه) پی‌گیری شدند. سن بیماران در زمان پیوند قرنیه $29/6 \pm 9/1$ سال (۱۴ تا ۵۲ سال) بود.

مقادیر شاخص‌های کراتومتریک و رفرکتیو چشم‌های مورد بررسی به تفکیک قبل و بعد از جراحی رفرکتیو در جدول (۱) ارائه شده‌اند و دیده می‌شود که جراحی، به طور متوسط موجب کاهش آستیگماتیسم به میزان $3/9$ دیوپتر و حداکثر ۱۱ دیوپتر براساس کراتومتری و $3/11$ دیوپتر و حداکثر ۹ دیوپتر براساس

برداشته شده بودند. عیب انکساری (میزان آستیگماتیسم) حداقل یک ماه بعد از برداشتن کامل بخیه‌ها تعیین گردیده و در تمام موارد حداقل یک ماه بعد از برداشتن بخیه‌ها، نسبت به انجام عمل کراتورفرکتیو اقدام شده بود.

ملاک تصمیم‌گیری برای انجام جراحی کراتورفرکتیو، وجود آستیگماتیسم بالاتر از ۴ دیوپتر، به شرط عدم تحمل عینک و یا عدم اصلاح مناسب دید با عینک (به علت آستیگماتیسم بالا) بود. قبل از معاینه، برای بیماران کراتومتری، اندازه‌گیری دید اصلاح‌نشده (UCVA)، بهترین دید اصلاح‌شده با عینک (BSCVA)، معاینه با اسلیت‌لمپ، اندازه‌گیری فشار چشم و سنجش غیرعینی (subjective) عیب انکساری انجام شده بود. در تمام موارد، قبل از جراحی کراتورفرکتیو، توپوگرافی قرنیه انجام و بر اساس آن، محل محور شیب قرنیه و وسعت این منطقه مشخص شد و محل و وسعت برش‌ها تعیین گردید. براساس توپوگرافی، یک یا دو برش به طول ۶۰ تا ۹۰ درجه انجام شد.

روش جراحی کراتورفرکتیو

عمل جراحی تحت شرایط استریل و بی‌حسی موضعی با قطره تتراکائین ۰/۵ درصد انجام شد. قبل از عمل، جهت بررسی میزان تغییر آستیگماتیسم با انجام جراحی، کراتوسکوپی انجام شد و محور سیلندر تعیین گردید. محل شیب قرنیه و وسعت آن در توپوگرافی مشخص شد و حدود ناحیه شیب با کمک حلقه مندز (Mendez ring) علامت‌گذاری گردید. طول برش‌ها و تعداد آن‌ها براساس توپوگرافی و میزان آستیگماتیسم تعیین شد. سپس با تیغ جراحی شماره ۱۱، تحت بزرگ‌نمایی بالا، برش انجام شد. برش‌ها در محل حدفاصل (interface) پیوند ایجاد شدند و عمق برش‌ها براساس تجربه جراح، حدود ۹۵-۹۰ درصد ضخامت قرنیه (تقریباً تا سطح دسمه) بود. بسته به وسعت و محل ناحیه شیب، در هر طرف یک یا ۲ برش قرینه یا غیرقرینه ایجاد شد.

بعد از تکمیل برش‌ها، با انجام کراتوسکوپی، در صورتی که میزان اصلاح آستیگماتیسم مطلوب نبود؛ از بخیه‌های تقویت‌کننده با نایلون ۰-۱۰ (آلکان) در محور عمود بر برش استفاده می‌شد. تعداد، میزان کشش و محل بخیه‌ها، براساس کراتوسکوپی حین عمل تعیین می‌شد (۲ تا ۶ بخیه). هدف

۱/۰۸ دیوپتر (۵- تا ۱/۵+ دیوپتر) و بعد از جراحی ۰/۲۸ دیوپتر (۳- تا ۱/۵+ دیوپتر) بود.
 میانگین آستیگماتیسم قبل از عمل در مردان و زنان به ترتیب ۸/۱۵±۲/۳۰ و ۸/۶۵±۲/۶۱ دیوپتر بود که بعد از عمل به ترتیب به ۴/۴۰±۱/۹۱ و ۴/۴۶±۱/۸۶ دیوپتر رسید (P=۰/۹۳).
 میزان آستیگماتیسم در مردان ۳/۷۸±۲/۷۴ دیوپتر و در زنان ۴/۱۹±۳/۴۹ دیوپتر بود (P=۰/۴۱). میزان اصلاح آستیگماتیسم در بیماران ۴۰ سال و کمتر ۳/۹۶±۲/۹۵ دیوپتر و در بیماران بالای ۴۰ سال ۳/۵۰±۳/۱۳ دیوپتر بود (P=۰/۷۲).

رفرکشن شده بود (P<۰/۰۰۰۱). هم‌چنین در مجموع به طور میانگین ۰/۳۴ دیوپتر افزایش نزدیک‌بینی براساس معادل کروی روی داد (P=۰/۱۶). کراتومتری کلی بیماران نیز به طور متوسط ۰/۴۵ دیوپتر افزایش یافت؛ یعنی شیب قرنیه به طور متوسط ۰/۴۵ افزایش یافت (P=۰/۰۲). در ۵ نفر (۱۰/۴ درصد) بعد از جراحی کراتورفکتیو، میزان آستیگماتیسم ۲ دیوپتر یا کم‌تر و در بقیه بیش از ۲ دیوپتر بود.
 اختلاف آستیگماتیسم رفرکتیو و کراتومتریک قبل از جراحی (کراتومتریک منهای رفرکتیو) به طور متوسط

جدول ۱- شاخص‌های کراتومتریک و رفرکتیو بر حسب دیوپتر در چشم‌های مورد مطالعه به تفکیک قبل و بعد از جراحی کراتورفکتیو

شاخص‌ها (دامنه)	قبل از جراحی	بعد از جراحی	میزان تغییر	میزان P
آستیگماتیسم کراتومتریک	۸/۳۳±۲/۳۷ (۴/۵ تا ۱۴/۵)	۴/۴۲±۱/۸۸ (۱/۵ تا ۹)	۳/۹±۲/۹ (۱* - تا ۱۱)	<۰/۰۰۰۱
آستیگماتیسم رفرکتیو	۷/۲۵±۱/۵۹ (۴ تا ۱۲)	۴/۱۴±۱/۶۷ (۱ تا ۷/۵)	۳/۱۱±۲/۲۱ (صفر تا ۹)	<۰/۰۰۰۱
معادل کروی	-۲/۷۱±۳/۱۶ (-۱۱ تا +۳/۲۵)	-۳/۰۵±۲/۸۷ (-۸/۲۵ تا +۱/۷۵)	۰/۳۴±۱/۴۹ (-۲/۷۵ تا +۳/۵)	۰/۱۶
کراتومتری	۴۵±۱/۸۳ (۴۱ تا ۴۹/۲۵)	۴۵/۴۵±۱/۶۴ (۴۱ تا ۴۹)	۰/۴۵±۱/۲۳ (-۲/۲۵ تا +۳/۵)	۰/۰۲

* علامت منفی به معنی افزایش آستیگماتیسم است.

دیوپتر، بالاتر از گروه دیگر بود (جدول ۳) (P<۰/۰۰۰۱). بین میزان اصلاح آستیگماتیسم و میزان آستیگماتیسم قبل از عمل، رابطه معنی‌داری وجود داشت؛ به طوری که هر چه میزان آستیگماتیسم قبل از عمل بیشتر بود، میزان اصلاح نیز بیشتر می‌شد (P=۰/۰۰۰۱ و $r=۰/۶۵$: پیرسون).

در مجموع ۱۸ چشم (۴۰ درصد) با برش‌های شل‌کننده و ۲۷ چشم (۶۰ درصد) با استفاده از برش شل‌کننده همراه با بخیه تحت عمل جراحی قرار گرفته بودند. میزان آستیگماتیسم قبل از جراحی در دو گروه براساس رفرکشن تفاوتی نداشت ولی براساس کراتومتری، در گروه با بخیه تقویت‌کننده به طور معنی‌داری بالاتر بود. میزان اصلاح آستیگماتیسم در دو گروه براساس هر دو معیار یکسان بود (جدول ۲). البته در ۱۱ مورد، میزان اصلاح آستیگماتیسم کم‌تر از ۲ دیوپتر بود که از این تعداد، ۴ مورد در گروه بدون بخیه و ۷ مورد در گروه با بخیه بودند (P=۰/۴۷).

جدول ۲- میزان آستیگماتیسم قبل از جراحی و میزان اصلاح براساس کراتومتری و رفرکشن به تفکیک روش جراحی کراتورفکتیو

میزان آستیگماتیسم (دیوپتر)	بدون بخیه	با بخیه	میزان P
کراتومتریک قبل از جراحی	۷/۲۸±۲/۲۵	۹/۰۲±۲/۲۲	۰/۰۱۴
میزان اصلاح	۳/۹۷±۲/۴۷	۳/۸۶±۳/۲۶	۰/۶۴
رفرکتیو قبل از جراحی	۷/۱۳±۲/۰۳	۷/۳۴±۱/۱۲	۰/۶۹
میزان اصلاح	۴/۳۰±۱/۹۵	۳/۹۱±۳/۱۶	۰/۶۴

با دسته‌بندی بیماران براساس میزان آستیگماتیسم کراتومتریک قبل از جراحی به دو گروه ۸-۴ دیوپتر و بیش از ۸ دیوپتر، میزان آستیگماتیسم اصلاح‌شده در گروه بیش از ۸

محور آستیگماتیسم کراتومتریکی با عمل جراحی ۱۸/۸۹±۲۲/۷۶ درجه (۰ تا ۸۵ درجه) چرخیده بود و محور آستیگماتیسم رفرکتیو ۲۰/۷۸±۲۲/۶۸ درجه (۰ تا ۹۰ درجه) جابه‌جا شده بود که اختلاف چرخش کراتومتریکی و رفرکتیو، معنی‌دار نبود (P=۰/۱۲).

BCVA پیش از جراحی، در ۳۳ چشم (۷۶/۵ درصد) برابر ۲۰/۴۰ یا بهتر و در ۱۲ چشم (۲۳/۵ درصد) کم‌تر از ۲۰/۴۰ بود. بعد از جراحی، BCVA در ۴۲ چشم (۹۳/۳ درصد) برابر ۲۰/۴۰ یا بهتر و در ۳ چشم (۷/۷ درصد) کم‌تر از ۲۰/۴۰ بود. دید اصلاح‌نشده براساس لاگمار (LogMAR)، قبل از جراحی

۱/۱۵±۰/۲۵ (۰/۶ تا ۱/۴) و بعد از عمل ۰/۸۹±۰/۳۷ (۰/۱ تا ۱/۵) بود (P=۰/۰۱۵). دید اصلاح‌شده قبل از جراحی ۰/۲۸±۰/۱۸ لاگمار (۰ تا ۰/۸) و بعد از عمل ۰/۱۷±۰/۱۱ لاگمار (۰ تا ۰/۴) بود (P<۰/۰۰۱)؛ یعنی دید اصلاح‌شده به طور متوسط از ۲۰/۴۰ به ۲۰/۳۰ (یک خط اسنلن) افزایش یافت. بعد از جراحی، دید اصلاح‌شده بیماران با تابلوی اسنلن نسبت به قبل از عمل، در ۳ مورد یک خط کاهش یافته بود، در ۱۷ مورد تغییر نکرده بود و در ۱۲ چشم یک خط، در ۳ چشم ۲ خط، در ۶ چشم ۳ خط و در ۲ چشم ۵ خط افزایش دید وجود داشت.

جدول ۳- تغییرات آستیگماتیسم کراتومتریکی برحسب دیوپتر به تفکیک گروه آستیگماتیسمی قبل از جراحی کراتورفرکتیو

میزان اصلاح آستیگماتیسم (دامنه)	آستیگماتیسم بعد از عمل (دامنه)	آستیگماتیسم قبل از عمل (دامنه)	تعداد (درصد)	گروه آستیگماتیسمی (دیوپتر)
۲/۴۹±۱/۵۸ (-۱ تا ۵/۵)	۴/۰۴±۱/۵۱ (۹ تا ۱/۵)	۶/۵۳±۱/۰۹ (۸ تا ۴/۵)	۲۳ (۵۱)	۴-۸
۵/۳۸±۳/۳۱ (-۰/۵ تا ۱۱)	۴/۸۱±۲/۱۶ (۸ تا ۱/۵)	۱۰/۲۰±۱/۸۲ (۱۴/۵ تا ۸/۵)	۲۲ (۴۹)	>۸
۳/۹۰±۲/۹۴ (-۱ تا ۱۱)	۴/۴۲±۱/۸۷ (۹ تا ۱/۵)	۸/۳۳±۲/۳۷ (۱۴/۵ تا ۴/۵)	۴۵ (۱۰۰)	جمع

مورد اول

مرد ۵۴ ساله‌ای بود که با دید شمارش انگشتان از ۵۰ سانتی‌متری در چشم راست و دید ۲۰/۸۰ در چشم چپ در تاریخ ۱۳۸۱/۱۲/۵ به علت قوز قرنیه، تحت عمل پیوند قرنیه با اندازه ۸-۸/۲۵ قرار گرفت. در تاریخ ۱۳۸۳/۲/۳۰، UCVA چشم راست ۲۰/۲۰۰ بود که با اصلاح ۴۵°×۸۱۰۰-۲/۰۰ به ۲۰/۴۰ و با صفحه سوراخ‌دار (pin hole) به ۲۰/۲۵ رسید. توپوگرافی چشم مزبور مطابق شکل (۱) بود که تحت جراحی کراتورفرکتیو قرار گرفت.

دو برش شل‌کننده به اندازه ۹۰-۸۰ درجه در محور شیب‌دار قرنیه (steep) و ۲ بخیه تقویت‌کننده در محور تخت (flat) آن زده شد.

در یک چشم، عمل جراحی کراتورفرکتیو ۲ بار انجام شد. یک چشم یک ماه بعد از جراحی کراتورفرکتیو دچار دفع پیوند (زیر اپی‌تلیومی و استرومایی) شد (۱۵ ماه بعد از پیوند). در یک چشم، به دنبال جراحی، نقص اپی‌تلیومی در مرکز قرنیه ایجاد شده بود که ظرف ۲۴ ساعت بهبود یافت. در یک چشم به علت عدم اصلاح آستیگماتیسم، پیوند مجدد انجام شد. یک چشم یک سال قبل از جراحی کراتورفرکتیو، به علت آستیگماتیسم بالا (بعد از پیوند قرنیه)، تحت عمل جراحی لیزیک قرار گرفته بود که به علت عدم اصلاح عیب انکساری با لیزیک، جراحی کراتورفرکتیو با برش شل‌کننده و بخیه تقویت‌کننده انجام شد. برای نمونه، دو مورد از بیماران معرفی می‌شوند.

کراتوتومی دوزنقه‌ای^{۱۰}، کراتوتومی عرضی^{۱۱}، PRK^{۱۲}، لیزیک^{۱۳} و برش‌های شل‌کننده با یا بدون بخیه تقویت‌کننده^{۱۴-۱۶} می‌باشند.

از بین روش‌های فوق، برش‌های شل‌کننده و لیزیک بیش‌تر مورد استفاده قرار گرفته‌اند. گرچه به تازگی لیزیک جهت اصلاح آستیگماتیسم و عیوب انکساری بعد از پیوند قرنیه با استقبال مواجه شده است اما باید اذعان داشت که انجام لیزیک پس از پیوند، به سادگی انجام آن در افراد عادی نمی‌باشد و عوارض آن بیش‌تر است. از طرفی لیزیک توانایی اصلاح آستیگماتیسم بالاتر از ۶ دیوپتر (و عملاً بالاتر از ۴ دیوپتر) را ندارد و همچنین به علت سیکلوتورشن چشم در وضعیت خوابیده، در صورتی که علامت‌گذاری صحیح محور آستیگماتیسم در وضعیت نشسته با کمک اسلیت‌لمپ انجام نشده باشد و یا بیمار چشم خود را در هنگام عمل حرکت دهد و ردیاب چشم (eye tracker) به خوبی عمل نکند؛ امکان افزایش آستیگماتیسم وجود دارد^{۱۳}. همچنین در مطالعه Febrato و همکاران^{۲۰} پیشنهاد شده است که برش‌های شل‌کننده یا بخیه تقویت‌کننده قبل از جراحی لیزیک، به منظور جلوگیری از ایجاد آستیگماتیسم نامنظم، همراه با اصلاح آمتریپی، انجام شود و لیزیک را به عنوان مکمل جراحی KRS معرفی نمودند.

در عوض، انجام جراحی با برش‌های شل‌کننده با یا بدون بخیه تقویت‌کننده، روش نسبتاً مناسبی است که در مقایسه با بسیاری از روش‌های دیگر، دارای امنیت بیش‌تر و مستلزم صرف هزینه کم‌تر می‌باشد^{۲۱}. در مطالعه حاضر با انجام عمل جراحی جهت اصلاح آستیگماتیسم به این روش، میزان آستیگماتیسم کراتومتریک از متوسط ۸٫۳۳ دیوپتر به ۴٫۴۲ دیوپتر (۳٫۹ دیوپتر کاهش) و آستیگماتیسم رفرکتیو از متوسط ۷٫۲۵ دیوپتر به ۳٫۹۹ دیوپتر (۳٫۱۱ دیوپتر کاهش) رسید.

در مطالعه Kirkness و همکاران^{۱۹} با انجام عمل جراحی مشابه روی ۳۹ چشم پیوندشده به علت قوز قرنیه، میزان آستیگماتیسم قبل از جراحی از متوسط ۸٫۹ دیوپتر به ۴٫۸ دیوپتر رسید (کاهش متوسط ۴٫۱ دیوپتر). McCartney و همکاران^{۱۷} تغییر آستیگماتیسم کراتومتریک در ۱۱ چشم را از 11.86 ± 3.75 دیوپتر به متوسط ۳٫۹۱ دیوپتر نشان دادند (کاهش متوسط ۷٫۹۵ دیوپتر). Coay و همکاران^{۱۶} با بررسی روی ۳۴ چشم پیوندشده، تغییر سیلندر از 9.14 ± 4.38 دیوپتر

در تاریخ ۱۳۸۳/۳/۱۲، کراتومتري چشم مزبور $41 \times 50 \times 5^\circ$ بود که یک بخیه در محور شیب‌دار، برداشته شد و ۳۲ روز پس از عمل، کراتومتري $43.5 \times 48.5 \times 20^\circ$ بود که بخیه باقی‌مانده هم برداشته شد. در روز ۵۱ پس از عمل، دید چشم راست با اصلاح $3.50 \times 95^\circ - 2.50$ ، برابر ۲۰/۳۰ بود. یک سال پس از عمل، دید چشم مزبور، بدون اصلاح ۲۰/۲۰ بود که با اصلاح $2.0 \times 60^\circ - 2.0$ به 5.00 رسید. آخرین توپوگرافی این چشم نیز مطابق شکل (۲) می‌باشد.

مورد دوم

مرد ۲۵ ساله‌ای که به علت قوز قرنیه در تاریخ ۱۳۸۱/۶/۸ تحت عمل پیوند قرنیه چشم چپ (اندازه پیوند ۸-۷/۷۵) قرار گرفت؛ ۱۱ ماه پس از عمل و ۶ هفته پس از برداشتن همه بخیه‌ها، دید چشم چپ بدون اصلاح ۲۰/۶۰ بود که با اصلاح $6.0 \times 10 - 2.75$ برابر ۲۰/۲۰ و توپوگرافی آن مطابق شکل (۳) بود. بیمار در تاریخ ۱۳۸۲/۷/۲۲ به علت عدم تحمل عینک تحت عمل اصلاح آستیگماتیسم قرار گرفت که ۲ برش به اندازه ۷۰ و ۸۰ درجه در محور شیب‌دار قرنیه و دو بخیه در محور تخت آن زده شد. چهل روز پس از عمل، همه بخیه‌ها کشیده شدند و در آخرین معاینه (۱۳۸۳/۱۱/۱۳)، دید چشم چپ بدون اصلاح $2.0 \times 30^\circ$ و با اصلاح $1.75 \times 15^\circ - plano$ برابر ۲۰/۲۰ بوده است. آخرین توپوگرافی بیمار مطابق شکل (۴) می‌باشد.

بحث

از نظر شفاف ماندن پیوند (graft survival)، بالاترین میزان موفقیت در قوز قرنیه دیده می‌شود^{۱۸} ولی متأسفانه آستیگماتیسم بعد از پیوند قرنیه، به ویژه در بیماران قوز قرنیه شایع است و موجب اختلال بارز بینایی می‌گردد. گاهی به‌رغم اصلاح اپتیکی مناسب با عینک یا لنز تماسی، بیمار قادر به تحمل عینک یا لنز نمی‌باشد؛ در چنین شرایطی مداخله جراحی لازم می‌شود^۸. طبق بررسی Kirkness و همکاران^{۱۹}، خطر ایجاد آستیگماتیسم بعد از پیوند قرنیه در مبتلایان به قوز قرنیه نسبت به کل علل پیوند، ۵ برابر می‌باشد. روش‌های مختلفی که جهت اصلاح یا کم کردن آستیگماتیسم استفاده شده‌اند، شامل تنظیم بخیه پیوسته (در ماه‌های اول بعد از جراحی) و برداشتن انتخابی بخیه‌های مجزا^{۵-۸}، گوه‌برداری^{۸،۹}

Fronterre و همکاران^{۱۴} با بررسی ۱۰۰ مورد آستیگماتیسم بعد از پیوند قرنیه (۴ تا ۲۰/۵ دیوپتر) و تقسیم‌بندی آن‌ها به سه گروه ۱۰-، ۴-، ۱۵-۱۰/۵ و بالاتر از ۱۵ دیوپتر، از برش‌های شل‌کننده همراه با بخیه تقویت‌کننده جهت اصلاح سیلندر استفاده نمودند. آن‌ها متوسط کاهش آستیگماتیسم در سه گروه را به ترتیب ۱/۴۴±۵/۵۳ (۷۷ درصد کاهش)، ۱/۸±۹/۶۸ (۷۷ درصد کاهش) و ۱/۶۹±۱۴/۸۷ (۸۵ درصد کاهش) دیوپتر گزارش نمودند.

در مطالعه حاضر، میزان آستیگماتیسم کراتومتریک قبل از عمل در بیماران عمل‌شده با برش شل‌کننده ۲/۲۵±۷/۲۸ دیوپتر و میزان آستیگماتیسم اصلاح‌شده ۲/۴۷±۳/۹۷ دیوپتر بود. در چشم‌های عمل‌شده با برش شل‌کننده همراه با بخیه تقویت‌کننده، این ارقام به ترتیب ۲/۲۲±۹/۰۲ و ۳/۲۶±۳/۸۶ دیوپتر بودند. این یافته‌ها نشان می‌دهند که گرچه میزان آستیگماتیسم کراتومتریک قبل از عمل در گروه با بخیه تقویت‌کننده بیش‌تر از گروه بدون بخیه بوده است اما میزان اصلاح نهایی در دو گروه تفاوت معنی‌داری ندارد. بنابراین توصیه می‌گردد که پس از ایجاد برش شل‌کننده، کراتوسکوپی حین عمل انجام گردد و چنانچه جراح به این نتیجه برسد که برش مزبور به طور موثری باعث کاهش آستیگماتیسم نشده است؛ اقدام به استفاده از بخیه تقویت‌کننده نماید.

در مطالعه Kirkness و همکاران^{۱۹} میزان متوسط آستیگماتیسم قبل از جراحی در چشم‌های عمل‌شده با برش شل‌کننده، ۸/۳ و سیلندر اصلاح‌شده ۳/۶ دیوپتر بود. در مطالعه آن‌ها این ارقام در چشم‌های عمل‌شده با برش همراه با بخیه به ترتیب ۱۰/۲ و ۴ دیوپتر بودند. آن‌ها بیان نمودند که قابلیت پیش‌بینی در روش همراه با بخیه کم‌تر است و میزان آستیگماتیسم تا ماه‌ها به تدریج تغییر می‌کند و نیز برش شل‌کننده نسبت به بخیه تقویت‌کننده، باعث بازتوانی سریع‌تر بینایی می‌گردد.

در مطالعه حاضر، میزان تغییر عیب انکساری کروی ۱/۴۹±۰/۳۴- دیوپتر (۲/۷۵- تا ۳/۵+ دیوپتر) بود؛ یعنی با عمل جراحی، مختصری جابه‌جایی به سمت نزدیک‌بینی ایجاد شد. اگرچه McCartney و همکاران^{۱۷}، به طور متوسط ۰/۵۲ دیوپتر (۲/۲۵- تا ۳+ دیوپتر) جابه‌جایی به سمت دوربینی را در عیب انکساری کروی (SE) با جراحی اصلاحی آستیگماتیسم به روش

به ۳/۵۹±۱/۹۲ دیوپتر را نشان دادند (۵/۵۵ دیوپتر معادل ۶۰/۷ درصد کاهش). Mandel و همکاران^{۱۵} با انجام برش‌های شل‌کننده همراه با بخیه تقویت‌کننده در ۲۱ بیمار مبتلا به آستیگماتیسم بالا بعد از پیوند قرنیه که قادر به استفاده از لنز تماسی نبودند، میزان آستیگماتیسم قبل از جراحی را به طور متوسط ۹/۳۷ دیوپتر و آستیگماتیسم بعد از جراحی را ۳/۷۳ دیوپتر (۶۷ درصد کاهش) گزارش نمودند. Belmont و همکاران^۹ با استفاده از برش‌های شل‌کننده همراه با گوه‌برداری با کنترل توپوگرافی در ۹ چشم که به علت آستیگماتیسم بالا بعد از پیوند قرنیه قادر به تحمل عینک یا لنز نبودند، میزان متوسط آستیگماتیسم کراتومتریک قبل از جراحی را ۷/۴۴ و آستیگماتیسم رفرکتیو را ۵/۵۶ دیوپتر گزارش کردند که بعد از عمل، به ترتیب به ۲/۹۷ و ۲/۵۸ دیوپتر کاهش یافتند. Saragoussi و همکاران^{۱۱} در ۴۸ چشم از برش‌های عرضی جهت اصلاح آستیگماتیسم بعد از پیوند قرنیه استفاده نمودند که مقدار سیلندر از ۲/۲۲±۸/۹۶ به ۱/۷۹±۴/۹۱ دیوپتر رسید (۳/۹۳±۵/۱۱ ماه پی‌گیری). در مطالعات فوق، علل پیوند قرنیه متفاوت بودند و تنها مطالعه Kirkness و همکاران^{۱۹} روی بیماران پیوندشده به علت قوز قرنیه بود.

Mandel و همکاران^{۱۵} در یک مطالعه آینده‌نگر با برش‌های شل‌کننده همراه با بخیه جهت اصلاح آستیگماتیسم بعد از پیوند، ۲۱ بیمار را به دو گروه دارای آستیگماتیسم کم‌تر از ۸/۵ و بیش‌تر از ۸/۵ دیوپتر تقسیم نمودند. در گروه کم‌تر از ۸/۵ دیوپتر، میزان کاهش آستیگماتیسم در موارد همراه با بخیه ۶۷ درصد و در موارد بدون بخیه ۴۷ درصد و در گروه دارای سیلندر بالاتر از ۸/۵ دیوپتر، به ترتیب ۷۰ و ۳۹ درصد بود. آن‌ها انجام بخیه همراه با برش‌های شل‌کننده را در چشم‌های دارای آستیگماتیسم بالاتر از ۸/۵ دیوپتر توصیه نمودند. در مطالعه حاضر با دسته‌بندی بیماران براساس میزان آستیگماتیسم قبل از عمل به دو گروه ۸-۴ دیوپتر و بیش از ۸ دیوپتر، متوسط آستیگماتیسم قبل از عمل به ترتیب ۱/۰۹±۶/۵۳ دیوپتر و ۱/۸۲±۱۰/۲۰ دیوپتر و متوسط آستیگماتیسم اصلاح‌شده، به ترتیب ۱/۵۸±۲/۴۹ و ۳/۳۱±۵/۳۸ دیوپتر بود. همان‌طور که مشاهده می‌شود؛ در این دو روش، با افزایش آستیگماتیسم قبل از عمل، میزان اصلاح آستیگماتیسم نیز به طور معنی‌داری افزایش می‌یابد که با مطالعه McCartney^{۱۷} هم‌خوانی دارد.

یا ۲ خط دیده شد. در ۲۴ چشم افزایش دید معادل ۱ تا ۵ خط اسنلن وجود داشت. در یک مورد کاهش دید به میزان ۲ خط و در ۱۲ چشم افزایش دید به میزان ۲ خط اسنلن یا بیش‌تر مشاهده شد. در مطالعه Saragoussi و همکاران^{۱۱} هیچ موردی از کاهش دید بعد از جراحی با روش کراتوتومی عرضی مشاهده نگردید. در مطالعه Fronterre و همکاران^{۱۴} که با استفاده از برش‌های شل‌کننده با یا بدون بخیه تقویت‌کننده در ۱۰۰ چشم انجام شد، دید اصلاح‌شده بسته به میزان آستیگماتیسم ۲ تا ۹ خط اسنلن افزایش داشت. در بررسی McCartney و همکاران^{۱۷} در ۹ چشم BCVA افزایش یافت و در ۲ مورد تغییر نکرد که بیان‌گر موثر بودن این روش اصلاح آستیگماتیسم می‌باشد.

در مطالعه حاضر، در یک نفر بعد از جراحی یک دیوپتر افزایش آستیگماتیسم نسبت به قبل از جراحی کراتورفرکتیو وجود داشت. در مطالعه McCartney و همکاران^{۱۷} در هیچ موردی افزایش آستیگماتیسم دیده نشد؛ در حالی که در مطالعه Kirkness و همکاران^{۱۹} بر روی ۳۹ چشم پیوندشده به علت قوز قرنیه، در ۵ چشم افزایش آستیگماتیسم مشاهده گردید. هرچند ممکن است که افزایش آستیگماتیسم بعد از عمل دیده شود ولی اولاً مقدار افزایش قابل توجه نیست؛ به علاوه، درصد این بیماران ناچیز است و از اعتبار این روش جراحی نمی‌کاهد.

در مطالعه ما، یک مورد دفع پیوند، یک ماه بعد از جراحی کراتورفرکتیو مشاهده شد و در یک مورد نقص اپی‌تلیومی به دنبال جراحی مذکور وجود داشت. McCartney و همکاران^{۱۵} در مطالعه‌ای که روی ۱۱ چشم انجام دادند، هیچ عارضه‌ای را حین عمل گزارش نکردند و یک مورد آبسه بخیه بعد از جراحی دیده شد که با آنتی‌بیوتیک موضعی بهبود یافت. در مطالعه Fronterre و همکاران^{۱۴} در ۲ مورد ورود تیغه جراحی به اتاق قدامی، در ۱۴ مورد میکروپروفوریشن، در ۴ مورد نورگزایی بخیه و در یک مورد آبسه بخیه گزارش شد. Kirkness و همکاران^{۱۹} در مطالعه خود گزارش نمودند که در خلال عمل، عارضه‌ای دیده نشد و دفع پیوند در موارد KRS شده در مقایسه با بیمارانی که تحت KRS قرار نگرفته بودند، بیش‌تر نبود و نیز در هیچ موردی شکست پیوند دیده نشد. در مطالعه Saragoussi و همکاران^{۱۱} نیز هیچ موردی از دفع پیوند دیده نشد که نشان می‌دهد که این روش جراحی، نسبتاً ایمن می‌باشد.

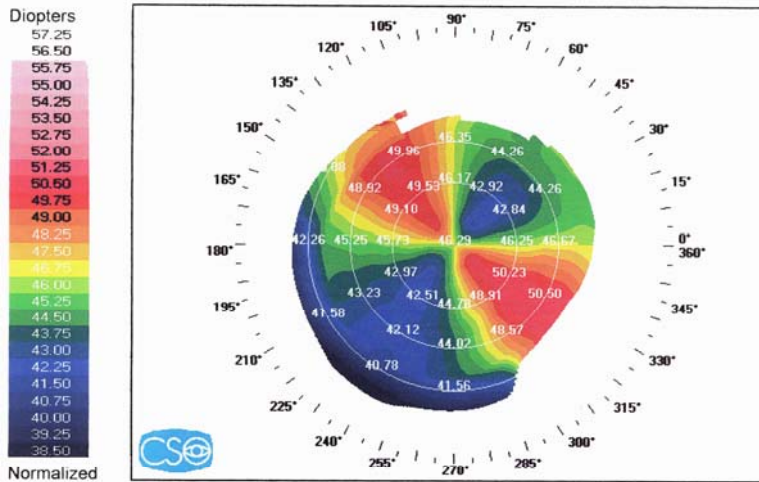
مشابه گزارش نمودند. هم‌چنین در مطالعه Kirkness و همکاران^{۱۹} عیب انکساری کروی (SE) به طور متوسط ۰/۳۵ دیوپتر جابه‌جایی به سمت دوربینی داشت. Harto و همکاران^{۱۰} جابه‌جایی به سمت دوربینی به میزان ۰/۵۶ دیوپتر را با جراحی به روش کراتوتومی قوسی عرضی (arcuate transverse) و به میزان ۲/۶۵ دیوپتر را با روش کراتوتومی ذوزنقه‌ای گزارش کردند. آن‌ها کراتوتومی ذوزنقه‌ای را برای مواردی پیشنهاد نمودند که کاهش چشم‌گیر نزدیک‌بینی مد نظر باشد. در مطالعه Belmont و همکاران^۹ با اصلاح آستیگماتیسم به روش گوه‌برداری، SE از ۰/۰۸+ دیوپتر به ۰/۳۲- دیوپتر رسید؛ یعنی حدود ۰/۴ دیوپتر جابه‌جایی به سمت نزدیک‌بینی ایجاد شد. در مطالعه ما، کراتومتري قرنیه به طور متوسط $1/23 \pm 0/45$ دیوپتر شیب‌دارتر گردید (از $2/25$ دیوپتر مسطح شدن تا $3/50$ دیوپتر شیب‌دار شدن). شیب‌دار شدن قرنیه با عمل جراحی در این مطالعه، جابه‌جایی به سمت نزدیک‌بینی مختصر را توجیه می‌کند. در مطالعات قبلی، تاثیر اعمال جراحی کراتورفرکتیو بر انحناي قرنیه بررسی نشده است.

در این مطالعه، محور آستیگماتیسم کراتومتري با انجام عمل جراحی $18/89 \pm 22/76$ درجه (صفر تا ۸۰ درجه) و محور سیلندر فرکتیو $20/78 \pm 22/68$ درجه (صفر تا ۹۰ درجه) چرخیده بود. در مطالعه Harto و همکاران^{۱۰} میزان تغییر محور آستیگماتیسم با جراحی به روش کراتوتومی قوسی به طور متوسط $14/11$ درجه (۰ تا ۸۲ درجه) و با جراحی کراتوتومی ذوزنقه‌ای $24/8$ درجه (۰ تا ۸۵ درجه) بود. می‌توان گفت که در اکثر روش‌های اصلاح آستیگماتیسم، محور آستیگماتیسم بعد از عمل چرخش خواهد داشت.

در مطالعه ما، دید اصلاح‌شده $20/40$ یا بهتر، از $76/5$ درصد قبل از جراحی کراتورفرکتیو به $93/3$ درصد بعد از جراحی رسید و متوسط دید اصلاح‌شده از $0/28$ لاگمار ($20/40$) به $0/17$ لاگمار ($20/30$) افزایش یافت ($P < 0/001$). در مطالعه Kirkness و همکاران^{۱۹} نیز دید اصلاح‌شده $20/30$ یا بهتر در ۹۵ درصد و $20/20$ یا بهتر در ۷۵ درصد موارد گزارش شده است. McCartney و همکاران^{۱۷} BCVA قبل از عمل را به طور متوسط $20/54$ و BCVA بعد از عمل را $20/34$ گزارش نمودند. در مطالعه حاضر، حدت بینایی اصلاح‌شده به طور متوسط یک خط اسنلن افزایش داشت. در ۵ مورد کاهش دید معادل ۱

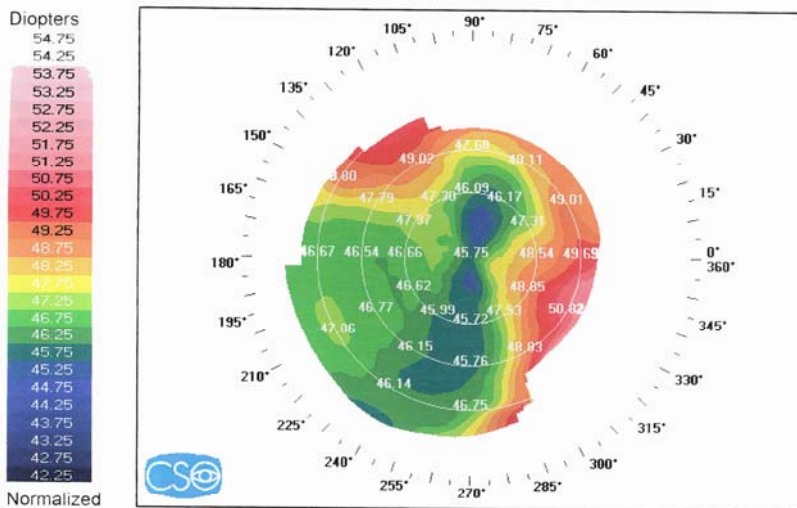
آستیگماتیسم قابل توجه و محدودکننده بینایی پس از پیوند قرنیه می‌باشد.

در نهایت به نظر می‌رسد که انجام برش‌های شل‌کننده در محور پرشیب قرنیه، با یا بدون بخیه در محور مسطح براساس توپوگرافی، روشی موثر، ایمن و کم‌هزینه برای اصلاح



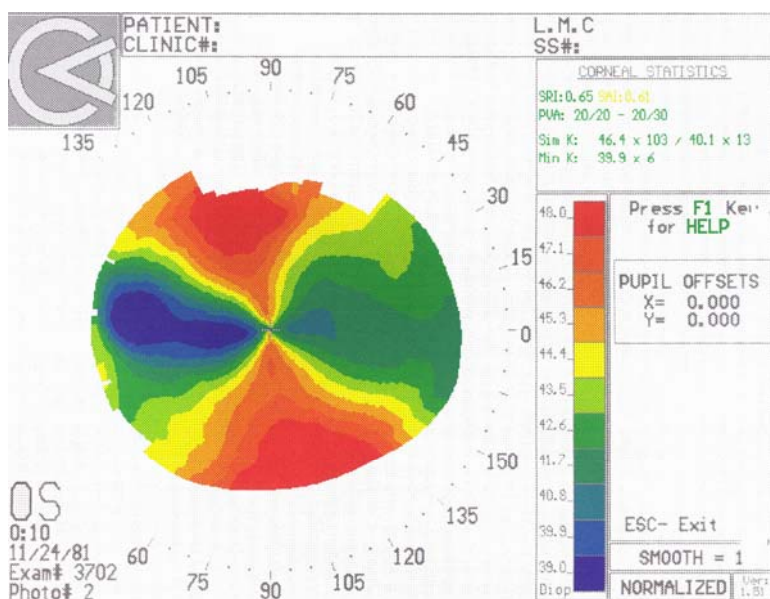
شکل ۱- توپوگرافی بعد از پیوند قرنیه چشم راست بیمار اول پیش از جراحی کراتورفرکتیو: Sim-K نشان‌دهنده ۷٫۶۰ دیوپتر آستیگماتیسم مایل است و محور پرشیب قرنیه در راستای مریدین ۱۳۷° می‌باشد.

Sim-K	Meridians		
50.08 6.74 @ 137° 42.48 7.94 @ 47° dK 7.80 Avg 46.28	3mm 50.05 6.74 @ 136° 42.29 7.98 @ 46° dK 7.77 Avg 46.17	5mm 50.31 6.71 @ 137° 42.85 7.88 @ 47° dK 7.46 Avg 46.58	7mm 49.71 6.79 @ 140° 43.37 7.78 @ 50° dK 6.34 Avg 46.54

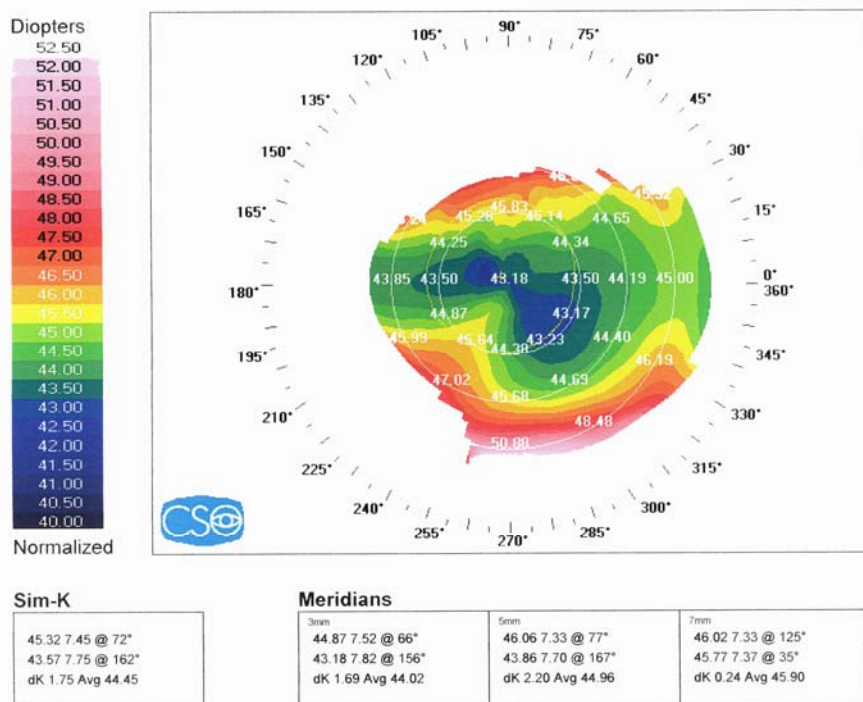


شکل ۲- توپوگرافی چشم راست بیمار اول، ۷ ماه پس از جراحی کراتورفرکتیو: Sim-K نشان‌دهنده کاهش آستیگماتیسم به ۲٫۰۷ دیوپتر می‌باشد. محور پرشیب به مریدین ۱۵۹° چرخش داشته است (۲۲° درجه چرخش محور پرشیب).

Sim-K	Meridians		
47.93 7.04 @ 159° 45.86 7.36 @ 69° dK 2.07 Avg 46.90	3mm 47.64 7.08 @ 164° 45.55 7.41 @ 74° dK 2.09 Avg 46.59	5mm 48.64 6.94 @ 157° 46.28 7.29 @ 67° dK 2.36 Avg 47.46	7mm 49.62 6.80 @ 141° 47.39 7.12 @ 51° dK 2.22 Avg 48.51



شکل ۳- توپوگرافی چشم چپ بیمار دوم، قبل از جراحی کراتورفرکتیو: Sim-K بیانگر آستیگماتیسم معادل ۶٫۳ دیوپتر است و محور پرشیب در راستای مریدین ۱۰۳° می‌باشد که موید آستیگماتیسم قرینه هم‌راستای موافق قاعده (with-the-rule symmetric orthogonal astigmatism) است.



شکل ۴- توپوگرافی چشم چپ بیمار دوم، ۱۶ ماه پس از اصلاح آستیگماتیسم: میزان آستیگماتیسم به ۱٫۷۵ دیوپتر کاهش یافته است و محور پرشیب در راستای ۷۲ درجه است (۳۱ درجه چرخش محور آستیگماتیسم).

منابع

- ۱- زارع محمد، نوروزی زاده محمدحافظ، جوادی محمدعلی، کریمیان فرید، عین‌الهی بهرام، سجادی سیدحمید. بررسی علل پیوند قرنیه و نتایج حاصل از آن در مرکز پزشکی شهید لبافی‌نژاد بین سال‌های ۱۳۶۵ تا ۱۳۷۲. مجله چشم پزشکی بینا ۱۳۷۶؛ سال ۳، شماره ۲: ۱۱۱-۱۰۴.
- 2- Edwards M, Clover GM, Brookes N, Pendergrast D, Chaulk J, McGhee CN. Indications for corneal transplantation in New Zealand 1991-1999. *Cornea* 2002;21:152-155.
- 3- Casey TA. Astigmatism: preoperative and operative factors. In: Brightbill FS. Corneal surgery. St. Louis: Mosby Year Book Inc; 1993: 276-279.
- 4- Lindstrom RL, Lavery GW. Correction of post-keratoplasty astigmatism. In: Brightbill FS. Corneal surgery, theory and issues. 1st ed. New York: Mosby; 1986: 333-343.
- 5- Surgical management of postpenetrating keratoplasty astigmatism. In: Troutman R, Buzzard KA. Corneal astigmatism. St. Louis: Mosby Year Book Inc.; 1992: 405-450.
- 6- Agapitos PJ, Lindstrum RL. Astigmatism: surgical correction. In: Frederick S. Brightbill corneal surgery. St. Louis: Mosby Year Book Inc.; 1993: 282-292.
- 7- Van Meter WS, Gussler JR, Soloman KD, Wood TO. Postkeratoplasty astigmatism control: single continuous suture adjustment versus selective interrupted suture removal. *Ophthalmology* 1991;98:177-183.
- 8- Riddle HK Jr, Parker DA, Price FW Jr. Management of postkeratoplasty astigmatism. *Curr Opin Ophthalmol* 1998;9:15-28.
- 9- Belmont SC, Lazzaro DR, Muller JW, Troutman RC. Combined wedge resection and relaxing incisions for astigmatism after penetrating keratoplasty. *J Refract Surg* 1995;11:472-476.
- 10- Harto MA, Maldonado MJ, Cisneros AL, Poterz-Torregrosa VT, Menezes JL. Comparison of intersecting trapezoidal keratotomy and arcuate transverse keratotomy in the correction of high astigmatism. *J Refract Surg* 1995;12:585-594.
- 11- Saragoussi JJ, Abenhaim A, Waked N, Koster HR, Pouliquen YJ. Results of transverse keratotomies for astigmatism after penetrating keratoplasty: a retrospective study of 48 consecutive cases. *Refract Corneal Surg* 1992;8:33-38.
- 12- Campos M, Hertzog L, Garbus J, Lee M, McDonnell PJ. Photorefractive keratectomy for severe postkeratoplasty astigmatism. *Am J Ophthalmol* 1992;114:429-436.
- 13- Hardten DR, Chittcharus A, Lindstrom RL. Long term analysis of LASIK for the correction of refractive errors after penetrating keratoplasty. *Cornea* 2004;23:479-489.
- 14- Fronterre A, Portesani GP. Relaxing incisions for postkeratoplasty astigmatism. *Cornea* 1991;10:305-311.
- 15- Mandel MR, Shapiro MB, Krachmer JH. Relaxing incisions with augmentation sutures for the correction of postkeratoplasty astigmatism. *Am J Ophthalmol* 1987;103:441-447.
- 16- Koay PY, Mc Ghee CN, Crawford GJ. Effect of a standard paired arcuate incisions and augmentation suture on postkeratoplasty astigmatism. *J Cateract Refract Surg* 2000;26:553-561.
- 17- McCartney DL, Whitney CE, Stark WJ, Wong SK, Bernitsky DA. Refractive keratotomy for disabling astigmatism after penetrating keratoplasty. *Arch Ophthalmol* 1987;105:954-987.
- 18- Vail A, Gore SM, Bridle BA, Easty DL, Roger CA. Corneal graft survival and visual outcome: a multicenter study. *Ophthalmology* 1994;101:120-127.
- 19- Kirkness CM, Ficker LA, Steele AD, Rice NSC. Refractive surgery for graft induced astigmatism after penetrating keratoplasty for keratoconus. *Ophthalmology* 1991;98:1788-1792.
- 20- Febbrato JL, Buzard KA. Management of post keratoplasty astigmatism in the LASIK ear. *Cornea* 2000;19:254-255.
- 21- Karabatsas CH, Cook SD, Figueiredo FC, Diamond JP, Easty DL. Surgical control of late postkeratoplasty astigmatism with or without the use of computerized videokeratography. *Ophthalmology* 1998;105:1999-2006.