

Chorioretinitis Sclopetaria: A case report

Nili AhmadAbadi M, MD; Karkhaneh R, MD; Faghihi H, MD; Khodami-nazar N, MD

Purpose: To present a case of chorioretinitis sclopetaria with attached retina in spite of performing deep vitrectomy without retinopexy.

Patient and findings: A 10-year-old boy was referred due to air-gun injury to the left eye. Right eye had visual acuity of 20/16, MG⁻, and normal slit lamp examination and fundoscopy. In the left eye, visual acuity was count fingers at 50 cm, MG⁺⁺⁺, anterior segment examination revealed massive subconjunctival hemorrhage and chemosis. On B-Scan echography there was a suspicious retinal detachment. We performed standard pars plana deep vitrectomy with prophylactic band without endolaser retinopexy. The retina was attached until last follow up at 14 month.

Conclusion: In spite of severe defects in the retina and choroid in chorioretinitis sclopetaria, retinal detachment does not usually occur due to spontaneous retinopexy and scar formation.

Key words: chorioretinitis sclopetaria, case report

- Bina J Ophthalmol 2005; 10 (3): 384-387.

گزارش یک مورد کوریوریتینیت اسکلوپتاریا

دکتر مهدی نیلی احمدآبادی^۱، دکتر رضا کارخانه^۲، دکتر هوشنگ فقیهی^۳ و دکتر ندا خدای نظر^۴

چکیده

هدف: معرفی بیماری که با تشخیص کوریوریتینیت اسکلوپتاریا (sclopetaria) تحت عمل جراحی ویتراکتومی عمیق (بدون رتینوپکسی) قرار گرفت و شبکیه هم‌چنان چسبیده باقی ماند.

معرفی بیمار: کودکی ۱۰ ساله، در اثر برخورد ساچمه تفنگ بادی به چشم چپ و کاهش شدید بینایی مراجعه نمود. در معاینه، چشم راست بیمار سالم و دارای دید ۱۱/۱۰ و چشم چپ دچار کاهش شدید بینایی در حد شمارش انگشتان از ۵۰ سانتی‌متری و دارای مارکوس‌گان^{۳+} بود. در CT-اسکن بیمار، ساچمه تفنگ بادی در اربیت دیده شد. در معاینه، خون‌ریزی زیر ملتحمه‌ای وسیع همراه با کیموزیس داشت و ته چشم به دلیل خون‌ریزی شدید زجاجیه قابل رویت نبود. در تصویر اکوگرافی بیمار به نظر می‌رسید که جداشدگی شبکیه وجود دارد لذا بیمار تحت عمل جراحی ویتراکتومی عمیق استاندارد همراه با باند ۲۴۰ و بدون انجام رتینوپکسی (آندولیزر) قرار گرفت. در معاینات روزهای پس از عمل و آخرین پی‌گیری، پس از ۱۴ ماه، مشکلی از نظر جداشدگی شبکیه ایجاد نشد و شبکیه هم‌چنان چسبیده باقی ماند.

نتیجه‌گیری: به‌رغم وجود گسست وسیع شبکیه در بیماران دچار کوریوریتینیت اسکلوپتاریا، حتی در موارد استثنایی که نیاز به مداخله جراحی (ویتراکتومی عمیق) باشد؛ به دلیل ایجاد اسکار و رتینوپکسی خودبه‌خود، معمولاً جداشدگی شبکیه ایجاد نمی‌شود.

• مجله چشم‌پزشکی بینا ۱۳۸۴؛ سال ۱۰، شماره ۳: ۳۸۴-۳۸۷.

دکتر مهدی نیلی - گزارش یک مورد کوریورتینیت اسکلوپتاریا

• پاسخ گو: دکتر مهدی نیلی احمدآبادی

۱- استادیار - چشم پزشکی - دانشگاه علوم پزشکی تهران

۲- استاد - چشم پزشکی - دانشگاه علوم پزشکی تهران

۳- دانشیار - چشم پزشکی - دانشگاه علوم پزشکی تهران

۴- فلوشیپ ویتره و رتین - دانشگاه علوم پزشکی تهران

تهران - میدان قزوین - بیمارستان فارابی - مرکز تحقیقات چشم دانشگاه علوم پزشکی تهران

تاریخ دریافت مقاله: ۵ مرداد ۱۳۸۳

تاریخ تایید مقاله: ۶ مهر ۱۳۸۳

کنترل میزان دید و فوندوسکوپی دقیق بیمار می باشد و به جز در مواردی که جداشدگی شبکیه، خونریزی غیرقابل جذب زجاجیه یا احتمال آسیب به شبکیه وجود داشته باشد؛ نیازی به عمل جراحی نیست^{۱،۲}. این مقاله به معرفی بیماری می پردازد که به دلیل ورود ساچمه تفنگ بادی به داخل اربیت دچار کوریورتینیت اسکلوپتاریا شده بود.

معرفی بیمار

کودکی ده ساله در تاریخ ۱۷ فروردین ۱۳۸۲، به دنبال برخورد ساچمه تفنگ بادی به چشم چپ و کاهش شدید بینایی، به بیمارستان فارابی تهران مراجعه نمود. بیمار سه روز قبل در رشت تحت عمل جراحی ترمیم پارگی پلک چشم چپ قرار گرفته و جهت ادامه درمان به بیمارستان فارابی اعزام شده بود.

در معاینه، چشم راست بیمار سالم و دارای دید ۱۱/۱۰ و چشم چپ دارای دید شمارش انگشتان از ۵۰ سانتی متری و مارکوس گان^۳ بود. در CT-اسکن بیمار، ساچمه تفنگ بادی در اربیت دیده شد (تصویر ۱). در معاینه با اسلیت لمپ، خونریزی وسیع زیر ملتحمه و کیموزیس شدید وجود داشت. قرنیه شفاف، اتاق قدامی عمیق، مردمک گرد و عدسی شفاف بود. تعیین فشار چشم، به دلیل عدم همکاری بیمار ممکن نشد ولی با لمس، در حد طبیعی بود. ته چشم بیمار به دلیل کدورت زجاجیه ناشی از خونریزی وسیع، قابل رویت نبود. برای بیمار اکوگرافی درخواست شد که در تصویر احتمال جداشدگی شبکیه وجود داشت (تصویر ۲).

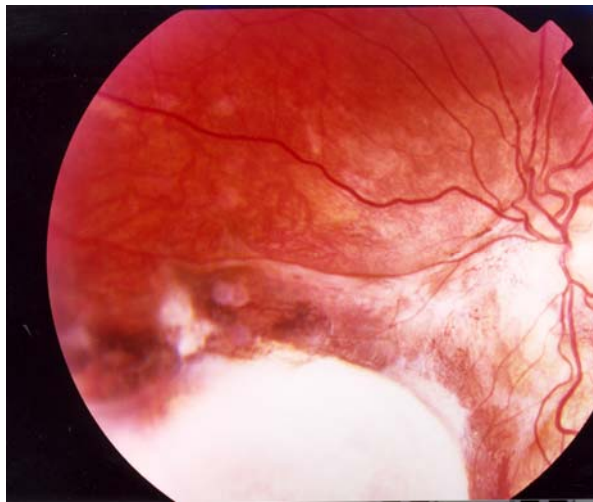
بیمار در تاریخ ۲۶ فروردین ۱۳۸۲ تحت عمل جراحی ویتراکتومی عمیق استاندارد همراه با باند ۲۴۰ و بدون انجام آندولیزر قرار گرفت. در تاریخ ۲۸ فروردین، بیمار دارای دید

مقدمه

کوریورتینیت اسکلوپتاریا (sclopetaria) یک تظاهر ناشایع صدمه غیرنافذ چشمی به ویژه در زمان صلح است. این اصطلاح، بیانگر ایجاد گسست همزمان در شبکیه و کورویید است که ناشی از عبور بسیار سریع گلوله در مجاورت کره چشم و ورود آن به فضای اربیت می باشد؛ بدون این که به داخل چشم نفوذ کند یا باعث پارگی صلبیه شود. در این عارضه، کشش همزمان کورویید و شبکیه در محل ضایعه، باعث ایجاد گسست و آشکار شدن صلبیه می شود و معمولاً با خونریزی همراه است که پس از جذب خونریزی، تکثیر شدید بافت فیبروز را به همراه دارد. این پدیده معمولاً به دلیل ایجاد بافت همبندی و اسکار کوریورتینال، باعث چسبندگی شدید کورویید و شبکیه (رتینوپکسی خودبه خود) و مانع از جداشدگی شبکیه می شود^{۱،۲}.

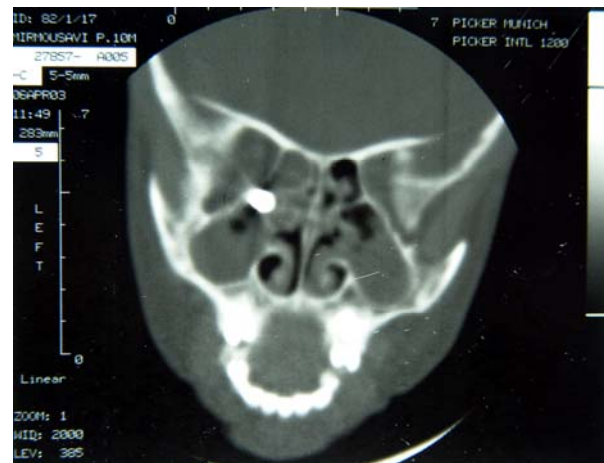ضایعات به دو دسته مستقیم در مجاورت مسیر عبور گلوله و غیرمستقیم در فاصله کمی دورتر از محل تماس ایجاد می شوند. ماکولا معمولاً به صورت غیرمستقیم مبتلا می شود ولی گاهی آسیب به قدری شدید است که هر دو ناحیه به هم می رسند و به یک ناحیه بزرگتر مجاور هم تبدیل می شوند. کاهش بینایی در این عارضه معمولاً به دلیل تغییرات پیگمانی و یا سوراخ ناحیه ماکولا و یا به دلیل آسیب به عصب بینایی است^{۱،۲-۵}.

تظاهرات بالینی بیماری معمولاً به صورت افت ناگهانی و شدید بینایی بلافاصله بعد از بروز حادثه است که تا حد شمارش انگشتان یا کم تر افت می نماید. افت دید می تواند ناشی از خونریزی شدید شبکیه و کورویید و گسست لایه های مذکور، خونریزی زجاجیه و یا اثرات تخریبی بر روی عصب و ماکولا باشد^{۱،۲-۴}. برخورد با بیماری شامل معاینات معمول چشم و



شکل ۳- فوندوس فوتوگرافی بیمار پس از عمل ویتراکتومی

شمارش انگشتان از ۱ متری، قرنیه شفاف، اتاق قدامی عمیق، مردمک گرد و عدسی شفاف بود. و در معاینه ته چشم، شبکه چسبیده بود و اسکار وسیع سفیدرنگ ناحیه اسکلوپتاریا با لبه‌های برجسته دیده می‌شد. فشار چشم در هنگام ترخیص، ۱۶ میلی‌متر جیوه بود. بیمار به مدت ۱۴ ماه پی‌گیری شد؛ شبکه هم‌چنان کاملاً چسبیده بود و علائم واضح کوریورتینیت اسکلوپتاریا با لبه‌های مشخص وجود داشت (تصویر ۳). دید بیمار در آخرین پی‌گیری در حد شمارش انگشتان از ۳ متری بود.



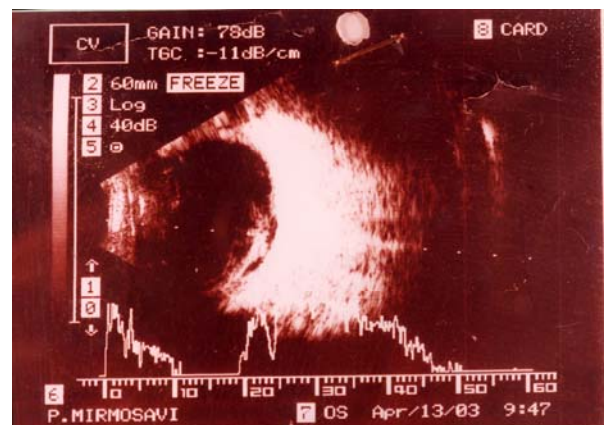
شکل ۱- سی تی اسکن بیمار: ساچمه تفنگ در اربیت دیده می‌شود.

بحث

اصطلاح sclopetaria از کلمه لاتین sclopetum می‌آید که یک تفنگ دستی سده چهاردهم است. اگرچه این بیماری اولین بار توسط Goldzieher در سال ۱۹۰۱ توصیف شد^{۱،۴،۱۰،۱۱} ولی قبل از آن در سال ۱۸۷۲ در یک کتاب مربوط به جراحات ناشی از جنگ نیز بدان اشاره شده بود.^۱

بیش‌ترین گزارش‌های مربوط به این بیماری، به صورت یک مجموعه موارد (case series) شامل ۸ بیمار است و تعدادی هم به صورت موردی گزارش شده‌اند^{۳،۸،۱۰}. ضایعه عبارت است از ایجاد یک گسست تمام‌ضخامتی کورویید و شبکه در عبور گلوله با سرعت بالا که از مجاورت کره چشم می‌گذرد ولی به داخل آن نفوذ نمی‌کند. از نظر هیستوپاتولوژی، این ضایعه معمولاً در ۲ ناحیه ایجاد می‌شود^{۴،۹}:

۱) ضایعه تمام‌ضخامتی در کورویید، غشای بروک و شبکه مجاور مسیر گلوله، همراه با رترکشن این بافت‌ها و نمایان شدن صلبیه زیر آن که ممکن است همراه خون‌ریزی پره‌تینال یا داخل شبکه‌ای یا زجاجیه‌ای باشد. اگر جسم خارجی در ناحیه عمقی حدقه قرار گیرد، پارگی کوریورتینال به صورت شعاعی خواهد بود. آسیب ساختمان‌های چشمی در این ناحیه به نظر می‌رسد از دفورمیشن سریع کره چشم به دلیل عبور گلوله با سرعت زیاد یا موج تکانشی (shock wave) ناشی از آن باشد. بافت‌های آسیب‌پذیر شامل شبکه،



شکل ۲- اکوگرافی بیمار: مشکوک به جداشدگی شبکه

ایپرتینال می‌باشند ولی باید دانست که گاهی دو ناحیه آسیب، به هم متصل می‌شوند و یک ناحیه بزرگ را می‌سازند. معمولاً ناحیه ماکولا به طور غیرمستقیم آسیب می‌بیند.

اگر چه مواردی از بیماری با دید ۲۰/۲۰ گزارش شده‌اند^{۱۰،۱۱} ولی معمولاً پیش‌آگهی دید بیماران به دلیل ضایعات ناحیه ماکولا و عصب، خوب نیست^{۱-۶}. بیمار گزارش حاضر که در اثر برخورد گلوله تفنگ بادی دچار این ضایعه شده بود؛ به دلیل خونریزی شدید زجاجیه و کدورت مدیا و عدم امکان ارز یابی شبکه و براساس تصویر اکوگرافی، با شک به جداشدگی شبکه، تحت عمل جراحی و تریکتومی عمیق و بدون رتینوپکسی (آندولیزر) قرار گرفت و پس از ۱۴ ماه پی‌گیری، شبکه هم‌چنان چسبیده باقی ماند. این تاییدی است بر مطالعات قبلی^{۱۰،۱۱} که مداخله جراحی را در این گونه بیماران به جز موارد استثنایی توصیه نمی‌کنند^۸.

کروویید و غشای بروک هستند. در مطالعات هیستوپاتولوژی این ضایعات، صلبیه دست‌نخورده است و به جای شبکه و کروویید، یک بافت هم‌بندی فیروز و متراکم و در مناطقی، هایپرپلازی RPE (ایپیلیوم پیگمانته شبکه) دیده می‌شود. به نظر می‌رسد که بافت هم‌بندی و اسکار کوریورتینال ایجاد شده در حاشیه‌های گسست، به صورت رتینوپکسی خودبه‌خود عمل می‌کنند و عامل مهمی در جلوگیری از ایجاد جداشدگی شبکه می‌باشند^{۱۰،۱۱}.

۲) دومین آسیب که طی چند هفته بعد از صدمه ایجاد می‌شود؛ شامل دیپگمانته شدن‌های نامنظم و هایپرپیگمانته شدن ناحیه دیسک و ماکولا می‌باشد.

تظاهرات بالینی بیماری با یافته‌های هیستوپاتولوژی مطابقت دارند که شامل مهاجرت RPE به شبکه و کروویید در مناطق آسیب غشای بروک و از دست رفتن نسبی لایه گیرنده‌های نوری و تکثیر بافت فیبروگلیال و تشکیل غشای

منابع

- 1- Ryan SJ. Retina. 3rd ed. St Louis: Mosby; 2001.
- 2- Dubovy SR, Guyton DI, Green WR. Clinicopathologic correlation of chorioretinitis sclopetaria. *Retina* 1997;17:510-520.
- 3- Dante F. Ocular trauma. 2nd ed. New York: Thieme; 2002.
- 4- Martin DF, Awh CC, McCuen BW, Jaffe GJ, Slott JH, Machemer R. Treatment and pathogenesis of traumatic chotoretinal rupture (Sclopetaria). *Am J Ophthalmol* 1994;117:190-200.
- 5- Richards RD, West CE, Meisels AA. Chorioretinitis sclopetaria. *Am J Ophthalmol* 1968;66:852-860.
- 6- Wiliams DF, Mieler WF, Williams GA. Posterior segment manifestations of ocular trauma. *Retina* 1990;10:S35-S44.
- 7- Hart JCD, Natsikos VE, Raistrick ER, Doran RM. Chorioretinitis sclopetaria. *Trans Ophthalmol Soc UK* 190;100:276-281.
- 8- Perry HD, Rahn EK, Meadow E. Chorioretinitis sclopetaria. *Arch Ophthalmol* 1977;95:328-329.
- 9- Clifton S, Karen L, Robert A, William R, Darry J. Chororetinitis sclopetaria. From BB EX memoria. *Ophthalmic surgery and laser*. March-April 2001; Vol 32, No 2:152-155.
- 10- Beatty S, Smyth K, Au Eong KG, Lavin MJ. Chororetinitis sclopetaria. In: T J 1872 caro injured 31(2000)55-60.
- 11- Goldzieher W. Beitrag zur pathologie der orbitalen schussverletzungen. *Z Augenh* 1902;6:277-281(Abstract).
- 12- Parsons JH. Note on retinochoroidal ruptures. *Br J Ophthalmol* 117;1:495-496.