

Laser Sub-epithelial Keratectomy Vs Laser in Situ Keratomileusis for Correction of Myopia

Nasiri N, MD

Purpose: To compare long-term results of excimer laser sub-epithelial keratectomy (LASEK) and laser in situ keratomileusis (LASIK) for low to moderate myopia.

Methods: In a comparative case series, visual outcomes in 415 LASIK-treated eyes (212 patients) and 359 LASEK-treated eyes (194 patients) with myopia ranging from -1.5 to -5 diopters (D) and astigmatism up to -2.75 D using a flying spot excimer laser (Technolas 217) by a single surgeon were analyzed. Patients were divided into mild and moderate myopia. Uncorrected and corrected visual acuity, manifest refraction, and complications were evaluated.

Results: Patients' age ranged from 19 to 47 years. Uncorrected visual acuity was 20/20 or better in 89.3% of LASEK treated eyes and 90.7% of LASIK treated eyes at about 2 years follow-up ($P>0.05$). Spherical equivalent within ± 0.5 D of emmetropia was achieved in 83.3% of eyes in the LASEK group and 84.7% of eyes in the LASIK group ($P>0.05$). None of the eyes lost 2 or more lines of BCVA.

Conclusion: LASEK is a safe and effective procedure that provides excellent refractive and visual results with no serious complications. It can be considered as an alternative refractive surgery for correction of low to moderate myopia.

Key words: LASIK, LASEK, myopia, visual outcome

- Bina J Ophthalmol 2005; 10 (4): 460-466.

مقایسه دو روش جراحی لیزیک و لازک در اصلاح نزدیک‌بینی

دکتر نادر نصیری*

چکیده

هدف: مقایسه نتایج درازمدت روش کراتکتومی زیراپی‌تلیومی (لازک) و کراتومیولوزیس (لیزیک) در درمان نزدیک‌بینی خفیف تا متوسط.

روش پژوهش: با مطالعه بر روی داده‌های موجود در پرونده ۴۱۵ چشم از ۲۱۲ بیمار تحت درمان با لیزیک و ۳۵۹ چشم از ۱۹۴ بیمار تحت درمان با لازک، پیامدهای بینایی دو گروه مقایسه شد. جراحی رفرکتیو در همه موارد توسط یک جراح و به وسیله لیزر اگزایمر از نوع flying spot با دستگاه Technolas-۲۱۷ انجام پذیرفت. بیماران براساس شدت نزدیک‌بینی به گروه‌های خفیف و متوسط تقسیم شدند و به طور داخل گروهی و بین گروهی، قبل و بعد از عمل جراحی اصلاحی مورد مقایسه قرار گرفتند. بهترین دید اصلاح‌شده، دید اصلاح‌نشده، میزان رفرکشن و عوارض اولیه ارزیابی شدند.

یافته‌ها: بیماران دارای پراکندگی سنی بین ۱۹ تا ۴۷ سال بودند. همگی مبتلا به نزدیک‌بینی در محدوده ۱/۵- تا ۵- دیوپتر و آستیگماتیسم تا حد ۲/۷۵- دیوپتر بودند. پس از یک دوره پی‌گیری دو ساله، دید اصلاح‌نشده ۲۰/۲۰ یا بهتر در ۸۹/۳ درصد چشم‌ها در گروه لیزیک و ۹۰/۷ درصد چشم‌ها در گروه لازک به دست آمد ($P>۰/۰۵$). چشم‌های گروه

دکتر نادر نصیری- مقایسه لیزیک و لازک

لازک در ۸۳/۳ درصد موارد و چشم‌های گروه لیزیک در ۸۴/۷ درصد موارد دارای رفرکشن معادل کروی (SE) در محدوده ± 0.5 دیوپتر بودند ($P > 0.05$). هیچ موردی از افت بهترین دید اصلاح‌شده به میزان دو خط یا بیش‌تر وجود نداشت.

نتیجه‌گیری: لازک یک روش موثر و مطلوب با نتایج عالی در اصلاح نزدیک‌بینی بدون ایجاد عوارض جدی است. این روش می‌تواند به عنوان یک روش جایگزین در جراحی‌های رفرکتیو برای اصلاح نزدیک‌بینی خفیف تا متوسط، مد نظر قرار گیرد.

• مجله چشم‌پزشکی بینا ۱۳۸۴؛ سال ۱۰، شماره ۴: ۴۶۶-۴۶۰.

* استادیار- چشم‌پزشک- دانشگاه علوم پزشکی شهید بهشتی
تهران- خیابان مصطفی خمینی- بیمارستان طرفه
تاریخ دریافت مقاله: ۲۱ دی ۱۳۸۲
تاریخ تایید مقاله: ۲۱ مرداد ۱۳۸۳

نزدیک‌بینی خفیف تا متوسط در مقایسه با روش لیزیک، طراحی و انجام شد.

روش پژوهش

پرونده‌های ۴۰۶ بیمار مبتلا به نزدیک‌بینی خفیف تا متوسط که طی مرداد ۱۳۷۹ تا اسفند ۱۳۸۰ جهت درمان عیوب انکساری، به کلینیک لیزر مراجعه نموده بودند، بررسی شدند. برای همه بیماران توضیحات کاملی پیرامون روش جراحی و عوارض آن ارائه شده و از همه آن‌ها رضایت‌نامه آگاهانه از نظر انتخاب روش جراحی گرفته شده بود. در همه چشم‌ها قبل از جراحی، معاینات کامل چشم‌پزشکی شامل بررسی با اسلیت‌لمپ، معاینه ته چشم، تعیین میزان سیکلورفرکشن، سنجش ضخامت قرنیه، توپوگرافی قرنیه و اندازه‌گیری فشار داخلی چشم به وسیله تونومتر گلدمن انجام شد. بیماران در صورت استفاده از لنزهای تماسی از نوع نرم، حداقل ۷ روز پیش از معاینات مزبور، از استفاده از آن منع شده بودند.

بیماران در صورت وجود تنبلی چشم، آب‌مرورید، گلوکوم، قوز قرنیه، شک به قوز قرنیه براساس توپوگرافی، بیماری چشمی فعال و بیماری سیستمیک نظیر دیابت قندی و بیماری بافت همبند؛ تحت عمل قرار نمی‌گرفتند. همه جراحی‌های رفرکتیو به کمک لیزر اگرایمر از نوع flying spot با دستگاه تکنولاس- ۲۱۷ (Buch&Lumb) توسط یک جراح و در یک کلینیک واحد انجام شدند.

مقدمه

امروزه لیزیک (LASIK: laser in situ keratomileusis) به عنوان روش جراحی کراتورفرکتیو ارجح، به ویژه در مواردی همچون نزدیک‌بینی شدید، مطرح می‌باشد. با وجود این، درون‌رویش اپی‌تلیوم (epithelial ingrowth)، عوارض وابسته به فلپ قرنیه و اکتازی قرنیه، از عوامل محدودکننده کاربرد لیزیک می‌باشند.^{۱-۷}

روش لازک (LASEK: laser subepithelial keratectomy) نیز در اصل، روش تعدیل‌شده PRK است که بر اساس جدا کردن یک فلپ اپی‌تلیومی توسط الککل ۲۰ درصد و نگهداری فلپ می‌باشد. این روش نخستین بار توسط Massima در سال ۱۹۹۹ میلادی ارائه شد. او چنین گزارش نمود که روش لازک، ترکیبی از محاسن دو روش PRK و لیزیک با حذف معایب آن‌هاست و بیماران درمان‌شده با این روش، به نسبت، ناراحتی پس از عمل کم‌تری دارند و در عین حال، دستیابی به میزان دید نهایی در آن‌ها سریع‌تر از روش PRK است.^{۸-۱۰}

تاکنون در مقایسه دو روش لیزیک و لازک از لحاظ میزان اصلاح کروی که توسط یک جراح انجام گرفته باشد، مطالعات محدودی صورت گرفته است.^{۱۱} مقایسه نتایج روش‌های مختلف جراحی در زمینه اصلاح عیوب انکساری از نظر ارزیابی پیامد آن‌ها، سنجش عملکرد دستگاه‌های پیش‌رفته جراحی لیزری و افزایش مهارت جراحان، ضروری به نظر می‌رسد. لذا این مطالعه با هدف تعیین اثربخشی و مزایای روش لازک در درمان

ترفاین دیگری با قطر ۸/۵ میلی‌متر بر روی قرنیه گذاشته شد و توسط یک سرنگ شیشه‌ای، حدود ۰/۱ میلی‌لیتر از محلول الکل اتیلیک خالص ۲۰ درجه به مدت ۲۵ ثانیه در داخل ترفاین ریخته و نگه داشته شد و سپس با حدود ۱۰ میلی‌لیتر از محلول رینگر لاکتات، چشم مزبور شستشو گردید. متعاقب آن، لبه‌های بریده‌شده اپی‌تلیوم توسط کاردک مخصوصی جدا شدند و فلپ اپی‌تلیومی تهیه گردید و در موقعیت ساعت ۱۲ جمع شد. پس از تراش لیزری، فلپ اپی‌تلیومی به آرامی در محل اولیه خود قرار گرفت و پس از ایجاد چسبندگی مناسب آن با بستر استرومای زیرین خود، یک لنز تماسی نرم جهت پانسمان بر روی آن قرار داده شد. سپس اسپکولوم از چشم برداشته شد و عمل خاتمه یافت. به منظور تسکین درد، از قطره ضدالتهابی غیراستروئیدی و قرص استامینوفن کدیین استفاده شد. لنز به مدت ۵ تا ۷ روز در چشم باقی ماند و سپس خارج گردید.

یافته‌ها

در مجموع ۷۷۴ چشم از ۴۰۶ بیمار شامل ۱۳۴ مرد و ۲۷۲ زن در فاصله سنی ۱۹-۴۷ سال (۲۶/۴±۴/۷ سال) تحت جراحی رفرکتیو با لیزر اگزایمر قرار گرفتند که ۳۵۹ چشم به روش لازک و ۴۱۵ چشم به روش لیزیک عمل شدند. در گروه لازک ۲۵ چشم (۷ درصد)، در گروه لیزیک ۱۹ چشم (۴/۶ درصد) و در مجموع ۴۴ چشم (۵/۷ درصد) نیازمند جراحی مجدد شدند که آمار مربوط به این بیماران در تجزیه و تحلیل آماری وارد نشد.

متوسط سنی در بیماران گروه لازک ۳۰/۹±۱۰/۱ سال (۱۹-۴۷ سال) و در گروه لیزیک ۲۹/۹±۷/۸ سال (۱۹-۴۵ سال) بود. گروه لازک شامل ۱۳۶ زن (۷۰/۱ درصد) و ۵۸ مرد (۲۹/۹ درصد) و گروه لیزیک شامل ۱۳۵ زن (۶۳/۷ درصد) و ۷۷ مرد (۳۶/۳ درصد) بودند. دو گروه از نظر متغیرهای دموگرافیک تفاوت معنی‌داری نداشتند.

شاخص‌های رفرکشن قبل از عمل ۳۵۹ چشم از گروه لازک و ۴۱۵ چشم از گروه لیزیک در جدول (۱) ارایه شده‌اند و مشاهده می‌گردد که دو گروه از این نظر یکسان بودند. متوسط BCVA قبل از عمل برای تمام بیماران ۲۰/۲۰ بود.

بیماران، مبتلا به نزدیک‌بینی خفیف (کم‌تر از ۳- دیوپتر) یا متوسط (۳- تا ۶- دیوپتر) بودند. حصول رفرکشن در حد امتریوپی، هدف آرمانی این جراحی‌ها بود. نتایج SE و رفرکشن چشم‌ها بین دو گروه (آزمون t مستقل) و میزان ارجحیت روش‌ها (مربع کای) مقایسه شدند.

روش جراحی لیزیک

بعد از ریختن یک قطره تتراکاین در هر دو چشم و انجام پرپ توسط گاز آغشته به محلول بتادین ۵ درصد، درپ انجام شد و به کمک اسپکولوم، پلک‌ها باز نگه داشته شدند. سپس چشم با ۱۰ میلی‌لیتر محلول نمکی طبیعی شستشو گردید. حلقه مکش (suction ring) روی قرنیه قرار گرفت و بعد از رسیدن فشار داخل چشمی به حد مناسب، با میکروکراتوم موریا (Moria)، فلپ قرنیه به قطر حدود ۸/۵ میلی‌متر و ضخامت ۱۶۰ میکرون مطابق با پاکی‌متری قرنیه ایجاد گردید. سپس فلپ با اسپاچولا به سمت قسمت فوقانی قرنیه برگردانده شد و تراش لیزری به کمک لیزر اگزایمر از نوع flying spot روی استرومای قرنیه انجام پذیرفت. سپس فلپ به محل اولیه خود برگردانده شد و ضمن شستشوی زیر فلپ و بستر استرومایی با ۵ میلی‌لیتر محلول نمکی طبیعی، با اسپاچولا چندین بار به آرامی روی سطح فلپ کشیده شد تا فلپ به محل اولیه خود بچسبد. دقت می‌شد که وضعیت اولیه (repositioning) به طور کامل ایجاد گردد. در پایان، اسپکولوم از چشم خارج شد و چشم مقابل نیز بلافاصله پس از چشم اول، به همان روش تحت لیزیک قرار گرفت. پس از عمل نیز قطره ضدالتهابی غیراستروئیدی و قرص استامینوفن کدیین تجویز شد.

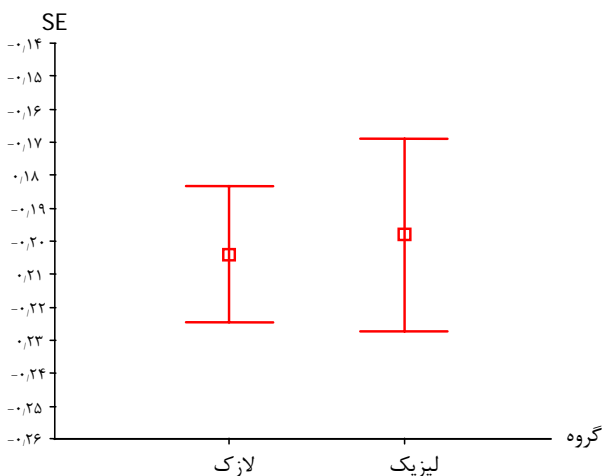
روش جراحی لازک

پس از ریختن یک قطره از محلول بی‌حس‌کننده تتراکاین ۰/۵ درصد در چشم و انجام پرپ با گاز آغشته به محلول بتادین ۵ درصد، درپ انجام پذیرفت و به کمک اسپکولوم، پلک‌ها باز نگاه داشته شدند. پس از شستشوی چشم با ۱۰ میلی‌لیتر محلول نمکی طبیعی، توسط یک میکروتارفاین اختصاصی با قطر ۸ میلی‌متر، برش اولیه روی اپی‌تلیوم قرنیه ایجاد شد. ترفاین مورد نظر، ۸۰ درجه از قسمت حدود ساعت ۱۲ را جهت تشکیل لولای فلپ (hinge) دست‌نخورده باقی می‌گذارد. سپس

ارزیابی، ۸۶/۶ درصد چشم‌ها در گروه لازک و ۸۹/۵ درصد چشم‌ها در گروه لیزیک، دارای دید اصلاح‌نشده در حد ۲۰/۲۰ یا بهتر بودند. هرچند نتایج در گروه لیزیک کمی بهتر بود اما تفاوت مشاهده‌شده از لحاظ آماری معنی‌دار نبود. در ضمن در هیچ موردی، افت BCVA به میزان ۲ خط یا بیش‌تر روی نداد.

در گروه لازک ۵۲/۲ درصد چشم‌های مبتلا به نزدیک‌بینی خفیف و ۶۰ درصد چشم‌های مبتلا به نزدیک‌بینی متوسط، به UCVA معادل ۲۰/۲۰ دست یافتند. این ارقام برای گروه لیزیک به ترتیب ۶۵/۲ درصد و ۷۱/۸ درصد بود.

هرچند نتایج در گروه لیزیک به طور کلی بهتر بود اما متوسط معادل کروی در گروه لازک در فاصله کم‌تری از وضعیت امتریوپتی قرار داشت (۰/۳۳±۰/۲۰- برای لازک و ۰/۴۸±۰/۱۹ برای لیزیک) (نمودار ۱) ولی این تفاوت به لحاظ آماری معنی‌دار نبود. این تفاوت برای دو روش مورد مطالعه کم‌تر از ۰/۱ دیوپتر بود.



نمودار ۱- میانگین معادل کروی (SE) مانیفست و فاصله اطمینان ۹۵ درصد به تفکیک گروه‌ها

با در نظر گرفتن تمامی بیماران، در گروه لیزیک ۴۱ چشم دارای رفرکشن کروی در خارج محدوده ۰/۵± دیوپتر نسبت به حالت امتریوپتی بودند که ۱۵ چشم (۴/۱ درصد) دارای اصلاح بیش از حد مورد انتظار بودند و ۲۶ چشم (۶/۸ درصد) نیز کم‌تر از حد مورد انتظار اصلاح شده بودند. در گروه لازک این مقادیر به ترتیب ۲/۱ درصد و ۱۱/۳ درصد بودند. در هر دو روش، اکثر

در گروه لازک، ۲۴۸ چشم مبتلا به نزدیک‌بینی خفیف و ۱۱۱ چشم مبتلا به نزدیک‌بینی متوسط و در گروه لیزیک، ۲۱۸ چشم مبتلا به نزدیک‌بینی خفیف و ۱۹۷ چشم مبتلا به نزدیک‌بینی متوسط بودند.

جدول ۱- میانگین و انحراف معیار شاخص‌های رفرکشن قبل از

شاخص‌ها	عمل به تفکیک گروه‌ها		
	میزان P	لیزیک	لازک
BCVA-decimal (دامنه)	۰/۵۱	۹/۵۲±۰/۹۸ (۱۰ تا ۵/۷)	۸/۸۶±۱/۳۵ (۱۰ تا ۴)
میزان کروی (دامنه)	۰/۷۶	-۳/۱۹±۱/۴۷ (-۰/۲۵ تا -۵/۷۵)	-۳/۳۲±۱/۱۲ (۰ تا -۵/۷۵)
میزان سیلندر (دامنه)	۰/۳۲	۱/۰۹±۰/۹۵ (۰ تا -۴/۲۵)	۰/۹۵±۰/۰۸ (۰/۷۵ تا -۶/۱۰)
معادل کروی (دامنه)	۰/۵۷	-۳/۷۴±۱/۴۴ (-۱/۱۳ تا -۶/۶۳)	-۳/۸۰±۱/۱۷ (-۱/۳۸ تا -۶/۵)
ضخامت قرنیه (دامنه)	۰/۹	۵۵۵±۳۴ (۶۴۶ تا ۴۵۶)	۵۵۴±۳۱ (۶۲۷ تا ۴۷۸)

BCVA: best corrected visual acuity

در حین عمل، عارضه جدی مربوط به فلپ ایجاد نشد و هیچ مورد از اعمال جراحی نیز متوقف نگردید. عوارض اولیه متعاقب جراحی از قبیل عفونت یا زخم راجعه نیز مشاهده نشد. اکثر بیماران از احساس جسم خارجی در چشم خود شکایت داشتند و لذا طی ۴۸ ساعت نخست پس از عمل، برای آن‌ها اشک مصنوعی تجویز شد. روند بازسازی اپی‌تلیوم در همه چشم‌ها، طی دو هفته کامل شد.

بیماران به طور متوسط به مدت ۲۱ ماه (۱۸-۲۷ ماه) پی‌گیری شدند. بهبود بینایی طی همان یک ماه اول متعاقب جراحی، در همه بیماران ایجاد شد. تغییرات در شاخص‌های بینایی و رفرکشن در پایان دوره پی‌گیری، در همه چشم‌ها محاسبه شد. خلاصه نتایج در ارزیابی نهایی بیماران در جدول (۲) خلاصه شده است. چنان‌که مشاهده می‌شود هر دو روش درمانی پیامد بینایی تقریباً مشابهی داشتند؛ یعنی تفاوت آن‌ها به لحاظ آماری معنی‌دار نبود. بهترین دید اصلاح‌شده و دید اصلاح‌نشده در دو گروه تفاوت معنی‌داری نداشت. در آخرین

موارد اصلاح بیش از حد، در گروه بیماران با نزدیک بینی خفیف و اکثر موارد اصلاح کم تر از حد، در گروه بیماران با نزدیک بینی

متوسط مشاهده شدند (نمودار ۲).

جدول ۲- میانگین و انحراف معیار شاخص های رفرکشن در آخرین معاینه پی گیری به تفکیک گروه ها

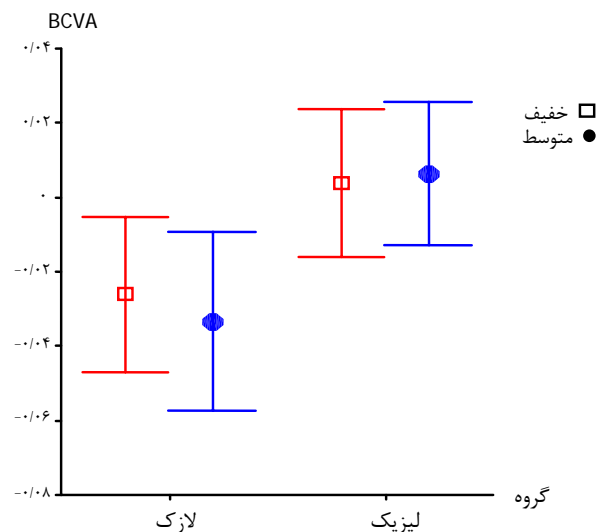
شاخص ها	گروه ها		لازک		لیزیک	
	نزدیک بینی خفیف	نزدیک بینی متوسط	نزدیک بینی خفیف	نزدیک بینی متوسط	نزدیک بینی خفیف	نزدیک بینی متوسط
BCVA-decimal (دامنه)	۹,۸۰±۰,۶۷	۱۰±۰,۴۵	۹,۸۴±۰,۵۴	۹,۹±۰,۴۴	(۶,۳ تا ۱۰)	(۸ تا ۱۰)
BCVA-LogMAR (دامنه)	۰,۰۱±۰,۰۴	۰±۰,۰۲	۰±۰,۰۲	۰,۰۱±۰,۰۲	(۰ تا ۰,۲۳)	(۰ تا ۰,۱)
UCVA-decimal (دامنه)	۸,۹۹±۱,۴	۹,۲±۱,۲	۹,۲۹±۱,۲	۹,۲۸±۱,۳	(۴ تا ۱۰)	(۴ تا ۱۰)
UCVA-LogMAR (دامنه)	۰,۰۴±۰,۰۸	۰,۰۳±۰,۰۷	۰,۰۳±۰,۰۶	۰,۰۳±۰,۰۷	(۰ تا ۰,۴)	(۰ تا ۰,۳)
میزان کروی (دامنه)	-۰,۰۳±۰,۲۶	۰,۰۳±۰,۲	۰±۰,۲۵	۰,۰۱±۰,۱۸	(-۰,۵ تا ۱)	(-۰,۵ تا ۰,۷۵)
میزان سیلندر (دامنه)	-۰,۳۱±۰,۴۱	-۰,۳±۰,۳۶	-۰,۲۳±۰,۳۲	-۰,۳۱±۰,۴۳	(-۲ تا ۰)	(-۱,۷۵ تا ۰)
SE manifest (دامنه)	-۰,۱۸±۰,۳۱	-۰,۱۸±۰,۲۱	-۰,۱۱±۰,۲۶	۰,۱۵±۰,۲	(-۱ تا ۰,۵)	(-۰,۸۸ تا ۰,۲۵)
ضخامت قرنيه (دامنه)	۵۲۲±۳۴	۵۰۲±۳۹	۵۳۱±۳۹	۴۹۴±۳۸	(۴۱۳ تا ۶۱۱)	(۴۴۲ تا ۵۹۹)

BCVA: best corrected visual acuity, UCVA: uncorrected visual acuity, SE: spherical equivalence

یک افزایش نسبی در شدت آستیگماتیسم متعاقب عمل جراحی در مقایسه با قبل از جراحی در ۷,۶ درصد چشم های گروه لازک و ۶,۱ درصد چشم های گروه لیزیک مشاهده شد. البته در تمامی موارد، مقدار افزایش کم تر از ۰,۷۵ دیوپتر بود. میزان کاهش ضخامت قرنيه متعاقب جراحی نیز در دو روش جراحی رفرکتیو ارزیابی شد که تفاوت معنی داری را نشان نمی داد. البته میزان کاهش با شدت نزدیک بینی اولیه ارتباط مستقیم داشت.

بحث

پس از آن که Trokel و همکاران^{۱۲} نخستین تجربه موفق خود را در جراحی اصلاحی نزدیک بینی به کمک لیزر اگزایمر شرح دادند؛ روش PRK به عنوان روش موفقیت آمیزی در اصلاح



نمودار ۲- میانگین BCVA و فاصله اطمینان ۹۵ درصد براساس نزدیک بینی خفیف و متوسط به تفکیک گروه ها

در مطالعه ما موارد افت BCVA در دو گروه مشابه بود. البته در این مطالعه، میزان قابل توجهی از اصلاح کم‌تر از حد مطلوب و به تعداد کمی نیز اصلاح بیش از حد در گروه لازک مشاهده شد که چگونگی آن برای ما روشن نیست. درمان آستیگماتیسم در هر دو روش در حد بسیار مطلوبی بود و نتایج ارزیابی نهایی آن نیز در دو گروه قابل مقایسه بود.

در روش لازک، احتمالاً محدودیت‌هایی مانند پیچیدگی روش جراحی، افزایش زمان عمل و نیاز بیش‌تر جراحان به آموزش و تمرین وجود دارد. در عین حال، این روش به نظر، مزیت‌هایی نیز دارد؛ از جمله این که اگر جراح در ایجاد فلپ اپی‌تلیومی موفق نباشد، می‌تواند به راحتی روش اجرایی خود را به روش PRK برگرداند. هم‌چنین خطر عفونت نیز کم‌تر است چرا که فلپ اپی‌تلیومی به عنوان یک غشای محافظ موثر عمل می‌کند.

روش لازک نیز احتمالاً در موارد باریک بودن شیار بین پلکی و یا در مواردی که ضخامت کم قرنیه، در چشم دچار نزدیک‌بینی شدید و یا گسترش عروقی در بستر قرنیه ناشی از استفاده بلندمدت از لنزهای تماسی وجود داشته باشد؛ می‌تواند جایگزین روش لیزیک باشد. هم‌چنین در بیمارانی که سابقه زخم عودکننده قرنیه دارند و کاندید مناسبی برای لیزیک نیستند، به نظر می‌رسد که روش لازک نه تنها باعث اصلاح عیوب انکساری آن‌ها می‌گردد بلکه به عنوان یک روش درمانی برای رفع ضایعه قرنیه نیز محسوب می‌شود.

نتیجه‌گیری

نتایج بسیار دلگرم‌کننده این بررسی بلندمدت، مشاهدات تجربه اولیه یک جراح در مورد روش لازک می‌باشند. هرچند برای دستیابی به همه ابعاد مورد نظر، نیاز به مطالعات گسترده‌ای می‌باشد اما این مطالعه نشان داد که لازک یک روش موثر و مطمئن برای اصلاح نزدیک‌بینی خفیف تا متوسط است که می‌تواند روش جایگزین مطلوبی برای لیزیک باشد.

مشکلات انکساری از نوع نزدیک‌بینی در سال ۱۹۸۸ میلادی عرضه شد^{۱۳}. از همان زمان، روش PRK به علت اثربخشی ارزشمندش در درمان نزدیک‌بینی خفیف تا متوسط، مقبولیت همگانی یافت^{۱۴}. البته درد متعاقب جراحی، کدورت قرنیه و احتمال عود، از مشکلات آن بودند^۱ ضمن آن که میزان اثربخشی آن در نزدیک‌بینی شدید کاهش می‌یابد^{۱۵} و^{۱۶}.

روش لیزیک به عنوان یک روش ارجح بر PRK به ویژه در موارد با درجات بالاتر نزدیک‌بینی مطرح است اما کاربرد آن نیز به علت رویش نابه‌جای اپی‌تلیوم، عوارض مرتبط با فلپ قرنیه و اکتازی قرنیه، محدودیت دارد^۲.

لازک به عنوان یک روش جایگزین در جراحی رفرکتیو ارایه شده است^{۱۷-۱۹}. به لحاظ نظری، این روش ضمن پرهیز از عوارض مربوط به فلپ قرنیه، مزایای روش لیزیک را نیز داراست. هم‌چنین بیماران درمان‌شده با روش لازک از درد و ناراحتی پس از عمل کم‌تری رنج می‌برند و کدورت قرنیه که متعاقب PRK دیده می‌شود نیز وجود ندارد^۹ و^{۱۷}.

در مطالعه حاضر، یک جراح هر دو روش لیزیک و لازک را با استفاده از لیزر اگزایمر از نوع flying spot انجام داده است. این دو روش طی دوره پی‌گیری به نتایج مشابهی دست یافتند. ارزیابی‌ها نشان دادند که بهبود بینایی طی همان یک ماه اول متعاقب جراحی، در اکثر بیماران ایجاد شد. میزان رفرکشن و دید اصلاح‌نشده در ارزیابی نهایی تفاوت معنی‌داری را بین دو روش مورد نظر نشان نداد. این نتایج در سایر مطالعات مشابه نیز گزارش شده‌اند^{۸-۱۰}.

نیاز به جراحی رفرکتیو مجدد در گروه لازک تا حدی بیش‌تر از گروه لیزیک بود؛ هرچند که پیامد بینایی در هر دو گروه متعاقب جراحی مجدد قابل مقایسه بود و موردی از کاهش BCVA دیده نشد. این نکته به ویژه برای مشاوره بیماران می‌تواند حایز اهمیت باشد.

منابع

- 1- Wang Z, Chen J, Yang B. Comparison of laser in situ keratomileusis and photorefractive keratectomy to correct myopia from -1.25 to -6.00 diopters. *J Refract Surg* 1997;13:528-534.
- 2- Hersh PS, Brint SF, Maloney RK. Photorefractive keratectomy versus laser in situ keratomileusis for moderate to high myopia; a randomized prospective study. *Ophthalmology* 1998;105:1512-1522; discussion by JH Talamo, 1522-1523.
- 3- Melki SA, Talamo JH, Demetriades A-M. Late traumatic dislocation of laser in situ keratomileusis corneal flaps. *Ophthalmology* 2000;107:2136-2139.
- 4- Yu EYW, Leung A, Rao S, Lam DSC. Effect of laser in situ keratomileusis on tear stability. *Ophthalmology* 2000;107:2131-2135.
- 5- Durairaj VD, Balentine J, Kouyoumdjian G. The predictability of corneal flap thickness and tissue laser ablation in laser in situ keratomileusis. *Ophthalmology* 2000;107:2140-2143.
- 6- Wang Z, Chen J, Yang B. Posterior corneal surface topographic changes after laser in situ keratomileusis are related to residual corneal bed thickness. *Ophthalmology* 1999;106:406-409; discussion by RK Maloney, 409-410.
- 7- Walker MB, Wilson SE. Incidence and prevention of epithelial growth within the interface after laser in situ keratomileusis. *Cornea* 2000;19:170-173.
- 8- Jae Bum L, Chul Myong C, Gong Je S, Ha Young G, Eung Kweon K. Laser Subepithelial Keratomileusis for Low to Moderate Myopia: 6-Month Follow-up. *Jpn J Ophthalmol* 2002;46:299-304.
- 9- Jae Bum L, Gong Je S, Jong Hyuck L, Kyoung Yul S, Young Ghee L, Eung Kweon K. Comparison of laser epithelial keratomileusis and photorefractive keratectomy for low to moderate myopia. *J Cataract Refract Surg* 2001;27:565-570.
- 10- Claringbold TV. Laser-assisted subepithelial keratectomy for the correction of myopia. *J Cataract Refract Surg* 2002;28:18-22.
- 11- Van Gelder RN, Steger-May K, Yang SH, Rattanam T, Pepuse JS. Comparison of photorefractive keratectomy, astigmatic PRK, laser in situ keratomileusis, and astigmatic LASIK in the treatment of myopia. *J Cataract Refract Surg* 2002;28:462-476.
- 12- Trokel SL, Srinivasan R, Braren B. Excimer laser surgery of the cornea. *Am J Ophthalmol* 1983;96:710-715.
- 13- McDonald MB, Liu JC, Byrd TJ. Central photorefractive keratectomy for myopia: partially sighted and normally sighted eyes. *Ophthalmology* 1991;98:1327-1337.
- 14- Dutt S, Steinert RF, Raizman MB, Puliafito CA. One-year results of excimer laser photorefractive keratectomy for low to moderate myopia. *Arch Ophthalmol* 1994;112:1427-1436.
- 15- Francesconi CM, Abad JC, Lim JE, Talamo JH. Evaluation of pentoxifylline in the prevention of haze after photorefractive keratectomy in rabbit. *J Refract Surg* 1998;14:567-570.
- 16- McCarty CA, Garrett SK, Alfred G. Assessment of subjective pain following photorefractive keratectomy. Melbourne Excimer Laser Group. *J Refract Surg* 1996;12:365-369.
- 17- Lee JB, Seong GJ, Lee JH, Seo KY, Lee YG, Kim EK. Comparison of laser epithelial keratomileusis and photorefractive keratectomy for low to moderate myopia. *J Cataract Refract Surg* 2001;27:565-570.
- 18- Kornilovsky IM. Clinical results after subepithelial photorefractive keratectomy (LASEK). *J Refract Surg* 2001;17:S222-S223.
- 19- Scerrati E. Laser in situ keratomileusis vs. laser epithelial keratomileusis (LASIK vs. LASEK). *J Refract Surg* 2001;17:S219-S221.