

LASIK after Scleral Buckling Surgery

Farvardin M, MD; Salehipour M, MD; Mehryar M, MD; Mehdizadeh M, MD

Purpose: To compare the safety, efficacy, and visual results of laser in situ keratomileusis (LASIK) in eyes with and without previous scleral buckling surgery in the same individuals.

Methods: In a prospective clinical trial, 14 eyes of 7 patients with myopic refractive error and history of scleral buckling in one eye, underwent LASIK surgery in both eyes according to a standard surgical protocol. Uncorrected visual acuity (UCVA), best corrected visual acuity (BCVA), refraction, Orbscan topography, and pachymetry were recorded 1, 3, 6, and 12 months after LASIK. Eyes with previous scleral buckling were named RD group and the fellow eyes without any previous ocular surgery were named non-RD group.

Results: LASIK was performed without any complication. No patient developed a new RD or significant vitreoretinal changes during one year of follow-up. There was no decrease in BCVA in any of the eyes. In the RD group, mean spherical equivalent (MSE) before LASIK was -7.67 D and was reduced to -0.17, -0.87, -1.37, and -1.89 D at 1, 3, 6, and 12 months after LASIK, respectively. In the non-RD group, MSE before LASIK was -5.25 D which was reduced to +0.05, -0.17, -0.37, and -0.57 D - at 1, 3, 6, and 12 months after LASIK, respectively. Differences between the two groups were statistically significant at 3, 6, and, 12 months after operation. Myopic regression between 1 and 12 months after LASIK in the RD group (-1.71 D) was greater than the non-RD group (-0.62 D). (P=0.019) Mean increase in central corneal thickness during this period had no significant difference between the two groups. Corneal power increase in the RD group (2.44 D) was more than the non-RD group (1.01 D). (P=0.001)

Conclusion: LASIK may be considered for treatment of myopia in eyes with previous RD surgery. Although it seems to be safe in these eyes, it is not as effective as LASIK in eyes without previous RD surgery. Myopic regression seems to be more pronounced in these eyes.

Key words: LASIK, myopia, retinal detachment

- Bina J Ophthalmol 2005; 10 (4): 467-472.

لیزیک پس از جراحی باکلینگ صلبیه

دکتر محسن فروردین^۱، دکتر مسعود صالحی پور^۲، دکتر مرسل مهربار^۳ و دکتر مرتضی مهدی زاده^۴

چکیده

هدف: مقایسه بی خطر بودن، کارآمدی و نتایج بینایی لیزیک در درمان نزدیک بینی بین چشم‌های دارای سابقه جراحی باکلینگ صلبیه و چشم دیگر همان بیماران بدون سابقه باکلینگ صلبیه.
روش پژوهش: در یک کارآزمایی بالینی، ۱۴ چشم از ۷ بیمار دارای خطای انکساری نزدیک بینی که قبلاً تحت جراحی باکلینگ صلبیه به علت جداشدگی شبکیه در یک چشم قرار گرفته بودند؛ بر اساس استانداردهای موجود، در هر دو چشم تحت عمل لیزیک قرار گرفتند. دید مرکزی بدون اصلاح (UCVA)، بهترین دید اصلاح شده (BCVA)، رفرکشن، توپوگرافی و پآکی متری با اورباسکن (orbscan) در ۱، ۳، ۶ و ۱۲ ماه پس از لیزیک بررسی شدند.

یافته‌ها: در همه بیماران، لیزیک بدون هیچ عارضه‌ای انجام شد. هیچ‌کدام از بیماران در طول پی‌گیری یک ساله، دچار تغییرات قابل توجه شبکیه و زجاجیه یا جداشدگی شبکیه نشدند. BCVA هیچ‌کدام از بیماران کاهش نیافت. در چشم‌های دارای سابقه باکلینگ صلبیه (گروه RD)، متوسط معادل کروی قبل از لیزیک، $-۷/۶۷$ - دیوپتر بود که در ۱، ۳، ۶ و ۱۲ ماه بعد از عمل، به ترتیب به $-۰/۱۷$ ، $-۰/۸۷$ ، $-۱/۳۷$ و $-۱/۸۹$ - دیوپتر رسید. در چشم‌های بدون سابقه باکلینگ صلبیه (گروه غیر RD)، متوسط معادل کروی قبل از لیزیک، $-۵/۲۵$ - دیوپتر بود که در ۱، ۳، ۶ و ۱۲ ماه بعد از عمل، به ترتیب به $+۰/۰۵$ ، $-۰/۱۷$ ، $-۰/۳۷$ و $-۰/۵۷$ - دیوپتر رسید. تفاوت بین دو گروه از نظر آماری در زمان‌های ۱، ۳، ۶ و ۱۲ ماه پس از لیزیک، معنی‌دار بود. چشم‌های گروه RD میزان بالاتری از برگشت (رگرشن) متوسط معادل کروی را بین ۱ و ۱۲ ماه بعد از لیزیک داشتند؛ میانگین $-۱/۷۱$ - دیوپتر در گروه RD در مقابل $+۰/۶۲$ دیوپتر در گروه غیر RD ($P=۰/۰۱۹$). هیچ تفاوت قابل توجهی بین دو گروه در افزایش ضخامت مرکزی قرنیه در این دوره مشاهده نشد. افزایش قدرت انکساری قرنیه طی یک سال پی‌گیری در چشم‌های گروه RD، $۲/۴۴$ دیوپتر بود؛ در حالی که میزان این افزایش در چشم‌های گروه غیر RD، $۱/۰۱$ دیوپتر بود ($P=۰/۰۰۱$).

نتیجه‌گیری: عمل لیزیک می‌تواند برای درمان خطای انکساری پس از جراحی باکلینگ صلبیه مفید باشد. گرچه به نظر می‌رسد که لیزیک در این چشم‌ها بی‌خطر است ولی اثر لیزیک در میزان کاهش شماره انکساری چشم، به اندازه چشم‌های بدون جراحی باکلینگ صلبیه نیست و برگشت بخشی از نزدیک‌بینی در این چشم‌ها بیش‌تر است.

• مجله چشم‌پزشکی بینا ۱۳۸۴؛ سال ۱۰، شماره ۴: ۴۶۷-۴۷۲.

• پاسخ‌گو: دکتر مسعود صالحی پور (e-mail: masalehi@sums.ac.ir)

- ۱- دانشیار- چشم‌پزشک- دانشگاه علوم پزشکی شیراز
 - ۲- دستیار- چشم‌پزشک- دانشگاه علوم پزشکی شیراز
 - ۳- استادیار- چشم‌پزشک- دانشگاه علوم پزشکی شیراز
- 📍 شیراز- بیمارستان خلیلی

تاریخ دریافت مقاله: ۲۶ مرداد ۱۳۸۳
تاریخ تایید مقاله: ۱۹ اردیبهشت ۱۳۸۴

مقدمه

سراسر جهان به کار می‌رود. هم‌چنین ارزش این روش برای تصحیح عیوب انکساری پس از جراحی‌هایی چون پیوند قرنیه، کراتوتومی شعاعی و جراحی آب‌مروراید مشخص شده است^{۵-۷}. با این حال، مطالعات اندکی در مورد لیزیک در چشم‌های دارای سابقه جراحی جداشدگی شبکیه وجود دارد.

دغدغه اصلی در مورد لیزیک در چشم‌های دارای سابقه جراحی جداشدگی شبکیه، بروز جداشدگی مجدد شبکیه است. یک چشم‌پزشک، نه تنها لازم است که بداند آیا جراحی رفراکتیو سبب افزایش خطر عوارض شبکیه و زجاجیه در بیماران نزدیک‌بین می‌شود؛ بلکه باید بداند که چه احتیاط‌هایی را برای جراحی رفراکتیو در چشم‌هایی که قبلاً تحت جراحی چشمی دیگری قرار گرفته‌اند، مد نظر قرار دهد. مطالعات اندکی در مورد لیزیک در چشم‌هایی که قبلاً تحت جراحی جداشدگی شبکیه قرار گرفته‌اند، وجود دارد که دارای نتایج متفاوتی

عیب انکساری نزدیک‌بینی در چشم‌هایی که دچار جداشدگی شبکیه شده‌اند، شایع‌تر است^{۱-۴}. جراحی باکلینگ صلبیه، درمان انتخابی اکثر موارد جداشدگی شبکیه بدون عارضه است؛ با این حال، عمل جراحی جداشدگی شبکیه (باکلینگ صلبیه)، ممکن است با ایجاد تغییرات در طول قدامی- خلفی چشم، عمق اتاق قدامی و یا موقعیت عدسی، موجب تغییرات نزدیک‌بینی گردد^{۳-۴}. با توجه به نکات فوق، روزانه با بیماران نزدیک‌بینی برخورد می‌کنیم که قبلاً تحت جراحی جداشدگی شبکیه قرار گرفته‌اند و در حال حاضر خواهان جراحی رفراکتیو هستند.

جراحی لیزیک امروزه به عنوان یک درمان انتخابی عیوب انکساری مورد قبول واقع شده است. لیزیک به طور موفقیت‌آمیزی برای تصحیح عیوب انکساری نزدیک‌بینی در

دکتر محسن فروردین - لیزیک پس از جراحی باکلینگ صلبیه

همه بیماران بعد از عمل، به مدت یک هفته قطره کلرامفنیکل (۰/۵ درصد چهار بار در روز) و بتامتازون (۰/۱ درصد چهار بار در روز) دریافت کردند. معاینات پس از عمل در روز اول، هفته اول، ماه سوم، ماه ششم و یک سال پس از جراحی انجام شدند. UCVA، BCVA، رفاکشن، توپوگرافی و پاکی متری در ماه اول، سوم، ششم و یک سال پس از عمل تعیین شدند. میانگین معادل کروی، کراتومتری و پاکی متری در هر معاینه ثبت شد. از آزمون t برای تحلیل اطلاعات مشابه استفاده شد.

یافته‌ها

بیماران شامل ۶ مرد و یک زن بودند. میانگین سن بیماران در زمان جراحی ۳۸/۹ سال (۵۳-۲۲ سال) و میانگین فاصله بین جراحی باکلینگ صلبیه تا لیزیک ۲۵/۶ ماه (۹۵-۷ ماه) بود. از ۷ بیمار مورد مطالعه، در ۴ بیمار چشم راست و در ۳ بیمار چشم چپ تحت جراحی باکلینگ صلبیه قرار گرفته بودند. اطلاعات قبل و ۱۲ ماه بعد از عمل در جدول (۱) آمده‌اند. در همه چشم‌ها، لیزیک بدون هیچ عارضه‌ای انجام شد. هیچ کدام از چشم‌ها دچار جداسدگی جدید شبکیه یا تغییرات قابل توجه در زجاجیه و شبکیه در طول پی‌گیری یک ساله نشدند. کاهش UCVA یا BCVA در هیچ کدام از چشم‌ها در دو گروه در مدت ۱۲ ماه به وجود نیامد. امتریپی در محدود ± 1 دیوپتر در ۶ ماه پس از عمل در ۴ چشم از گروه RD و ۶ چشم از گروه غیر RD و در ۱۲ ماه پس از عمل، در ۲ چشم از گروه RD و ۶ چشم از گروه غیر RD به دست آمد.

هستند^{۱۲-۸}. به همین دلیل ما در این تحقیق بر آن شدیم تا بی‌خطر بودن و کارآمدی لیزیک را در بیمارانی که قبلاً تحت جراحی باکلینگ صلبیه قرار گرفته‌اند، مورد بررسی قرار دهیم.

روش پژوهش

در این مطالعه آینده‌نگر، ۱۴ چشم مبتلا به عیب انکساری نزدیک‌بینی از ۷ بیمار مراجعه‌کننده به درمانگاه چشم‌پزشکی پوستچی شیراز وارد مطالعه شدند. همه بیماران به علت جداسدگی رگماتوزن شبکیه در یک چشم (گروه RD)، حداقل ۶ ماه قبل، تحت جراحی باکلینگ صلبیه و بند قرار گرفته بودند.

از همه بیماران اخذ شرح حال و معاینه کامل چشمی به عمل آمد. افراد پس از اخذ رضایت‌نامه آگاهانه وارد مطالعه شدند. ارزیابی‌های قبل از عمل شامل تعیین دید مرکزی اصلاح‌نشده (UCVA)، بهترین دید اصلاح‌شده (BCVA)، رفاکشن، معاینه با اسلیت‌لمپ، تعیین فشار داخل چشمی با اپلانیشن، افتالموسکوپی غیرمستقیم، توپوگرافی و پاکی متری به وسیله اورباسکن (orbiscan) بودند.

همه جراحی‌ها توسط یک جراح و با استفاده از قطره بی‌حسی موضعی (تتراکاین ۰/۵ درصد) انجام شدند. میکروکراتوم Hansatom (Bausch & Lomb Surgical) با حلقه ۸/۵ میلی‌متری و ضخامت برش ۱۶۰ میکرومتر برای ایجاد فلپ لولادار (hinge flap) استفاده شد. تراش (ablation) قرنیه با لیزر اگزامر تکنولاس-۲۱۷ (Chiron Vision) برای قطر اپتیکی (optical zone) برابر ۶ میلی‌متر انجام گردید. حداقل ضخامت باقی‌مانده برای همه چشم‌ها، ۲۵۰ میکرومتر بود. هدف عمل رفاکتیو، رسانیدن چشم‌ها به امتریپی بود.

جدول ۱- ویژگی‌های افراد و چشم‌ها به تفکیک سابقه جراحی جداسدگی شبکیه (RD و غیر RD)

ردیف	جنس	سن (سال)	UCVA پیش از عمل		BCVA پیش از عمل		رفاکشن پیش از عمل		UCVA ماه ۱۲		BCVA ماه ۱۲		رفاکشن ماه ۱۲	
			RD	غیر RD	RD	غیر RD	RD	غیر RD	RD	غیر RD	RD	غیر RD	RD	غیر RD
۱	مرد	۳۲	۴ Mcf	۶ mcf	۲۰/۳۰	۲۰/۲۰	۰	۰	۲۰/۲۵	۲۰/۱۰۰	۲۰/۲۰	۲۰/۳۰	۲۰/۲۰	۲۰/۲۰
۲	زن	۲۵	۳ Mcf	۵ mcf	۲۰/۳۰	۲۰/۲۰	-۱۲	-۰.۵×۱۸۰	۲۰/۲۰	۲۰/۲۰	۲۰/۲۰	۲۰/۲۰	۲۰/۲۰	۲۰/۲۰
۳	مرد	۲۲	۳ Mcf	۵ mcf	۲۰/۵۰	۲۰/۲۵	-۸.۵	-۲.۵×۶۵	۲۰/۲۵	۲۰/۱۰۰	۲۰/۲۵	۲۰/۵۰	۲۰/۲۵	۲۰/۲۰
۴	مرد	۵۳	۲۰/۵۰	۲۰/۴۰	۲۰/۲۵	۲۰/۲۰	-۱.۵	-۱×۷۰	۲۰/۲۰	۲۰/۲۰	۲۰/۲۰	۲۰/۲۰	۲۰/۲۰	۲۰/۲۰
۵	مرد	۴۲	۵ mcf	۶ mcf	۲۰/۵۰	۲۰/۲۵	-۷.۵	-۱×۷۰	۲۰/۲۵	۲۰/۴۰	۲۰/۲۵	۲۰/۴۰	۲۰/۲۵	۲۰/۲۰
۶	مرد	۵۳	۳ mcf	۲۰/۲۰	۲۰/۱۰۰	۲۰/۲۰	-۳.۲۵	-۰.۵×۸۰	۲۰/۲۵	۲۰/۲۰	۲۰/۲۵	۲۰/۱۰۰	۲۰/۲۰	۲۰/۲۰
۷	مرد	۴۵	۶ mcf	۲۰/۵۰	۲۰/۵۰	۲۰/۲۰	-۳.۷۵	-۱×۱۷۰	۲۰/۲۵	۲۰/۲۰	۲۰/۲۵	۲۰/۵۰	۲۰/۲۰	۲۰/۲۰

UCVA: uncorrected visual acuity, BCVA: best corrected visual acuity, RD: retinal detachment, mcf: meter count finger

جدول ۲- میانگین و انحراف معیار تغییرات معادل کروی، ضخامت مرکز قرنیه و قدرت قرنیه، بین ۱ و ۱۲ ماه پس از لیزیک، به تفکیک گروه‌ها

گروه	RD	غیر RD	میزان P
معادل کروی (دیوپتر)	-1.71 ± 1.08	-0.62 ± 0.46	۰/۰۱۹
ضخامت مرکز قرنیه (میکرون)	14 ± 3.46	16.85 ± 4.05	۰/۱۲۳
قدرت قرنیه (دیوپتر)	2.44 ± 1.11	1.01 ± 0.92	۰/۰۰۱

RD: retinal detachment

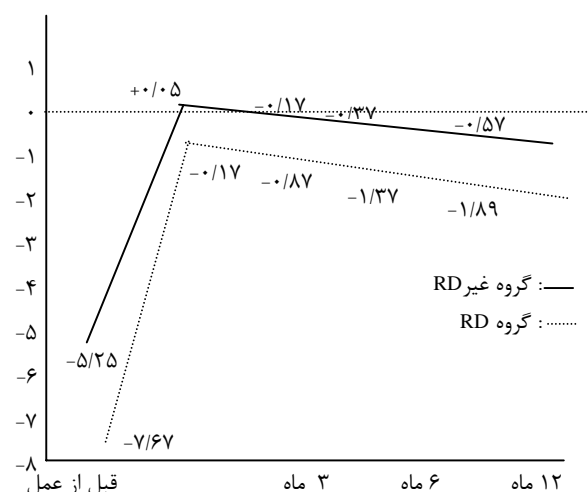
بحث

در مطالعه ما، هیچ‌کدام از بیماران دارای سابقه جراحی باکلینگ صلبیه، تا حداقل ۱۲ ماه پس از لیزیک، دچار جداشدگی مجدد شبکیه نشدند. بروز جداشدگی شبکیه پس از لیزیک در بیماران نزدیک‌بین، براساس یک مطالعه، حتی از بروز جداشدگی شبکیه در جمعیت عمومی افراد نزدیک‌بین نیز کم‌تر است.^{۱۳} تصور می‌شود که لیزیک، خطر جداشدگی شبکیه را افزایش نمی‌دهد.

Shina و همکاران^{۱۴}، گزارش کرده‌اند که در ۲ چشم از ۱۰ چشم دارای سابقه جراحی قبلی شبکیه، به علت اسکار ملتحمه، قادر به ایجاد فلپ قرنیه نشدند. گرچه ما از همان میکروکراتوم (Hansotome) استفاده کردیم، هیچ‌گونه مشکلی در ایجاد فلپ قرنیه به وجود نیامد. ساکشن ناکافی به وسیله دیگر محققان گزارش نشده اما یکی از آن‌ها توصیه می‌کند که برای کاهش عوارض، لیزیک در این چشم‌ها باید به وسیله یک جراح باتجربه انجام گیرد.^{۱۱}

در یک مطالعه، اکتازی قرنیه در ۲ چشم که عمل لیزیک پس از باکلینگ صلبیه داشته‌اند، گزارش شده است.^۹ نویسنده، این مساله را ناشی از نیروی روبه‌خارج باکل حلقوی (encircling) بر روی قرنیه نازک پس از عمل لیزیک می‌داند. تنها ۳ دیوپتر کاهش معادل کروی پس از برداشتن باکل در یکی از این بیماران به وجود آمد. در سایر مطالعات، عوامل موثر بر اکتازی قرنیه پس از عمل لیزیک، باقی‌ماندن ضخامت استرومای کم‌تر از ۲۵۰ میکرومتر، قطر اپتیکی کوچک،

میانگین معادل کروی چشم‌ها، قبل از لیزیک و در دوره‌های پی‌گیری در هر گروه در نمودار (۱) نشان داده شده است. تفاوت بین دو گروه در یک ماه پس از عمل معنی‌دار نبود ($P=0.109$) ولی تفاوت بین دو گروه در ماه ۳ ($P=0.026$)، ماه ۶ ($P=0.005$) و ماه ۱۲ پس از عمل ($P=0.009$) معنی‌دار بود.



RD: retinal detachment

نمودار ۱- میانگین معادل کروی قبل و مراحل بعد از عمل لیزیک به تفکیک گروه‌ها

میانگین تغییرات در معادل کروی، ضخامت مرکزی قرنیه و قدرت رفراکتیو قرنیه، بین ۱ و ۱۲ ماه پس از لیزیک در دو گروه، در جدول (۲) نشان داده شده است. برگشت نزدیک‌بینی در چشم‌های گروه RD، در این دوره بیش‌تر بود ($P=0.019$). تفاوت قابل توجهی بین دو گروه، از نظر میزان افزایش ضخامت مرکزی قرنیه، طی این دوره مشاهده نشد ($P=0.123$). قدرت رفراکتیو قرنیه چشم‌های گروه RD، ۲/۴۴ دیوپتر افزایش پیدا کرد؛ میزان این افزایش در چشم‌های گروه غیر RD، ۱/۰۱ بود ($P=0.001$).

بیماران ما نسبتاً یکسان بود؛ به نظر می‌رسد که علت اصلی برگشت نزدیک‌بینی در چشم‌های دارای سابقه جراحی شبکیه، جابه‌جایی رو به جلوی قرنیه در این چشم‌ها باشد. ما تصور می‌کنیم که نیروی روبه‌خارج باکل حلقوی صلبیه روی قرنیه نازک پس از لیزیک، علت این پدیده باشد. کاهش ۳ دیوپتر نزدیک‌بینی به دنبال برداشتن باکل حلقوی در یک مورد از اکتازی قرنیه به دنبال لیزیک، در چشم دارای سابقه جراحی RD، می‌تواند تقویت‌کننده این فرضیه باشد.^۹

لیزیک می‌تواند برای درمان خطای انکساری پس از جراحی RD در نظر گرفته شود. گرچه به نظر می‌رسد که عمل جراحی لیزیک در این چشم‌ها بی‌خطر است ولی از نظر کم کردن عیب انکساری، به اندازه لیزیک در چشم‌های بدون جراحی RD قبلی، موثر نیست. به نظر می‌رسد که برگشت نزدیک‌بینی در این چشم‌ها بیش‌تر باشد. ما تصور می‌کنیم که لیزیک در چشم‌هایی که قبلاً جراحی RD داشته‌اند، نیاز به بیش‌اصلاحی خفیفی (mild over correction) دارد تا احتمال رسیدن به امتریپی در درازمدت افزایش یابد. مطالعات جامع‌تر و نمونه‌های بیش‌تر همراه با پی‌گیری‌های طولانی‌تری لازم است تا نتایج این مطالعه را ارزیابی کند.

نامنظمی ضخامت قرنیه و نزدیک‌بینی بالا که نیاز به تراش لیزری زیاد استروما داشته است، ذکر شده‌اند^{۱۶-۱۴}. هر دو بیماری که در مقاله فوق عنوان شده‌اند، نزدیک‌بینی بالا (۱۱- و ۱۷- دیوپتر) و ضخامت باقی‌مانده استرومای بسیار اندک (۲۲۰ و ۲۲۵ میکرومتر) پس از عمل لیزیک داشتند. ما تصور می‌کنیم که علت اکتازی در این دو مورد، تراش بیش از حد قرنیه با لیزر باشد. در بیماران ما، هیچ‌کدام از بیماران در پی‌گیری یک ساله، دچار اکتازی قرنیه نشدند.

میانگین معادل کروی در چشم‌های با و بدون سابقه جراحی باکلینگ صلبیه، در ماه اول پس از لیزیک تفاوتی نداشت اما چشم‌های با جراحی قبلی، در ۳، ۶ و ۱۲ ماه پس از لیزیک، نزدیک‌بینی بیش‌تری داشتند (نمودار ۱). برگشت نزدیک‌بینی بین ۱ و ۱۲ ماه پس از لیزیک، در چشم‌های با سابقه جراحی RD قبلی قابل توجه بود. این چشم‌ها برگشت نزدیک‌بینی به میزان ۱/۷۱- دیوپتر در مقایسه با ۰/۶۲- دیوپتر در چشم‌های بدون جراحی RD پیدا کردند. جابه‌جایی قرنیه به جلو و افزایش ضخامت قرنیه، دو سازوکار فرضی برای برگشت نزدیک‌بینی پس از لیزیک هستند^{۱۸-۱۷}. میزان افزایش ضخامت مرکزی قرنیه در چشم‌های با و بدون جراحی RD قبلی در

منابع

- 1- Schepens CL, Marden D. Data on the natural history of retinal detachment: further characterization of certain unilateral non-traumatic cases. *Am J Ophthalmol* 1966;61:213-226.
- 2- The Eye Disease Case-Control Study Group. Risk factors for idiopathic rhegmatogenous retinal detachment. *Am J Epidemiol* 1993;137:749-757.
- 3- Larsen JS, Syrdalen P. Ultrasonographic study on changes in axial eye dimensions after encircling procedure in retinal detachment surgery. *Acta Ophthalmol* 1979;57:337-343.
- 4- Smiddy WE, Loupe DN, Michels RG, Enger C, Glaser BM, Debustros S. Refractive changes after scleral buckling surgery. *Arch Ophthalmol* 1989;107:1469-1471.
- 5- Spadea L, Mosca L, Balestrazzi E. Effectiveness of LASIK to correct refractive error after penetrating keratoplasty. *Ophthalmic Surg lasers* 2000;31:111-120.
- 6- Lipshitz I, Man O, Shemesh G, Lazar M, Loewensten A. Laser in situ keratomileusis to correct hyperopic shift after radial keratotomy. *J Cataract Refract Surg* 2001;27:273-276.
- 7- Ayala MJ, Perez-Santonja JJ, Artolo A, Claramonte P, Alio JL. Laser in situ keratomileusis to correct residual myopia after cataract surgery. *J Refract Surg* 2001;17:12-16.
- 8- Georgiev N, Sheludchenko VM, Kurenkov VV. Possibilities and results of photorefractive operations for myopia after

- retinal detachment surgery. *Vesin Ophthalmol* 2001;117:20-22.
- 9- Giacomo P, Parolini B. Relationships between vitreoretinal and refractive surgery. *Ophthalmology* 2001;108:1663-1670.
- 10- Sinha R, Dada T, Verma L, Chaudhury DB, Tandon R, Vajpayee RB. LASIK after retinal detachment surgery. *Br J Ophthalmol* 2003;87:551-553.
- 11- Belda JJ, Ruiz-Moreno JM, Perez-Santonja JJ, Alio JL. Laser in situ keratomileusis to correct myopia after scleral buckling for retinal detachment. *J Cataract Refract Surg* 2003;29:1231-1235.
- 12- Sforza PD, Saffra NA. Laser in situ keratomileusis as treatment for anisometropia after scleral buckling surgery. *J Cataract Refract Surg* 2003;29:1042-1044.
- 13- Arevalo JF, Ramirez E, Suarez E, Cortez R, Antzoulatos G, Morales-Stopello J, et al. Rhegmatogenous retinal detachment in myopic eyes after laser in situ keratomileusis; frequency, characteristics, and mechanism. *J Cataract Refract Surg* 2001;27:674-680.
- 14- Argento C, Cosentino MJ, Tytiun A, Rapehi G, Zarate J. Corneal ectasia after laser in situ keratomileusis. *J Cataract Refract Surg* 2001;27:1440-1448.
- 15- Vinciguerra P, Camesasca FI. Prevention of corneal ectasia in laser in situ keratomileusis. *J Refract Surg* 2001;17:S187-S189;errata,293.
- 16- Twa MD, Nichols JJ, Joslin CE, Kollbaum PS, Eolrington TB, Bullimore MA, et al. Characteristics of corneal ectasia after LASIK for myopia. *Cornea* 2004;23:447-457.
- 17- Chayet AS, Assil KK, Montez M, Espinosa-Lagana M, Castellanos A, Tsioulis G. Regression and its mechanisms after laser in situ keratomileusis in moderate and high myopia. *Ophthalmology* 1998;105:1194-1199.
- 18- Pan Q, Gu YS, Wang J, Sheng Y, Du CX, Huang ZM, et al. Differences between regressive eyes and non-regressive eyes after LASIK for myopia in the time course of corneal changes assessed with the Orbscan. *Ophthalmologica* 2004;218:96-101.